

سندرم Kindler و ارتباط آن با اپیدرمولیز بولوز سیمپلکس

گزارش سه مورد از بیمارستان رازی

دکتر حسن صیوفی، استادیار گروه پوست، دانشگاه علوم پزشکی تهران

دکتر فرشاد فرنقی، استادیار گروه پوست، دانشگاه علوم پزشکی تهران

دکتر هایده غنی‌نژاد، استادیار گروه پوست، دانشگاه علوم پزشکی تهران

Kindler Syndrome and Epidermolysis Bullosa Simplex, Report of Three Cases ABSTRACT

Kindler syndrome is characterized by acral blister formation in infancy and childhood, poikiloderma and cutaneous atrophy. Undoubtedly, similarities of the clinical features exist between Kindler syndrome and epidermolysis bullosa simplex with mottled pigmentation. In this article, we report three patients with Kindler syndrome. Until the bullous component of Kindler syndrome is more completely understood, we believe that this disorder should continue to be classified as a separate disease.

Key Words : Kindler syndrome; Epidermolysis bullosa simplex; Weary - Kindler syndrome.

چکیده

کودکی همراه پوئی کیلودرمای منتشر و پیشرونده و آتروفی پوست مشخص می‌شود (۳). از تظاهرات دیگر این سندرم می‌توان از حساسیت به نور، هیپرکراتوز انتهاها، ابتلاء مخاطها، دیستروفی ناخن‌ها و ایجاد بند بین انگشتان دست و پا را نام برد. بسیاری از محققان این سندرم و پوئی کیلودرمای اکروکراتوتیک Weary را شکل‌هایی از یک اختلال واحد می‌دانند ولی این موضوع مورد قبول همه نیست (۴، ۶، ۷). این سندرم ارثی است ولی نحوه توارث آن مشخص نیست. بعضی از تظاهرات سندرم Kindler شبیه به اپیدرمولیز بولوز سیمپلکس همراه با پیگمانتاسیون منقطع می‌باشد (۵).

در این مقاله سه مورد سندرم Kindler کلاسیک معرفی می‌شوند که در دو مورد آنها ضایعات مخاطی در دهان و مری وجود دارد که منجر به دیسفاژی شده است. ارتباط این سندرم با اپیدرمولیز بولوز سیمپلکس مورد بحث قرار می‌گیرد.

تظاهرات بالینی سندرم Kindler، شامل ایجاد بول در انتهاها در زمان نوزادی، پوئی کیلودرمای منتشر و پیشرونده و آتروفی وسیع پوست می‌باشد. علائم دیگری مانند حساسیت به نور آفتاب، کراتودرمی انتهاها، ابتلاء مخاط دهان و نواحی تناسلی و دیسفاژی نیز ممکن است وجود داشته باشد. بعضی از تظاهرات این سندرم شبیه به اپیدرمولیز بولوز سیمپلکس همراه پیگمانتاسیون منقطع می‌باشد. در این مقاله سه بیمار مبتلا به این سندرم معرفی شده و ارتباط آن با اپیدرمولیز بولوز سیمپلکس مورد بحث قرار می‌گیرد.

واژه‌های کلیدی : سندرم کیندلر؛ اپیدرمولیز بولوز سیمپلکس؛ سندرم Weary-Kindler

مقدمه

سندرم Kindler، نخستین بار توسط Theresa Kindler در سال ۱۹۵۴ شرح داده شد (۱، ۲). این سندرم با ایجاد ضایعات تاولی در قسمت‌های انتهایی اندام‌ها در دوره نوزادی و اوایل دوره

معرفی بیماران

بیمار اول: ع - م - ۲۶ ساله، مذکر، اهل و ساکن بندرگناوه. شروع

بیمار دوم

ف - م ۱۵ ساله، مجرد اهل و ساکن بندرگناه خواهر بیمار اول بوده و به علت ضایعات پوستی مشابه با برادرش مراجعه نموده است. بیمار محصول یک حاملگی طبیعی بوده و در فامیل جز در برادرش بیماری مشابهی وجود ندارد. از زمان تولد و در خلال دوره نوزادی و بچگی ضایعات بولوز در انتهایها به دنبال تروما داشته است. پوئی کیلودرما منتشر و پیشرونده همراه با آتروفی وسیع پوست از سن ۳ سالگی شروع شده است. ضایعات مخاطی بسیار خفیف بوده و دیسفاژی وجود ندارد. هیپرکراتوز منتشر کف دست و پا و ضایعات اکرواسکلروتیک دارد. ضایعات پوئی کیلودرمیک روی صورت، سینه و انتهایها مشخص تر است ولی در سراسر بدن دیده می شود. در معاینه فیزیکی نکته قابل توجه شباهت کامل ضایعات پوستی بیمار با برادرش می باشد. رشد مو و ناخن و دندان طبیعی است. بیمار از رشد جسمی و روانی خوبی برخوردار است. بیوپسی پوست پوئی کیلودرما را نشان داد. آندوسکوپی مری نکته ای نداشت و نتیجه آزمایش کاربوتایپ نیز طبیعی بود. در معاینات عمومی و آزمایشات سرولوژیک مشابه برادرش، نکته قابل توجهی وجود نداشت.

بیمار سوم

م - ر ۲۰ ساله، مجرد، مذکر، اهل و ساکن تهران، محصل. شروع بیماری از زمان تولد و به صورت ضایعات بولوز در قسمتهای انتهایی اندامها خصوصاً پشت دست و پا بوده است. ضایعات مخاطی در دهان و مری نیز از دوره کودکی وجود داشته و منجر به دیسفاژی مشخص شده است. از حدود سن ۲ سالگی، پوئی کیلودرما روی صورت، سینه و انتهایها ایجاد شده است. بیمار محصول یک حاملگی طبیعی است و هنگام تولد نکته ای غیر عادی نداشت. پدر و مادر بیمار فامیل دور هستند. سابقه بیماری پوستی را در فامیل ندارد. شدت حساسیت به نور و تمایل به ایجاد بول در محل تروما، به مرور زمان کمتر شده است، ولی در حال حاضر نیز گاهی در محل تروما، بول ظاهر می شود. هیپرکراتوز کف دست و پا همراه با ضایعات اکرواسکلروتیک و اسکلروداکتیلی وجود دارد.

در معاینات عمومی، پوست خشک و آتروفیک همراه پیگمانتاسیون رتیکولر بوده و تلانژیکتازی روی صورت، سینه و پشت دستها وجود دارد. آتروفی مشخص در سراسر بدن و تغییرات اریتماتو و اسکوامو همراه با آتروفی و ضایعات دیسکرومیک در چینها دارد. ناخنها دیستروفیک می باشند.

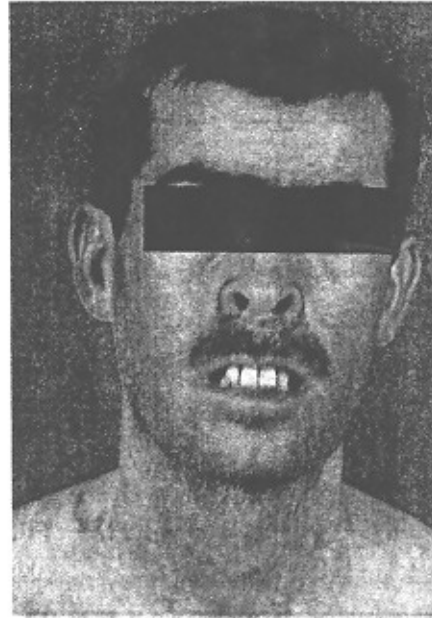
بیماری از دوره نوزادی با ایجاد ضایعات تاوولی در انتهایها خصوصاً پشت دست و پا بوده است. بیمار محصول یک حاملگی طبیعی بوده و در زمان تولد طبیعی به نظر می رسیده است. پدر و مادر بیمار دختردایی و پسرعمه هستند. سابقه بیماری پوستی در فامیل فقط در خواهر ۱۵ ساله بیمار وجود دارد که او نیز به همین بیماری مبتلا می باشد. ضایعات تاوولی عمدتاً بدنبال تروما ظاهر می شده ولی مایع داخل تاوول شفاف بوده و بدون ایجاد اسکار و یا میلیا بهبودی می یافت. از سن سه سالگی ضایعات زخمی سطحی در مخاط دهان و لب و مری بوجود آمده که تدریجاً منجر به تنگی مری و دیسفاژی شده است. در دوره بچگی حساسیت به نور آفتاب وجود داشته که به مرور زمان بهتر شده است. از سن سه سالگی بیمار دچار اریتم و تلانژیکتازی در صورت و پوئی کیلودرما پیشرونده و آتروفی پوست، ابتدا در نواحی تحت تابش نور و سپس روی تنه شده است و همراه آن هیپرکراتوز منتشر در کف دست و پا پیدا شده است. تمایل به ایجاد بول به دنبال تروما از حوالی سنین بچگی کمتر شده و در حال حاضر وجود ندارد، ولی ضایعات مخاط دهان و مری همچنان باقی مانده و منجر به دیسفاژی نسبی شده است. بیمار دارای اکتریوپون نیز می باشد ولی سابقه ضایعات چشمی را نمی دهد. سایر مخاطها، مو و ناخن سالمند. رشد جسمی و روحی طبیعی است.

در معاینه بالینی در پوست، اریتم و تلانژیکتازی وجود دارد که در طرفین گردن و سینه شدیدتر بوده و تغییرات پوئی کیلودرما واضح و شدیدی را ایجاد نموده است (شکل ۱). پوست آرنج و زانو نیز آتروفیک و چروکیده است.

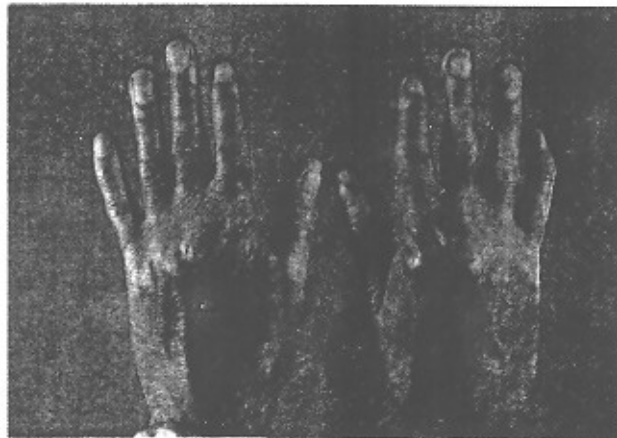ماکولهای دیس کرومیک در سراسر تنه و انتهایها دیده می شود و همراه تلانژیکتازی است.

آزمایشات روتین خونی و کامل ادرار، جستجوی پورفیرین در ادرار و مدفوع، آنتی بادی های ضد هسته ای، VDRL و جستجوی اسیدهای آمینه ادراری همگی نرمال بودند. مطالعات کروموزومی کاربوتایپ طبیعی را نشان داد. رادیوگرافی ریتین طبیعی بود. اختلالات احشایی و یا اسکلتی وجود نداشت. هیپرکراتوز منتشر کف دست و پا و ضایعات اکرواسکلروتیک وجود دارد (شکل ۲). خطوط طبیعی کف دست و پا از بین رفته است. بیوپسی از پوست تنه تغییرات تیپیک پوئی کیلودرما را نشان داد. بیمار از وفاگوسکوپی شد که تنگی حلقه مانند مری را نشان داد و نتیجه بیوپسی تغییرات غیراختصاصی، مانند زخمهای سطحی و فیروز بود و علائمی از بدخیمی در مری گزارش نشد.

شکل ۱- اریتم رتیکولر و تلاتزیکتازی روی صورت و تغییرات پوئی کیلودرما روی سینه بیمار اول



شکل ۲- آتروفی و ضایعات آکرواسکلروتیک دستها در بیمار اول



آزمایشهای روتین و جستجوی پورفیرین در ادرار و مدفوع و VDRL و آنتی بادیهای ضدهسته‌ای و آزمایشات مربوط به افزایش حساسیت به نور همگی در حد طبیعی بودند. معاینات عمومی و رادیوگرافیک نکته خاصی را نشان نداد. بیوپسی از پوست، تغییرات پوئی کیلودرما را نشان داد. در ازوفالگو سکوپ، ضایعات زخمی در مخاط مری همراه با تنگی حلقه مانند را نشان داد. درمان با ریتینوئیدهای خوراکی، تنها منجر به کاهش دیستروفی ناخنها شد.

بحث

سندرم Kindler، با ایجاد تاول در قسمتهای انتهایی اندامها در دوره نوزادی و بچگی، پوئی کیلودرما، پیشرونده و آتروفی پوست مشخص می‌شود (۱). این سندرم نخستین بار توسط Kindler معرفی شد و پس از آن حدود ۱۵ مورد تبیین در نشریات پزشکی گزارش شده است (۲). علائم دیگر این سندرم شامل هیپرکراتوز کف دست و پا، حساسیت به نور آفتاب، ابتلاء غشاهای مخاطی و تنگی مجرای ادراری، مری و یا مقعد می‌باشد (۲، ۷). وجود پرده بین انگشتان دست و پا تنها در سه مورد شرح داده شده است (۱، ۳، ۸). در سال ۱۹۷۱، Weary et al، سندرم مشابهی را در ۱۰ عضو یک فامیل گزارش نمودند و آنرا پوئی کیلودرما ارثی اکروکراتوتیک نامیدند (۹). در این سندرم نیز بروز تاولها در اندامهای انتهایی در دوره نوزادی می‌باشد ولی همراهی با تروما ندارد و حساسیت به نور آفتاب و ابتلاء مخاطها نیز دیده نمی‌شود. اختلالات رنگدانه‌ای در چیتها مشخص تر بوده ولی روی صورت دیده نمی‌شود. آتروفی شدید پوستی و تلاتزیکتازی هم وجود ندارد. مشخصه جالب این سندرم، وجود درمانتیت اگزوماتوئید و پاپولهای کراتوتیک در پشت دست و پا و یا روی آرنج و زانو می‌باشد.

در گزارشات بعدی، تداخل مشخصی از علائم بالینی بین سندرم Kindler و پوئی کیلودرما ارثی اکروکراتوتیک Weary دیده شد و وجود این دو سندرم را بعنوان آنتیته‌های بالینی مستقل و جدا از هم مورد شک قرار گرفت (۴، ۱۰، ۱۱). بنابراین این دو سندرم را تظاهرات متفاوتی از یک اختلال واحد محسوب نموده و آنرا تحت عنوان پوئی کیلودرما ارثی اکروکراتوتیک تاولی Weary-Kindler نام‌گذاری نمودند و تحت این نام تاکنون ۶۵ بیمار در گزارشات پزشکی معرفی شده‌اند (۱۲، ۱۳). بهر حال این نظریه کاملاً مورد پذیرش همگانی قرار نگرفته است. یافته‌های آسیب‌شناسی سندرم Kindler، کاملاً منطبق با پوئی کیلودرما می‌باشد و در آن آتروفی اپیدرم، واکوتولیزاسیون کراتینوسیت‌های بازال و نابجایی پیگمان و التهاب دور عروقی دیده می‌شود. مطالعات با میکروسکوپ الکترونیک، نتایج متفاوتی را نشان داده است. از هم گسیختگی در لایه‌های مختلف مامبران بازال، وجود اجسام کولوتید همراه با رسوب IGM در آزمایش ایمونوفلوئورسانس مستقیم، جداشدگی در زیر لامینا بازال، تخریب، بازسازی و دو لایه شدن لامینا بازال از

سندرم کیندلر از اپیدرمولیز بولوز را فراهم می‌آورد (۱۸،۱۶). علائم بالینی بیماران معرفی شده با یافته‌های تبیک سندرم Kindler مطابقت دارد و افتراق آن از سایر درماتوزهای ارثی و مادرزادی پوئی کیلودرمیک چندان دشوار نمی‌باشد. نکته جالب توجه، وجود ضایعات مخاطی مشخص در دهان و مری دو بیمار معرفی شده می‌باشد که منجر به دیسفاژی شده است. در بیمار سوم، هنوز گاهی در محل تروما تاویل به وجود می‌آید و این حالت شبیه گزارشی از ژاپن است که در آن ضایعات تاوولی راجعه در اندامهای انتهایی در یک بیمار ژاپنی ۴۶ ساله مبتلا به سندرم Kindler وجود داشته است (۱۹).

سندرم Kindler و اپیدرمولیز بولوز سیمپلکس با پیگمانتاسیون منقوط، هر دو اختلالات نادر هستند که احتمالاً ناشی از اختلال عملکرد محل اتصال درم به اپی‌درم می‌باشند (۱۴). قبل از آنکه بتوان در مورد ارتباط بیماریهایی که تظاهرات بالینی آنها شباهت زیادی به یکدیگر دارند بحثی به میان آورد، نخست باید این اختلال را در سطح مولکولی مورد مطالعه و تجزیه و تحلیل قرار داده و ژن‌های معیوب را مورد شناسایی قرار دهیم. بنابراین به نظر می‌رسد که در آینده بتوان طبقه‌بندیهای جدیدی را از اختلالات ژنتیکی که محل اتصال درم به اپی‌درم را تحت تأثیر قرار می‌دهند ارائه نماییم، و آن زمانی است که اختلالات ژنی قابل شناسایی بوده و پاتوژنز بیماری بیشتر شناخته شده باشد.

تا هنگامی که ضایعات تاوولی سندرم Kindler بیشتر مورد مطالعه قرار گیرد، به نظر می‌رسد که این سندرم را همچنان بعنوان یک آنستیتیه جدا از اپیدرمولیز بولوز، باید طبقه‌بندی نماییم (۱۴، ۱۶، ۱۷).

جمله تغییرات مهم می‌باشند (۱۴، ۱۵، ۱۶).

بدون شک شباهتهایی از نظر بالینی بین سندرم Kindler و اپیدرمولیز بولوز سیمپلکس همراه با پیگمانتاسیون منقوط وجود دارد (۱۴، ۱۶، ۱۷). ایجاد تاویل در محل تروما در انتهاها در زمان تولد و یا در دوره نوزادی و بچگی، آکروکراتوز انتهاها، دیستروفی ناخن‌ها و آتروفی خفیف و وسیع پوستی همراه با پیگمانتاسیون نقطه‌ای رتیکولار و یا هیپریگمانتاسیون پوئی کیلودرمیک ممکن است در هر دو بیماری دیده شوند (۱۴، ۱۷)، ولی تفاوت‌های مشخصی نیز بین علائم کلینیکی این دو بیماری وجود دارد. اپیدرمولیز بولوز با پیگمانتاسیون منقوط، معمولاً خود را با پوئی کیلودرمای پیشرونده و آتروفی وسیع پوستی و تلاتزیکتازی نشان نمی‌دهد، بلکه فقط یک آتروفی بسیار خفیف پوستی در ناحیه تنه و قسمت‌های پروگزیمال اندامها وجود دارد و در آن بند بین انگشتان دست و پرده و تنگی‌های حلقه مانند در حلق و مری و مجرای ادراری وجود ندارد. طرح پیگمانتاسیون نیز در دو عارضه متفاوت است. در سندرم Kindler یک پیگمانتاسیون رتیکولر در ناحیه گردن و صورت دیده می‌شود که در آن تلاتزیکتازی یک طرح همیشگی و پایدار است. ولی در اپیدرمولیز بولوز سیمپلکس با پیگمانتاسیون منقوط، طرح رنگدانه‌ای بیشتر به صورت لکه‌ها و نقاط متمایل به قهوه‌ای روی تنه و اندامها بوده و آن را روی گردن و صورت نمی‌بینیم (۱۴).

در مطالعه با میکروسکوپ الکترونیک، سیتولیز کراتینوسیت‌های بازال در هر دو عارضه دیده می‌شود، ولی در سندرم Kindler، جدانشدگی را بیشتر در زیر لامینا بازال می‌بینیم. فیبروبلاست‌های فعال شده، در ناحیه زیر اپیدرم دیده می‌شوند که نشان‌دهنده یک درماتوز مکانوبولوز زودگذر و موقتی می‌باشد و امکان افتراق

منابع

- Kindler T. Congenital poikiloderma with traumatic bulla formation, and progressive cutaneous atrophy. *Br J Dermatol.* 1945; 66: 104-111.
- Hovanian A, Blancher-Bardon C, de Prost Y. Poikiloderma of Theresa Kindler: Report of a case with ultrastructure study, a review of the Literature. *Pediatr Dermatol.* 1989; 6: 82-90.
- Salamon T, Bogdanovic B, Lazovic O. Uber einen fall von thomson syndrom und Epidermolysis bullosa dystrophica artigern hutveranderungen. *Arch Klin Exp Dermatol.* 1966; 225: 194-200.
- Draznin MB, Esterly NB, Pretzin DF. Congenital poikiloderma with features of hereditary acrokeratotic poikiloderma. *Arch Dermatol.* 1978; 114: 1207-1210.
- Medenica - Mojsilovic L, Fenske NA, Espinoza CG. Epidermolysis bullosa herpetiformis with mottled pigmentation and an unusual punctate keratoderma. *Arch Dermatol.* 1986; 122: 900-8.
- Aleksandar L.J. Kronic, Hereditary bullous Acrokeratotic poikiloderma of Weary - Kindler associated with pseudoainhum and sclerotic Bands. *Int-J-Dermatol.* 1997; 36: 529-533.
- Person JR, Pey HO. Congenital poikiloderma with traumatic bulla formation, anhidrosis and keratoderma. *Acta Dermatol Venereol.* 1979; 59: 347-351.
- Bordas X, Palou J, Copdevila JM, Mascaro JM. Kindler's syndrome. *J Am Acad Dermatol.* 1982; 6: 263-265.
- Weary PE, Manley WF, Graham GF. Hereditary Acrokeratotic Poikiloderma. *Arch Dermatol.* 1971; 103: 409-422.
- Maleville J, Cavaroc Y, Boiron G, et al. Poikilodermic diffuse ayes Acto Keratose et precession de lesions bulleuses. *Maladie de Weay - Kindler: Discussion nosologique and histopathologique.* *Ann Dermatol Venereol.* 1982; 109: 949-956.
- Larregue M, Prigent F, Lorette G, et al. Acrokeratose poikilodermique bulleuse et hereditaire de Weary - Kindler. *Ann Dermatol Venereol.* 1981; 108: 69-76.

- 12- Forman AB, Predeville JS, Esterly NB et al. Kindler syndrome : Report of two cases and review of the literature. *Pediatr Dermatol.* 1989; 6: 91-101.
- 13- Hacham - Zadeh S, Garfunkel AA. Kindler syndrome in two related Kurdish families. *Am J Med Genet.* 1985; 20: 43-48.
- 14- Julie S. Prandiville, JO-David Fine. Kindler syndrome and Epidermolysis Bullosa simplex. *J Am acad Dermatol.* 1990; 23: 327-328.
- 15- Alper JC, Baden HP, Goldsmith LA. Kindler's syndrome. *Arch Dermatol* 1978; 114: 457-459.
- 16- Rook, Wilkinson, Ebling. *Textbook of Dermatology*, Sixth edition, 1998; pp: 2017-2018.
- 17- Arndt, Leboit, Robinson, Wintroub. *Cutaneous Medicine an surgery.* W.B. Saunders, First edition, 1996: 1704-1705.
- 18- Patrizi A, Pauluzzi P, Neri I et al. Kindler syndrome: report of a case with ultrastructural study and review of the literature. *Pediatr Dermatol.* 1996; 13: 397-402.
- 19- Ban M, Hosoe H, Yamada T et al. Kindler's syndrome with recurrence of bullae in the fifth decade. *Br J Dermatol.* 1996; 503-4.