

بررسی اثرات ناهنجاری زایی جنتامایسین بر روی سیستم اسکلتال جنین رت

دکتر حسن مرزبان، استادیار گروه آناتومی، دانشکده پزشکی، دانشگاه علوم پزشکی تهران
دکتر محمد اکبری، استادیار گروه آناتومی، دانشکده پزشکی، دانشگاه علوم پزشکی تهران
مهنوش توبک، استادیار گروه آناتومی، دانشکده پزشکی، دانشگاه علوم پزشکی تهران

Teratogenic Effects of Gentamicin on Skeletal System of Rat Fetuses ABSTRACT

Gentamicin was evaluated for developmental toxicity in pregnant Sprague-Dawley rat. Gentamicin was administered subcutaneously on days 6-15 of gestation at dose of 100 mg/kg. On gestation day 21, all live fetuses were examined for external and skeletal malformations and variations. Increased resorptions and dead fetuses, and reduced fetal body weight were observed at dose of 100 mg/kg. Gentamicin caused severe skeletal anomalies, such as: wavy ribs, incomplete ossification of sternbrae, tail vertebra, metacarpus, metatarsus and calvaria. These results indicate the nature and extent of embryotoxicity and teratogenicity of gentamicin in Sprague-Dawley rats.

Key Words: Gentamicin; Embryo; Development; Teratogenicity; Rat.

چکیده

سمیت جنتامایسین در رشد و نمو در رت باردار نژاد Sprague-Dawely که به صورت زیر جلدی در روزهای ۶-۱۵ بعد از لقاح با دوز ۱۰۰ mg/kg تجویز گردید، بررسی شد. در روز ۲۱ بارداری، تمام جنینهای زنده از نظر آنومالیهای ظاهری و اسکلتی بررسی شده‌اند. افزایش جنینهای بازجذبی و مرده و کاهش وزن طبیعی از یافته‌های این بررسی بود. جنتامایسین همچنین باعث ایجاد آنومالیهای شدید اسکلتی مانند دنده موج‌دار، مراکز استخوان‌سازی ناکامل در استرنوم، مهره‌های دمی، متاکارپ، متاتارس و کاسه سر نیز گردید. این نتایج نشان‌دهنده طیف و وسعت امبریوتوکسیسیته و ناهنجاری‌زایی جنتامایسین در رت نژاد Sprague-Dawely می‌باشد.

کلمات کلیدی: جنتامایسین؛ جنین؛ تکامل؛ تراژونیسیته؛ رت

مقدمه

آنتی‌بیوتیکهای آمینوگلیکوزیدی به طور وسیع در درمان عفونت‌های گرم‌منفی استفاده می‌شوند و بسیار مؤثر و مفید می‌باشند (۳،۲،۱). یکی از عوارض مهم استفاده آمینوگلیکوزیدها ایجاد نفروتوکسیسیته می‌باشد (۴،۱). جنتامایسین مانند دیگر آمینوگلیکوزیدها با غشاء سلولی باند شده و سپس در داخل لیزوزومهای سلولهای لوله پروگزیمال کلیه به وسیله پینوسیتوزیس تجمع پیدا می‌کند (۵). از شکستن و تخریب داخل لیزوزومی فسفولیپیدها جلوگیری به عمل آورده و منجر به فسفولیپیدوزیس می‌گردد (۶). محققان گزارش کرده‌اند که جنتامایسین از عمل فسفولیپاز سلولی جلوگیری به عمل آورده (۷) و فعالیت ATPase را مهار می‌کند و همچنین پروسه‌های بیولوژیکی که وابسته به cAMP باشد را نیز می‌تواند مهار کند (۸). در بررسی اثرات ناهنجاری‌زایی جنتامایسین بر روی جنین رت در محیط کشت روشن شد که نسبت مرگ و میر و آنومالیهای کلیوی افزایش می‌یابد (۹). در این مطالعه ما سعی کردیم اثرات جنتامایسین را بر روی سیستم اسکلتی جنین رت بررسی کنیم.

روش و مواد

نمونه: ۳۶ سر موش صحرایی (رت) نژاد Sprague-Dawely (۱۷۵-۲۰۰g) از انستیتو رازی حصارک خریداری شد. جهت تطابق با محیط جدید به مدت دو هفته در قفسهای مخصوص نگهداری موش قرار گرفته و اجازه داده شد که به هر میزان که می‌توانند آب و غذا بخورند (غذای آماده و استاندارد از شرکت دام پارس تهیه شد) درجه حرارت و رطوبت حیوانخانه به ترتیب 26°C - 22°C و ۴۵-۵۵٪، سیکل روشنایی تاریکی ۱۲/۱۲ ساعت در نظر گرفته شد. بعد از دو هفته، دو سر موش ماده با یک سر موش نر به مدت یک شب در داخل یک قفس نگهداری شدند تا عمل جفت‌گیری انجام شود و برای تأیید جفت‌گیری از مشاهده واژینال پلاک یا تهیه واژینال اسمیر استفاده شد، که در صورت مثبت بودن، روز ۱ بارداری در نظر گرفته شد. رت‌های باردار به صورت راندام در سه گروه شاهد (۱۲ سر)، سرم فیزیولوژی (۱۲ سر) و تست (۱۲ سر) قرار گرفتند.

مواد: جنتامایسین از شرکت Schering (Germany) خریداری شد.

از روزهای ۶ الی ۱۵ بارداری جنتامایسین به صورت تزریق زیرجلدی با دوز 100 mg/kg (۱۰) به گروه تست تجویز شد. به گروه سرم فیزیولوژی حجم مناسبی از سرم فیزیولوژی به صورت زیرجلدی تزریق شد و به گروه شاهد تزریقی صورت نگرفت. در

روز ۲۱ بارداری، پس از بیهوشی با دی‌اتیل اتر و سزارین، جنینها را از لوله رحمی خارج نموده و از نظر تعداد جنینهای زنده، مرده و بازجذبی بررسی شدند. جهت محاسبه امبریوتوکسیسیته از فرمول:

$$ETS = \frac{\text{تعداد جنینهای مرده} + \text{تعداد جنینهای بازجذبی}}{\text{تعداد کل جنینها}} \times 100$$

(Embryotoxicity score) استفاده شد.

وزن، طول سری - سرینی (Crown-Rump Length) و قطر طرفی سر (Biparietal Diameter) اندازه‌گیری شد. سپس جهت رنگ‌آمیزی با الیزارین رد S، با استفاده از متد Whitaker (۱۱) در الكل ۹۵٪ فیکس و بعد شفاف‌گردیدند. جهت بررسی شکل ظاهری و سیستم اسکلتی تمام جنینها از استریومیکروسکوپ Nikon مدل SMZ-2T استفاده شد.

تجزیه و تحلیل آماری اطلاعات به دست آمده با استفاده از نرم‌افزار SPSS و تست آماری آنالیز واریانس انجام شد.

یافته‌ها

نتایج به دست آمده نشان می‌دهد که هیچ اختلاف معنی‌داری بین گروه شاهد و گروه سرم فیزیولوژی وجود ندارد. جنتامایسین با دوز 100 mg/kg بر روی رشد و تکامل جنین رت اثر گذاشته و از نظر امبریوتوکسیسیته باعث افزایش تعداد جنینهای بازجذبی و مرده می‌شود (جدول ۱).

جدول ۱- پارامترهای امبریوتوکسیسیته برای موش‌های صحرایی که جنتامایسین به صورت تزریق زیرجلدی در روزهای ۱۵-۶ بارداری دریافت کرده و

در روز ۲۱ کشته شدند

پارامتر	گروه شاهد (۱۲ سر)	گروه سرم فیزیولوژی (۱۲ سر)	گروه تست (۱۲ سر)
تعداد جنینهای کاشته شده	۱۵۴	۱۵۶	۱۴۷
۱- جنینهای بازجذبی	۰/۶۵	۰/۰۰	۸/۱۶ ^d
درصد جنینهای تحت تأثیر واقع شده	۸/۳۰	۰/۰۰	۵۰/۰۰ ^b
درصد موشهای باردار تحت تأثیر واقع شده	۰/۰۰	۰/۰۰	۱۰/۰۰
۲- تعداد جنینهای مرده	۰/۰۰	۰/۰۰	۶/۸۰ ^c
درصد جنینهای تحت تأثیر واقع شده	۰/۰۰	۰/۰۰	۴۱/۶۶ ^d
درصد موشهای باردار تحت تأثیر واقع شده	۰/۰۰	۰/۰۰	۱۲۵
۳- تعداد جنینهای زنده	۰/۶۴	۰/۰۰	۱۴/۹۶ ^e
درصد محاسبه امبریوتوکسیسیته % (ETS)	۰/۶۵	۰/۰۰	۰/۶۸
درصد جنینها با ناهنجاری‌های ظاهری			

a, b, c, d و e اختلاف معنی‌دار با گروه شاهد نشان می‌دهد و در تمام موارد ($P < 0/05$) می‌باشد.

طرفی سر (BPD) و وزن (W) نشان داد که اختلاف معنی دار بین گروه شاهد و تست وجود دارد و جنینها در گروه تست نسبت به گروه شاهد از جنه بسیار کوچکی برخوردار بودند (جدول ۲ و تصویر ۱).

محاسبه امبریوتوکسیسیتی (ETS) بین گروههای شاهد و تست اختلاف معنی دار نشان داد. در بررسی مورفولوژی ظاهری نتایج قابل بحثی وجود نداشت. اختلاف رشد جنینها بین گروههای شاهد و تست با اندازه گیری پارامترهای طول سری - سرینی (CRL)،

جدول ۲- انحراف معیار \pm میانگین: طول سری - سرینی و طرفی سر بر حسب میلیمتر و وزن جنین بر حسب گرم می باشد

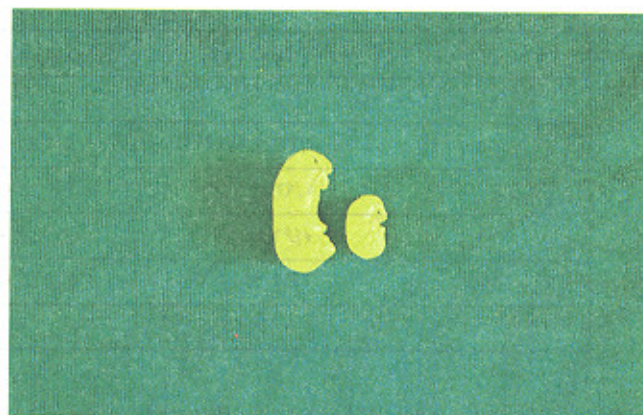
پارامتر	گروه شاهد	گروه سرم فیزیولوژی	گروه تست
طول سری - سرینی (CRL)	$20/88 \pm 0/33$	$29/01 \pm 0/17$	$20/20 \pm 0/52^a$
طول طرفی سر (BPD)	$8/06 \pm 0/73$	$8/0 \pm 0/26$	$6/81 \pm 0/93^b$
وزن جنین (W)	$3/05 \pm 0/63$	$3/11 \pm 0/42$	$1/77 \pm 0/91^c$

موارد a, b, c اختلاف معنی دار با گروه شاهد نشان می دهد و در تمام موارد ($P < 0/05$) می باشد.

شکل ۱- a- جنین گروه کنترل b- جنین گروه تست که تحت تأثیر جنتامایسین به صورت تزریقی با دوز 100 mg/kg در روزهای 6-15 بعد از لقاح قرار گرفته است.

پارامترهای انتخاب شده جهت بررسی سیستم اسکلتی در جدول ۳ خلاصه شده است.

در بعضی از پارامترها مانند دنده های جوش خورده هیچ اختلافی وجود نداشت اما مراکز استخوان سازی در گروه تست به شدت تحت تأثیر واقع شده و از رشد کمتری برخوردار بوده است (تصویر ۳، ۲ و ۴).

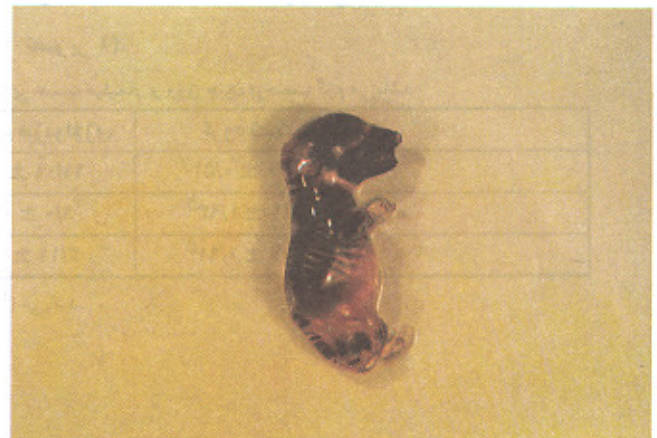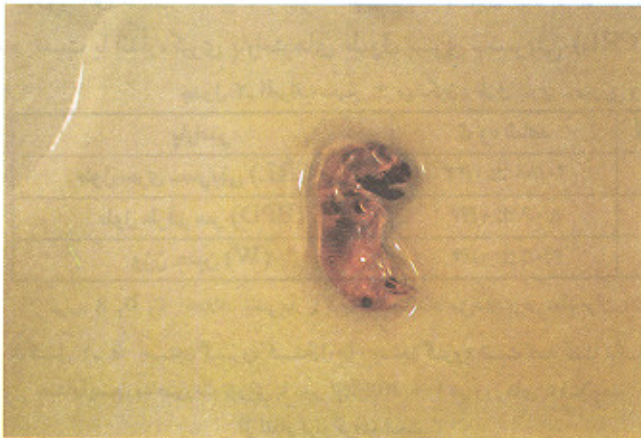


جدول ۳- بررسی پارامترهای استخوانی با استفاده از تکنیک clearing و رنگ آمیزی با الیزارین رد S

پارامتر	گروه شاهد	گروه سرم فیزیولوژی	تست
درصد آنومالیهای دنده ای	۰	۰	۰
دنده موج دار	۰	۰	$81/25^a$
فقدان قسمتی از دنده	۰	۰	$31/25^b$
دنده های اضافی	۰	۰	۰
دنده های جوش خورده	۰	۰	۰
درصد فقدان مرکز استخوان سازی در هفتمین مهره گردن	۸	۵	۱۰۰ ^c
درصد فقدان مراکز استخوان سازی	۰	۰	$7/75^d$
استخوان هیونید (لامی)	۰	۰	$7/75^e$
استخوان هیپ	۰	۰	$7/75^e$
پوبیس	۰	۰	$7/5^f$
ایسکیوم	۰	۰	$6/25$
ایلیم	۰	۰	$31/25^g$
استخوان ران (فمور)	۰	۰	$7/25^h$
در نیمی از مهره	۰	۰	$12/5^i$
درصد فقدان مراکز استخوان سازی در جمجمه	۰	۰	$12/5^j$
کاسه سر	۰	۰	$62/5^k$
بخش صدفی استخوان اکسی پیتال	۰	۰	$12/5^k$
پار پیتال	۰	۰	$7/25^l$
فرونیتال	۰	۰	$7/25^l$

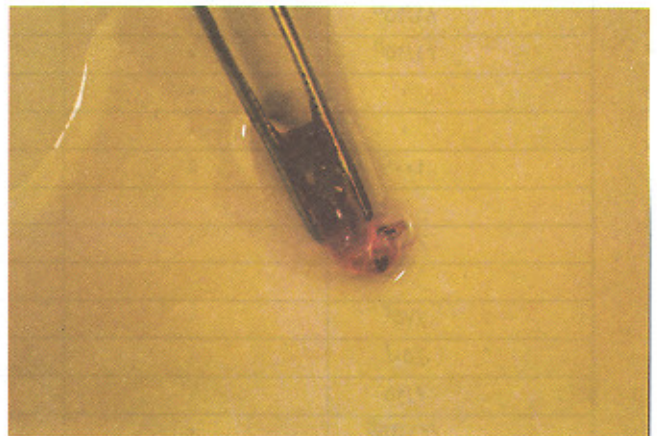
تشکیل مراکز استخوان سازی در گروه تست به شدت تحت تأثیر واقع شده است و مواردیکه دارای اختلاف معنی دار می باشد با حروف لاتین نشان داده شده در تمام موارد اختلاف معنی دار ($P < 0/05$) می باشد.

شکل ۲ و ۳- جنین‌گروه تست بعد از clearing با استفاده از الیزارین رد S رنگ‌آمیزی شده دنده‌ها موج‌دار بوده و مراکز استخوان‌سازی در اسکلت ناحیه سر، مهره‌ها، دنده‌ها و اندام‌ها به شدت تأثیر پذیرفته و نسبت به گروه شاهد از مراکز استخوان‌سازی شکل نگرفته یا از تراکم بسیار کمی برخوردار است.



پارامتر	گروه شاهد	گروه سرم فیزیولوژی	گروه تست
میانگین مراکز استخوان‌سازی			
استرنوم	5/07 ± 0/21	5/2 ± 0/18	0/43 ± 0/16 ^{mn}
مهره‌های دمی	6/00 ± 0/20	6/4 ± 0/32	0/93 ± 0/61 ⁿ
مٹاکارپ (یک اندام)	3/1 ± 0/08	3/1 ± 0/6	0/62 ± 0/01 ^o
مٹاتارس (یک اندام)	3/7 ± 0/12	3/6 ± 0/12	0/56 ± 0/12 ^p
ناهنجاری استخوان اولنا و رادیوس	0	0	6/25%

شکل ۴- جنین‌گروه شاهد بعد از Clearing با استفاده از الیزارین، رد S رنگ‌آمیزی شده ساختمان اسکلتی طبیعی بوده و مراکز استخوان‌سازی در استخوان‌های مختلف به وضوح قابل تشخیص



بحث

در این مطالعه اثرات تجویز زیرجلدی جنتامایسین با دوز mg/kg ۱۰۰ در روزهای ۶-۱۵ بعد از لقاح بر روی جنین رت بررسی گردیده است و نشان داده شد که جنتامایسین در تکامل جنین رت اثر تراوتوژنیک دارد چنانکه تعداد جنین‌های بازجذبی و مرده افزایش یافته و وزن جنین‌ها (فتوتوکسیسیته) به شدت کاهش می‌یابد و همچنین باعث تأخیر رشد جنین نیز می‌گردد که علاوه بر تأیید

یافته‌های Skosyreva، باعث اختلالات شدید در سیستم اسکلتی همراه با تأخیر رشد در تشکیل مراکز استخوان‌سازی می‌باشد (۹). مواد تراوتوژنیک ممکن است با عبور از جفت به طور مستقیم بر روی جنین اثر اعمال کنند و یا بطور غیرمستقیم با ایجاد سمیت در مادر بر روی جنین اثر گذارند (۱۳، ۱۲) و از آنجایی که جنتامایسین از طریق پینوسیتوز وارد سلول می‌شود (۵) اثرات توکسیک آن به طور مستقیم بر روی حلزون گوش نیز روشن شده است (۱۴، ۱۵). لذا جنتامایسین به طور مستقیم بر روی جنین اثر تأثیر می‌گذارد.

تکامل سیستم اسکلتی همانند دیگر سیستم‌های در حال تکامل متأثر از واکنش متقابل سلول و سلول، سلول و ماتریکس و ... می‌باشد که این پیام‌ها از طریق رسپتورها و cAMP فعالیت سلول‌ها را جهت تکثیر و تمایز کنترل می‌کنند (۱۶) و از آنجایی که جنتامایسین فعالیت cAMP را می‌تواند مهار کند (۸)، لذا گویای این واقعیت است که باعث تأخیر در تمایز سلول‌های مزانشیمال در روند استئوژنیز می‌شود. با توجه به نتایج این تحقیق روشن است که اختلال در استخوان‌سازی داخل غشائی بیشتر از اختلال در استخوان‌سازی داخل غضروفی است و مؤید آن است که سلول‌های مزانشیمال در تمایز مستقیم به سلول‌های استئوبلاست آسیب‌پذیرترند.

نتایج این بررسی نشان می‌دهد که تجویز زیرجلدی جنتامایسین در طی ارگانوژنز اثرات واضحی در ایجاد دفرمیتی استخوان، تأخیر در استخوان‌سازی و رشد طبیعی جنین رت دارد.

منابع

- 1- Kroen G, Klein J, Macleod SM: The dissociation between aminoglycoside serum concentrations and nephrotoxicity. *Life sciences*. 43: 18187-1823, 1988.
- 2- Sande MA, Mandell GL; Antimicrobial agents: the aminoglycosides. in "The pharmacological basis of therapeutics". Macmillan, New York, 1985, pp: 1150-1169.
- 3- Smith CR, Lipsky JJ: Double - blind Comparison of the nephrotoxicity and auditory toxicity of gentamicin and tobramycin. *N. Engl. J. Me.* 302: 1106-1109, 1980.
- 4- Garrison MW, Rotschafer JC: Clinical assesment of a published model to Predict aminoglycoside induced nephrotoxicity. *Ther. Drug Monit.* 11: 171-175, 1989.
- 5- Kojima R, Ito M, Suzuki Y: Studies on the nephrotoxicity of aminoglycoside antibiotics and protection from these effect. *Jpn. J. Pnamacol.* 43: 73-80, 1987.
- 6- Dehpour AR, Ghaforifar P, Ahangari N: Inhibition by lithium and rubidium of gentamicin - induced release of N-acetyl- β - D - glucosamindase from perfused rat Kidney. *toxicology.* 110: 9-15, 1996.
- 7- Mingeot-Leclercq MP, Laurent G, Tulkens, PM: Biochemical mechanisms of aminoglycoside-induced inhibition of phosphatidylcholine hydrolysis by lysosomal phospholipases. *Biochem. Pharmacol.* 37: 591-599, 1988.
- 8- Nathalie J, and et al: Potentiation of Gentamicin Nephrotoxicity in the rat by infusion of Aprotinin. *Experimental and Molecular Pathology.* 60: 197-213, 1994.
- 9- Skosyreva AM: Comparative avaluation of the embryotoxic effect of various antibiotics. *Antibio-Khimioter.* 34: 779-82, 1986.
- 10- Dehpour AR, Ghafourifar P, Ahnagari N: Inhibition by lithium and rubidium of gentamicin - induced release of N - acetyl - B - D - glucosaminidase from perfused rat kidney. *toxicology.* 110: 9-15, 1996.
- 11- Whitaker J, Dix KM: Double staining technique for rat of et foetal skeletons in teratological studies. *Lab Anim. Sci.* 13: 309-12, 1979.
- 12- Tyl RW, Price CJ, Marr MC, Kimmel CA: Developmental toxicity evaluation of dietary di (2-ethylhexyl) Phthalate in Fischer 344 rats and CD-1 mice . *Fundam. Appl. Toxicol.* 10: 395-412, 1988.
- 13- Varma DR, Guest I, Smith S, Mulay S: Dissociation between maternal and Fetal toxicity of methyl isocyanate in mice and rats. *J. toxicol. Environ. Health.* 30: 1-140, 1990.
- 14- Fikes JD, Kender JA, Reed WM: Distribution of gentamicin to the cochlea of the chicken embryo. *Toxicol - pathol.* 22: 15-22, 1994.
- 15- Bhawe SA, Stone JS, Rubel EW, Coltrera MD: Cell Cycle progression in gentamicin - damaged avian cochleas. *J - Neurosci.* 15: 4618-28, 1995.
- 16- Gurdon JB: Embryonic inducion - molecular prospects. *Development.* 99: 285-306, 1987.