

## کیست مادرزادی پانکراس

دکتر احمد صدیق، بیمارستان امیرکبیر، بخش فوق تخصصی جراحی کودکان و نوزادان، دانشگاه علوم پزشکی تهران  
دکتر مهرداد معارزاده، بیمارستان امیرکبیر، بخش فوق تخصصی جراحی کودکان و نوزادان، دانشگاه علوم پزشکی تهران  
دکتر احمد بذرافشان، بیمارستان امیرکبیر، بخش فوق تخصصی جراحی کودکان و نوزادان، دانشگاه علوم پزشکی تهران

### Congenital Pancreatic Cysts

#### ABSTRACT

Congenital cyst of the pancreas is an uncommon problem in the pediatric patient.

The common symptoms at the time of diagnosis have been abdominal mass and pain or fulness, nausea and vomiting. Despite of various paraclinic methods for diagnosis, Ultrasound is now recognized as the most effective and best noninvasive method for diagnosis of pancreatic cyst. Surgical intervention is the best mode of therapy.

Upper abdominal cystic mass are seen in the fetus and newborn infants. In Amirkabir Hospital, during 12 years from 1981 to 1993, 8 pancreatic cysts have been operated on and only in this case it was congenital.

**Key Words:** Congenital cysts of pancreas; Developmental cysts of pancreas

## چکیده

کیست‌های مادرزادی پانکراس ضایعات بسیار نادری هستند که ممکن است در کودکان به آنها برخورد کنیم. این ضایعات در تشخیص افتراقی توده‌های کیستیک قسمت فوقانی شکم در نوزادان و اطفال مطرح می‌گردد. در مرکز پزشکی امیرکبیر، در خلال ۱۲ سال گذشته، مجموعاً ۸ مورد کیست پانکراس تحت عمل جراحی قرار گرفته که تنها یک مورد، ضایعه مادرزادی بوده است. در این گزارش یک کودک ۱۹ ماهه که دارای کیست مادرزادی پانکراس بوده معرفی می‌گردد. واژه‌های کلیدی: کیست مادرزادی پانکراس؛ کیست تکاملی پانکراس

## مقدمه

کیست‌های مادرزادی پانکراس ضایعات نادری هستند که بصورت تک حفره‌ای و یا چندحفره‌ای و منفرد می‌باشند. از خصوصیاتشان این است که سطح آنها را بافت پوششی خوش خیم پوشانده و غالباً در قسمت تنه و دم پانکراس قرار دارند. معمولاً محتوی کیست، مایع استریل و کدروی است که فعالیت آنزیمی

ندارد.

غالباً محیط آنها را بافت نرمال پانکراس احاطه نموده و معمولاً این کیستها به بافتهای اطراف چسبندگی ندارد. واکنشهای التهابی که در ضایعات تروماتیک و ثنوپلاستیک دیده می‌شود در این ضایعات دیده نمی‌شود.

کیستهای متعدد پانکراس که در بیماری فیبروکیستیک دیده می‌شوند، جزو بیماریهای مادرزادی طبقه‌بندی نمی‌گردند، زیرا فاقد بافت پوششی هستند(۱).

## معرفی بیمار

بیمار س - س، پسری است ۱۹ ماهه که از دو ماه قبل از مراجعه دچار درد و اتساع شکم بدنبال غذا می‌گردیده است. بیمار دچار کاهش اشتها و از دست دادن وزن شده و در خلال ۴ ماه گذشته ۳ کیلوگرم کاهش وزن داشته و تغییر رنگ مدفوع و استفراغ نداشته است.

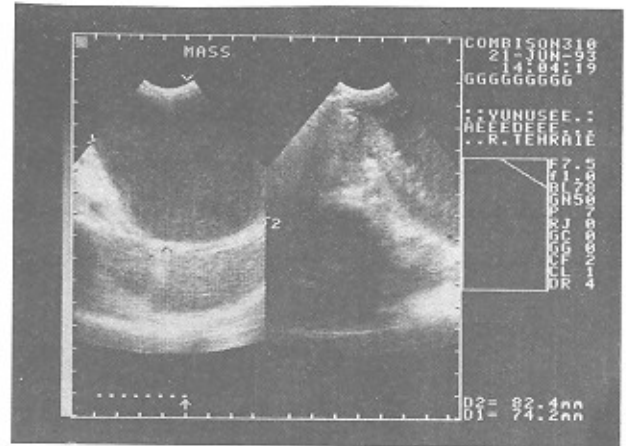
در معاینه، بیمار وضعیت ناخوش و آژیته دارد. در معاینه سر و گردن و قفسه صدری مسأله‌ای ندارد؛ شکم متسع است؛ حدود کبد

معهده کیست بزرگی به حجم حدود ۵۰۰ CC وجود داشت که به دیواره خلفی معده چسبندگی داشت و باعث راندن معده به بالا و داخل و پائین راندن کولون عرضی گردیده بود. بعد از باز نمودن جدار قدامی معده از طریق انسیزیون طولی، وارد لومن معده شده و با باز نمودن دریچه‌ای، کیست به معده آناتوموز گردید. بیوپسی جدار کیست، بافت پوششی اسکواموس را نشان داد. یک ماه بعد بیمار مجدداً مورد بررسی رادیولوژیک قرار گرفت. اندازه کیست کاهش یافته، معده در وضعیت نرمال قرار گرفته و بیمار افزایش وزن پیدا نموده است.

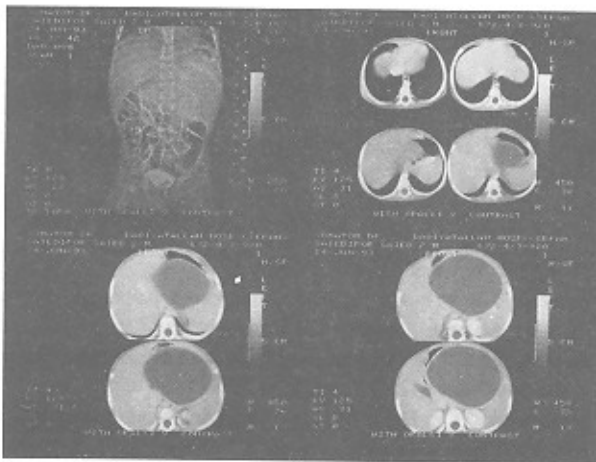
نرمال است؛ توده شکمی در ناحیه اپی‌گاستریک دارد. در روی پوست بثورات زگیلی شکل دارد. در آزمایشات پاراکلینیک :

WBC = 11000 Hb = 10.4 Plat = 366000  
Na = 131 K = 4.72  
Amylase = 101 (Normal 14-72)  
Amylase (مایع کیست) = 690

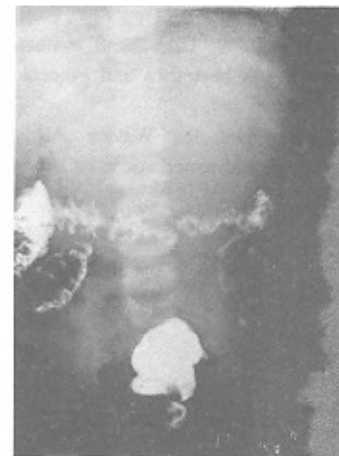تصویر ۱- سونوگرافی، نشان‌دهنده کیست پانکراس



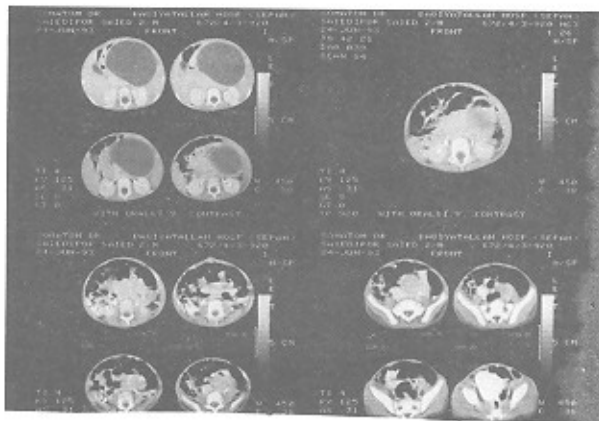
تصویر ۳- CT اسکن بیمار دارای کیست



تصویر ۲- رادیوگرافی ترانزیت با باریم



تصویر ۴- CT اسکن بیمار دارای کیست



## بحث

بطور کلی ضایعات کیستیک پانکراس بر اساس طبقه‌بندی Priestley and Remine به ۵ گروه تقسیم می‌گردند (۲):  
۱- ضایعات مادرزادی و تکاملی ۲- کیست Retention  
۳- کیست کاذب ۴- کیست‌های نئوپلاستیک ۵- کیست‌های

در سونوگرافی: پانکراس با حدود نامنظم و کیست به ابعاد ۸۰ × ۸۰ میلی‌متر در قدام پانکراس و در خلف معده بوده است، در کلیه‌ها و مثانه نکته غیرعادی دیده نشد (تصویر ۱).  
در ترانزیت با باریم جایجایی معده بطرف جلو و داخل داریم و کولون بطرف پایین تغییر محل پیدا نموده (تصویر ۲). در CT شکم ضایعه کیستیک در قدام پانکراس با جایجایی معده بطرف جلو و داخل داریم (تصویر ۳ و ۴). IVP نرمال است. بیمار بعد از بررسی‌های فوق تحت عمل جراحی قرار گرفت. با انسیزیون Midline، جدار شکم در بالای ناف باز گردید. در خلف

زیادی پیدا نموده است. بطور کلی در ضایعات کیستیک پانکراس از سالها قبل در تمام موارد بعد از تشخیص ضایعه، توصیه به عمل جراحی می‌شد.

اگر ضایعه در سر و قسمت مرکزی پانکراس باشد توصیه می‌گردد که درناژ داخلی به دستگاه گوارش انجام شود.

توسط روش Cysto-gastrostomy و یا Roux-en-y-loop-cysto-gejunostomy، انتخاب نوع روش درناژ داخلی بستگی به انتخاب جراحی و محل ضایعه و اندازه کیست دارد (۱۳، ۱۲، ۱). برخلاف نظرات قبلی عوارض Cysto-gastrostomy، زیادتیر از عوارض Roux-en-y-loop نیست و عوارض احتمالی، ناشی از تکنیک جراحی خواهد بود.

دهانه محل درناژ به معده باید بقدر کافی بزرگ باشد تا درناژ بخوبی انجام شود. آناستوموز با نخ غیرقابل جذب بعمل آید و در هموستاز دقت کافی شود و برای تعیین ماهیت دقیق کیست باید از جدار کیست، بیوپسی بعمل آید.

پارازیتیک، به گروههای فوق می‌توان دوپلیکاسیون‌های هتروتوپیک روده‌ای را نیز اضافه نمود. کیست‌های مادرزادی واقعی پانکراس، ضایعات بسیار نادری هستند که تاکنون فقط ۱۲ مورد آنها در کودکان زیر ۲ سال گزارش شده است (۳، ۴، ۵، ۶، ۷، ۸، ۹).

کیست‌های مادرزادی پانکراس ممکن است منفرد و یا چندحفره‌ای باشند. این کیست‌ها ممکن است در سایر ارگانها گزارش شوند. در بیماری Hipple - Lindav ضایعات کیستیک ارثی در مغز، همانژیوم رتین، کیست پانکراس و سایر اعضا دیده می‌شود. کیست‌های تکاملی پانکراس توسط بافت پوششی پوشیده شده‌اند. این ضایعات را می‌توان قبل از تولد تشخیص داد (۹، ۱۰، ۱۱). این کیست‌ها برخلاف ضایعات تومورال و عفونی، بندرت با عفونت، ضایعات التهابی و چسبندگی همراه هستند.

## درمان

درمان ضایعات کیستیک پانکراس در سالهای اخیر تغییرات

## منابع

- 1- Ashcraft K., Holder T. Pediatric surgery. Philadelphia W.B. Saunders company, 1993, p 522-534.
- 2- Baker L.L., Hartman G.E., Norhway W.H. Sonographic detection of congenital pancreatic cyst. J Ped Radio. 488-490, 1990.
- 3- Clark I.R., Jaffe M.H., choye P.L., Grant E.G., Zeman R.K; Pancreatic imaging. Radio Clin North Am. 23: 489(1985).
- 4- De hange C, Janssen TAE. Large solitary pancreatic cyst and other developmental error in premature infant. Am. J. Dis Child. 75: 587, 1948.
- 5- Goldstein RB, Callen PW; Ultrasound evaluation of the fetal thorax and abdomen in obstetrics and gynecology. Philadelphia W.B. Saunders. 1988 p 207.
- 6- Hopper MSC., Bouitbee Je., Watson AR., Polyhydraminos associated with congenital pancreatic cysts. A case report. S. AF. Med J 56: 32, 1979.
- 7- Mahorner HR Matsson H., The etiology and pathology cysts of the pancreas arch - Surg ss: 1018, 1931
- 8- Mares Aj, Hirsch M Congenital cysts of the head of the pancreas J. Paediatric Surg 12: 547, 1977.
- 9- Mepherson TC., Heersma HS. Diagnosis and treatment of pancreatic cysts with a case report. J. Pediatric 33: 213, 1948.
- 10- Miles RM. Pancreatic cysts in the newborn. Ann. Surg. 149: 576, 1995.
- 11- Priestley J.J., Remine W.H. Problems in surgical treatment of pancreatic cysts. Surg-Clin Norh Am. 47-1313, 1958.
- 12- Weich K. Pediatric surgery. Chicago Year Book Medical. Publication Inc. 1986.
- 13- Raffensperger J., Swen Sen. Pediatric surgery fifth edition. Chicago Appleton & Lange 1990, p 891-894.