

Osteoid Osteoma و گزارش هفت مورد آن در دست، در ظرف مدت سه سال از بخش ارتوپدی بیمارستان امام خمینی

دکتر محمود فرزقان - استادیار گروه جراحی ارتوپدی - دانشگاه علوم پزشکی تهران

A Case Series of Osteoid Osteoma, 7 Cases ABSTRACT

Osteoid osteoma is a unique benign primary bone tumor that may present in the metaphyseal diaphyseal areas of the short tubular bones and has also been reported in the carpal bones. It occurs in the first two decades of life. The classic history is bone pain, often relieved by aspirin. The clinical appearance is local swelling and tenderness. The typical radiographic appearance is very characteristic: an eccentric area of cortical sclerosis, frequently with a radiolucent nidus. The lesion does not exceed 1 cm in diameter. The use of a bone scan may be helpful diagnostically, as are the CAT scan and tomography. Doyle et al described seven cases of osteoid osteoma with a prolonged delay in diagnosis, but reported an excellent cure rate following excision. The carpus is not unusual as a site for this tumor, especially the scaphoid. Treatment is windowing with curettage of the tumor nidus. The use of a dental drill to window the phalanx and expose the nidus is very helpful. Removal of the entire nidus is permanently curative, but if a portion of the tumor is missed, prompt recurrence of the symptoms is the rule.

مقدمه

نیست، بخصوص استخوان اسکافوئید میج دست. تاکنون هیچ نوع گزارش بدخیمی برای این تومور داده نشده است. استروئید استئومای چند کانونی نیز گزارش شده است و تقریباً در هر استخوانی ممکن است دیده شود.

گزارش موارد

در ظرف مدت سه سال در بخش ارتوپدی بیمارستان امام خمینی، نوبستنده مقاله شخصاً هفت مورد از استروئید استئومای دست داشته است که تشخیص آنها اغلب با تأخیر صورت گرفته است، به طوری که بیمار از هفت ماه تا ۱۱ ماه تأخیر در تشخیص صحیح داشته‌اند؛ علت این است که استروئید استئومای دست خیلی نادر است و در دست، بیشتر در فالانکس‌های انگشتان دیده می‌شود.

مورد اول

بیمار خانم ۳۱ ساله‌ایست که به علت درد و تورم میج دست چپ که از ۱۱ ماه پیش پیدا شده، مراجعه کرده است. در آزمایشات خون انجام شده نکته مرضی مشخص نشده است.

استروئید استئوما یک تومور اولیه خوش خیم استخوانی است که ممکن است در نواحی متافیزی دیافیزی استخوانهای توبولر کوتاه دست وجود داشته باشد. این تومور همچنین در استخوانهای میج دست هم گزارش شده است.

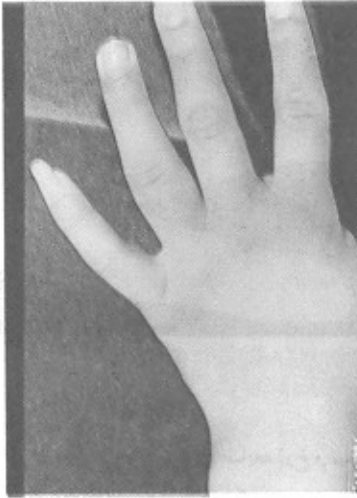
شرح حال کلاسیک، وجود درد استخوانی است که اغلب با آسپرین کامل می‌یابد. یافته کلینیکی، تورم و حساسیت موضعی است.

رادیوگرافی در فرم کلاسیک آن کاملاً مشخص است: به صورت یک ناحیه Eccentric اسکروز کورتیکال که اغلب همراه یک نیدوس رادیولوپست می‌باشد. قطر این ضایعه معمولاً بیش از ۱cm نیست. اقداماتی از قبیل انجام CAT Scan و Bone Scan توמוگرافی ممکن است به تشخیص کمک نماید.

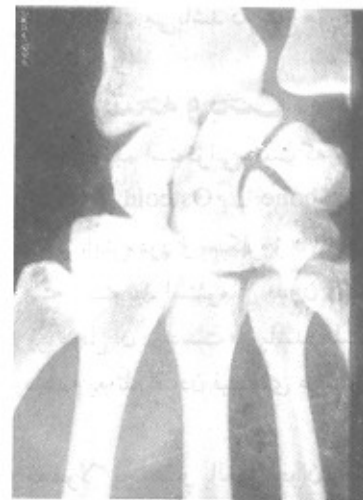تشخیص استروئید استئوما در دست اغلب با تأخیر صورت میگیرد، اما بدنبال انجام عمل جراحی و در آوردن نیدوس منجر به بهبودی عالی می‌شود. میج دست محل غیرشایعی برای این تومور

در رادیوگرافی معمولی، مچ دست چپ ظاهراً طبیعی است ولی Bone Scan و CAT Scan انجام شده تشخیص استئوئید استئوما آنهم در استخوان Capitate مچ دست چپ را مشخص می‌سازد که در نهایت با توجه به Bone Scan مشخص شد که در رادیوگرافی معمولی نیز در استخوان Capitate نیدوس وجود داشته که متأسفانه به آن توجه نشده است و سرانجام تشخیص با عمل جراحی و در آوردن نیدوس و بررسی آن توسط پاتولوژیست تأیید شد.

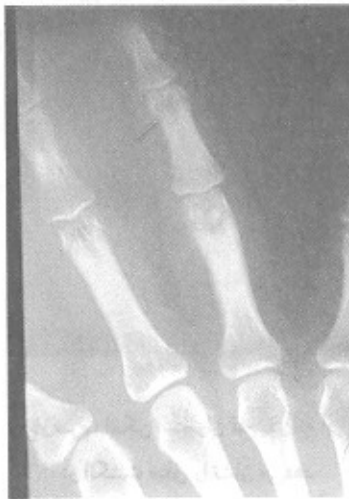شکل ۲- بیمار دوم: نمای ظاهری ضایعه در فالانکس پروکسیپال انگشت چهارم



شکل ۱- بیمار اول: رادیوگرافی استئوئید استئوما ی استخوان Capitate مچ دست که بسیار نادر است



شکل ۳- بیمار دوم: رادیوگرافی ضایعه در فالانکس پروکسیپال انگشت چهارم



مورد دوم

بیمار یک دختر خانم ۱۶ ساله محصل است که از ۷ ماه پیش دچار درد و تورم فالانکس پروگزیمال انگشت چهارم دست چپ بوده است. درد بیمار در شبها شدیدتر بوده و با تجویز آسپیرین کاهش می‌یافته است. با توجه به شرح حال قبلی و رد سایر تشخیص‌های افتراقی و این که در رادیوگرافی معمولی دست نیز، در انتهای دیستال فالانکس پروگزیمال انگشت چهارم نیدوس مشخص بود با تشخیص استئوئید استئوما ی دست بستری و تحت عمل جراحی قرار گرفت و در نهایت نیز تشخیص توسط پاتولوژیست تأیید شد.

مورد سوم

بیمار مرد ۳۴ ساله ایست که از ۹ ماه پیش دچار درد و تورم فالانکس پروگزیمال انگشت میانی دست راست شده است. تشخیص‌های مختلفی توسط همکاران مختلف برایش گذاشته‌اند و مدتی نیز با تشخیص احتمالی استئومیلیت فالانکس پروگزیمال انگشت میانی تحت درمان با آنتی‌بیوتیک‌های مختلف قرار گرفته که مؤثر واقع نشده است.

با انجام Bne Scan و CAT Scan و با توجه به سابقه و شرح حال بیماران قبلی، با تشخیص احتمالی استئوئید استئوما تحت عمل جراحی قرار گرفت و در نهایت نیز تشخیص توسط

پاتولوژیست تأیید شد.

مورد چهارم

استئوئید استئومای استخوان اسکافوئید در مچ دست راست یک نوجوان پسر ۱۲ ساله (دانش آموز).

مورد پنجم

استئوئید استئومای قسمت دیستال رادیوس نزدیک به مفصل رادیوکارپال بوده است.

مورد ششم

استئوئید استئومای فالانکس دیستال انگشت پنجم دست راست یک مرد ۲۶ ساله.

مورد هفتم

استئوئید استئومای فالانکس میانی انگشت سبابه دست راست یک مرد ۲۹ ساله بوده است.

البته استئوئید استئومای بدون درد نیز گزارش شده است که شایعترین محل آن در دست می باشد که هیچ مورد آن را نداشته ایم.

نتیجه و بحث

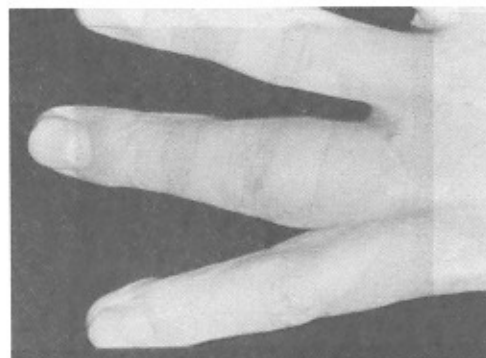
یک ضایعه خوش خیم استخوانی است که مشخصه آن وجود Nidus کمتر از ۲cm از Osteoid یا Woven bone یا هر دو می باشد که باعث پیدایش درد و اسکروز Reactive در استخوان گرفتار میشود. البته استئوئید استئومای بدون درد نیز گزارش شده است که شایع ترین محل آن در دست می باشد. علت عدم وجود درد در اینگونه موارد عدم به تله افتادن فیبرهای عصبی در داخل تومور می باشد.

این ضایعه معمولاً بچه ها و بالغین جوان را گرفتار میکند و مسن ترین بیماری که گزارش شده است یک مرد ۶۴ ساله و جوان ترین آنها یک پسر بچه ۲ ساله بوده است. این ضایعه احتمالاً سرطانی نیست، چراکه تاکنون پیدایش بدخیمی برای این ضایعه با منشأ استخوانی گزارش نشده است.

میزان شیوع استئوئید استئوما در حدود ۲/۶ درصد از تومورهای اولیه استخوانی است و شایع ترین محل بروز آن در اسکلت در استخوان ران می باشد. درد این بیماران در شب شدیدتر می شود و با تجویز آسپیرین کاهش یافته، برعکس با تجویز ترکیبات الکل افزایش می یابد. گاهی همراه با آتروفی عضلانی و لنگش است و در ستون فقرات بصورت اسکولیوزیس دردناک بروز می کند. اگر این ضایعه در نزدیکی اپی فیز باشد می تواند باعث افزایش رشد استخوانی گردد.

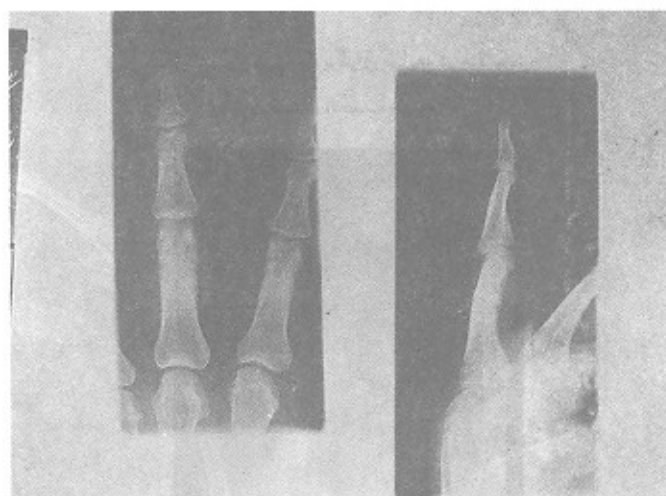
یافته های رادیولوژیک: آشکارترین یافته رادیولوژیک وجود یک منطقه اسکلروتیک Dense در یک Paracortical Position یا یک نیدوس لیٹیک مرکزی است. البته چنانچه استئوئید استئوما در

شکل ۴- بیمار سوم: نمای ظاهری ضایعه در فالانکس پروکسپال انگشت میانی

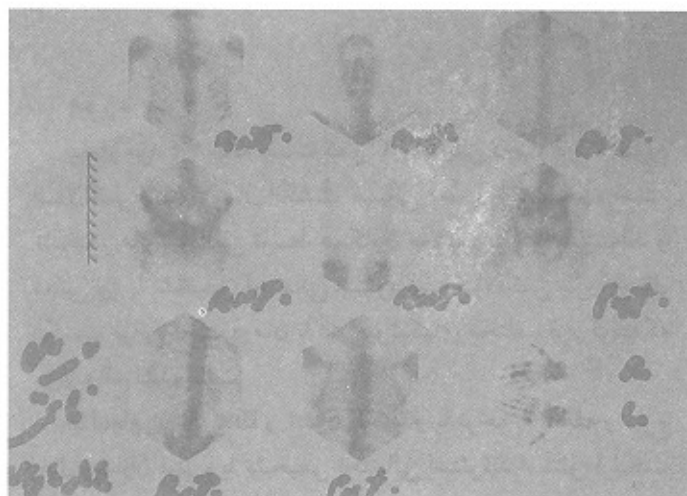


035

شکل ۵- بیمار سوم: رادیوگرافی ضایعه (رخ و نیمرخ) در فالانکس پروکسپال انگشت میانی



شکل ۶- بیمار سوم: اسکن استخوان تمام بدن که افزایش جذب در انگشت میانی را نشان می دهد



صورت می‌گیرد.

در بخش ارتوپدی بیمارستان امام، در ظرف مدت سه سال ۷ مورد از این ضایعه خوش خیم نادر دست داشته‌ایم. جوان‌ترین بیمار ما یک دانش‌آموز ۱۲ ساله پسر با استئوئیداستئوما فالاانکس میانی انگشت میانی و مسن‌ترین آنها نیز یک مرد ۳۴ ساله با استئوئیداستئوما فالاانکس انگشت بوده است.

از ۷ مورد مذکور ۴ مورد در فالاانکس انگشتان دست، دو مورد در استخوانهای مچ دست و یک مورد در قسمت دیستال رادیوس نزدیک به مفصل رادیوکارپال بوده است.

۳ مورد از بیماران زن و ۴ مورد مرد بوده‌اند.

یک مورد از دو مورد استئوئیداستئوما مچ دست در استخوان Capitate مچ دست در یک خانم ۳۱ ساله بوده است که بسیار نادر است و کمتر گزارش شده است، چرا که از استخوانهای مچ دست شایع‌ترین استخوانی که دچار استئوئیداستئوما می‌شود استخوان اسکافوئید مچ دست است که ما فقط یک مورد داشته‌ایم.

یک استخوان اسفنجی پیدا شود منطقه اسکلوئوتیک Dense با وسعت کمتری دیده می‌شود.

اغلب برای دیدن نیدوس احتیاج به توموگرافی می‌باشد و بهترین راه برای لوکالیزه کردن استئوئید استئوما در اسکلت انجام Bone Scan است، گرچه در همه موارد استئوئید استئوما Bone Scan مثبت نیست و CT Scan بیشتر برای Planning است و استئوئید استئوما چند کانونی نیز گزارش شده است.

درمان

درمان استئوئید استئوما در آوردن کامل موضعی ضایعه است یعنی در حقیقت در آوردن قطعه‌ای از استخوان که حاوی نیدوس می‌باشد.

استئوئیداستئوما دست خیلی نادر است. در دست بیشتر در فالاانکس‌های انگشتان دیده می‌شود و در مچ دست شایع‌ترین محل بروز آن در استخوان اسکافوئید مچ دست است. در دست نیز مانند دیگر محل‌های اسکلت اغلب تشخیص استئوئیداستئوما با تأخیر

منابع

- 1- Carroll RF: Osteoid osteoma in the hand. J Bone Joint Surg 35A:888-893,1953
- 2- Dahlin DC: Bone tumors. Charles C Thomas Springfield IL, 1957
- 3- Doyle LK, Nalebuff EG, Belsky MR: Osteoid Osteoma of the hand. J Hand surg 10A:408-410,1985
- 4- Ghiam GF, Bora FW: Osteoid osteoma of the carpal bones. J Hand Surg, 3:280-283,1978
- 5- Kettlekamp DB Mills WJ :Tumors and tumor-like conditions of the hand. NY State J Med 66:363-372,1966
- 6- Lamb DW, Delcastillo F: Phalangeal osteoid osteoma in the hand. Hand 13:291-295,1981.
- 7- Lucas GL Hand tumors.A quick guide to types and treatment. Res Staff Phys 25:76-91,1979.
- 8- Mangini U: Tumors of the skeleton of the hand. Bull Hosp Joint Dis 28:61-103,1967.
- 9- Pack GT: Tumors of the hands and feet. Surgery 5:1-26,1939.
- 10- Posch JL: Tumors of the hand. J Bone Joint Surg. 38A:517-539, 1956.
- 11- Sullivan M: Osteoid osteoma of the fingers. Hand 3:175-180,1971.