

# گزارش دو مورد آلودگی انسانی به لینگواتولاسراتا (*Linguatula serrata*) یا سندرم هالزون در تبریز (۱۳۷۵)

دکتر عباس منتظری - دانشیار بخش عفونی بیمارستان هفتم تبریز دانشگاه علوم پزشکی و خدمات بهداشتی درمانی تبریز  
دکتر رسول جمالی - استادیار بخش انگل شناسی دانشکده پزشکی دانشگاه علوم پزشکی و خدمات بهداشتی درمانی تبریز  
عبدالمحسن کاظمی - مربی بخش انگل شناسی دانشکده پزشکی دانشگاه علوم پزشکی و خدمات بهداشتی درمانی تبریز

## A Case Report of Halzon Syndrome ABSTRACT

Report of two Cases from Halzon Syndrome (Tabriz - 1996-97).

Key words: *Linguatula Serrata*. Halzon Syndrome (Marrara Syndrome).

One mother and her daughter ten minutes after eating from raw or half-ripe sheep gut (bowel), showed clinical demonstration of Halzon syndrome. Clinical aspects included: nasal, ear, frontal, and throat pruritis; oral and nasal discharge, cough, headache, vertigo and mucoid sputum.

One day after beginning of this signs and symptoms, some small white worms in 4-6mm size, discharge from nose and mouth of patients. These worms in laboratory study, were diagnosed as nymph of *linguatula serrata*.

### مقدمه

لینگواتولاسراتا یک پنتاستوم (*Pentastom*) مشترک ما بین انسان و حیوان و متعلق به راسته پنتاستومیدا (*Pentastomida*) از شاخه بند پایان (*Arthropods*) می باشد که می تواند در مرحله بلوغ ولاروی و غالباً در شکل لارو مرحله سوم باعث بروز بیماری پنتاستومیازیس (*Pentastomiasis*) یا سندرم هالزون (*Halzon syndrome*) یا مارارا (*Marrara syndrome*) در خلق و بینی انسان گردد (۲۰ و ۱۸ و ۱۷ و ۱۳ و ۱۱ و ۲). این موجودات به گروهی از بندپایان استحالیه یافته کرمی شکل تعلق دارد که دو جنس لینگواتولا و آرمیلیفر (*Armillifer*) از این موجودات از نظر پزشکی حائز اهمیت هستند (۲۰ و ۱۹ و ۷).

بر اساس گزارشات موجود، آلودگی انسان با گونه هایی از پنتاستومیده ها، شامل *L.serrata* با انتشار جهانی *Armillifer armillatus* و *A.grandis* در آفریقا، *A.moniliformis* در آسیا شناخته شده است و به احتمال زیاد گونه گزارش شده از ابتلاء بومیان مالزی تحت عنوان *Porocephalus moniliformis* همان *A.moniliformis* می باشد (۱۸ و ۱۷ و ۱۴ و ۱۲ و ۸ و ۳ و ۱).

### خلاصه

یک مادر و دختر ۲۸ و ۱۱ ساله از یک خانواده پنج نفری ساکن شهر تبریز بفاصله ده دقیقه بعد از مصرف روده نیم پز گوسفند بعنوان قسمتی از تغذیه روزانه، دچار خارش شدید گلو و در پی آن، مادر بفاصله یکساعت و دختر بعد از یک روز دچار استفراغ گردیدند. متعاقباً خارش شدید مجاری بینی، خارش شیپوراستاش، خارش گوش، گرفتگی بینی، خونریزی از دهان و بینی، سرفه های پی در پی، سردرد، سرگیجه، خارش پیشانی و دفع خلط بمقدار زیاد نیز در هر دو بیمار عارض گشت و تعداد زیادی انگل کوچک سفید شیری رنگ در اندازه ۴-۶ میلی متر از دهان و بینی بیماران در طی دو روز قبل از مراجعه از طریق خلط دفع گردید که در بررسی آزمایشگاهی، نمف (*Nymph*) لینگواتولاسراتا (*Linguatula serrata*) تشخیص داده شد. علائم بیماری تقریباً در هر دو بیمار یکسان بوده است.

کلمات کلیدی: لینگواتولاسراتا - سندرم هالزون - سندرم

مارارا - تبریز

حلق و حفره دهان و مهاجرت بعدی آن به سینوسها و مجاری بینی، شیپوراستاش، لوله‌های تنفسی و... بوجود می‌آید (۱۹ و ۱۳ و ۱۰ و ۹ و ۶ و ۲ و ۱).

### گزارش موارد

۱- ق ۲۸ ساله مادر ول - ن ۱۱ ساله دختر، از اعضای یک خانواده پنج نفره ساکن تبریز در تاریخ ۷۵/۱۰/۶ پس از گذشت ده دقیقه از صرف روده گوسفند بعنوان ناهار، خارش شدید در ناحیه گلو احساس نموده، مادر بفاصله یکساعت و دختر روز بعد دچار استفراغ می‌گردند. خارش گلو و تحریک آن ساعتها ادامه داشته و بدنبال آن خارش شدید در نواحی بینی و گوش بفاصله چند ساعت شروع شده که با حملات مکرر سرفه و عطسه همراه بوده است. سپس گرفتگی بینی، اشکریزش، دفع خلط و بدنبال آن احساس سردرد در ناحیه پیشانی و در نهایت سردرد منتشر و سرگیجه عارض شده و مادر دچار خونریزی جزئی از بینی و دهان می‌گردد. بعد از گذشت یک روز از شروع علائم، از دهان و بینی بیماران "کرمهای"<sup>(۱)</sup> کوچک سفید شیری رنگ دفع می‌شود که دفع "کرمها" بویژه در هنگام سرفه و عطسه بیماران از مجاری بینی و همچنین از دهان زیاد بوده است. بنا به اظهار مادر، مالش مداوم و طولانی پیشانی منجر به دفع تعدادی کرم از مجرای بینی و تخفیف سردرد و خارش ناحیه پیشانی می‌شده است.

بیماران در مواقع مختلف در اطراف، زیر و روی زبان، مخاط دهان و پشت لبهای بالا و پائین خود اجسام زاید یا متحرکی را احساس نموده و توانسته‌اند کرمهای کوچکی را از این نواحی خارج نمایند. بالا کشیدن آب به مجاری بینی و تخلیه شدید آن بنا به اظهار بیماران، با خروج و دفع تعداد قابل توجهی کرم همراه بوده است. از نظر بالینی در معاینه شکم بجز حساسیت ناحیه اپی گاستر، یافته غیرطبیعی مشاهده نگردید و هپاتواسپلنومگالی وجود نداشت ولی تپش نسبی قلب احتمالاً بعلت استرس ناشی از مشاهده کرم وجود داشت. دفعات و دامنه تنفس عادی بود و بیماران علیرغم داشتن سرفه و دفع خلط سفید موکوئیدی که گاهی همراه با رگه‌های خونی بود؛ ناراحتی عمده تنفسی احساس نمی‌کردند. در معاینه قفسه صدی نیز غیر از تپش نسبی قلب و علائم سمعی غیرطبیعی در ریه و قلب یافته دیگری بدست نیامد.

همچنین در معاینه گوش‌ها، پرده تمپان، بخصوص در دختر ۱۱

متعدد با کناره‌های دنداندار می‌باشد که دهانی چهارگوش با زوایای گرد و دارای چهار قلاب دو مفصلی در نزدیک هم است (۷). انگل بالغ به مخاط حفره دهان، گلو، مری، مجرای بینی، تنفسی و... غالباً سنگ سنان و احیاناً گریه سنان و علفخواران و ندرتاً انسان بعنوان میزبان نهایی چسبیده و در مواردی از شیپوراستاش و گوش میانی این حیوانات جدا شده است (۱۸ و ۱۱). علفخوارانی مانند بز و گاو و گوسفند و شتر و اسب و... همچنین حیواناتی مانند خرگوش و خوک بوسیله تخم‌های دفع شده از لینگواتولای ماده بعنوان میزبان واسط آلوده می‌شوند (۲۰ و ۱۱). انگل در این مرحله می‌تواند بصورت شفیره (Nymph) بر اثر تغذیه انسان یا سایر حیوانات از علفخواران آلوده، موجب بروز آلودگی گردد. آلودگی انسان می‌تواند از طریق بلع تخمهای حاوی لاروانگل نیز صورت پذیرد که این تخمها در روده باز شده و لارو به اندامهای مختلف بدن مهاجرت می‌کند (۱۹ و ۱۸ و ۱۴).

آلودگی انسان به این انگل بصورت گرانولومای کبیدی در پنج مورد از آمریکا (۱۹۶)، لینگواتولوز داخل چشمی از امریکای شمالی و اسرائیل (۹۰ و ۹۱)، لینگواتولوز ریوی از اروپا (۲)، سندرم هالزون و مارازا از سودان و لبنان بصورت گسترده گزارش شده است (۱۳ و ۴ و ۳). در یک مورد آلودگی انسان به کرم بالغ انگل با دوره‌ای هفت ساله همراه با خونریزی بینی و در نهایت دفع کرم بالغ از بینی در جریان عطسه شدید گزارش شده است. آلودگی حیوانات مختلف با شدتهای متفاوت نیز از نقاط مختلف دنیا به این انگل گزارش شده است (۱۵ و ۱۴ و ۱۲ و ۸ و ۵).

در ایران، در یک مطالعه، آلودگی ریه بزها در کشتارگاه اهواز با میزان ۲/۷٪ و پتومونی ناشی از انگل بمیزان ۱۵٪ در این حیوانات مشاهده شده است و در یک مطالعه دیگر در کشتارگاه صنعتی شهر تبریز، آلودگی به نمف انگل در کبید و ریه گوسفندان ۲۸/۳٪ در نمونه‌های کبیدی و ۲۷/۹٪ در نمونه‌های ریه گزارش شده است (۱۸ و ۲۰). آلودگی انسان به این انگل را در ایران م.حجتی و ب.نقیلی در یک مورد از آذربایجان غربی، م.اربابی، م.موبدی و همکاران در یک مورد از کاشان و م.سجادی، ص.اردهالی و همکاران در یک مورد از شیراز گزارش کرده‌اند (۱۸ و ۲۰) که در همه موارد، بیماری بعد از مصرف کبید، ریه و یا احشاء نیم پخته گوسفند و بز روی داده است و علائم بیماری در جمیع موارد شامل استفراغ، احتقان ادما توی حلق، لوزه‌ها، حنجره، شیپوراستاش، مجاری بینی، ترشحات بینی، اشکریزش، سرفه و عطسه، ناراحتی‌های تنفسی، دیسفاژی و سردرد بوده است. این علائم بعلت جایگزینی انگل در

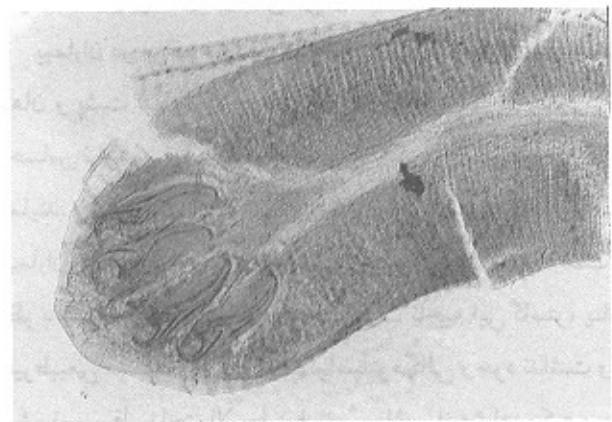
۱- مقصود از کرم همان شفیره لینگواتولوسرانا است.

ساله متوزم و پر خون و مخاط بینی و گلو ملتهب بود و در مشاهده این نواحی، چند عدد کرم سفید رنگ در نواحی فوق بخصوص در مخاط بینی دیده شد. چشم‌ها در معاینه، وضعیت طبیعی داشتند و امری غیر طبیعی غیر از اشکریزش وجود نداشت. در مجموع، در طول دوره آلودگی، حال عمومی افراد آلوده مساعد و درجه حرارت بیماران در طول دوره آلودگی در حد طبیعی بود.

## روش کار


بیماران دو روز پس از مشاهده کرم در مجاری بینی و حفره دهانی به پزشک مراجعه و پس از معاینه بالینی و مشاهده و جدا نمودن چندین کرم زنده از مجاری بینی و حفره دهانی آنها، جهت تشخیص آزمایشگاهی به آزمایشگاه تخصصی انگل شناسی کلینیک ویژه دانشگاه علوم پزشکی تبریز معرفی شدند. بررسی

تصویر شماره ۱: قسمت قدامی لینگواتولاسرانا با درشتنایی  $4 \times 10$  با دو زوج قلاب مفصل‌دار و خارهای جانی کناری (رنگ آمیزی کارمن اسید)



جمع‌آوری شده لامهای مونته دائمی برای مقاصد آموزشی و پژوهشی تهیه شده و از منظره میکروسکوپی لامها نیز عکس و اسلاید تهیه گردید که در این تصاویر دو زوج قلاب قدامی موجود در ناحیه دهان انگل، همچنین خارهای جانبی موجود در کناره‌های بندهای پیکر انگل و همچنین حلقه‌های تشکیل دهنده بدن انگل بوضوح قابل تشخیص است. (عکس شماره (۲ و ۱). در مجموع، از مادر ۲۵۰ کرم و از دختر ۳۵ کرم دفع شد که همه جمع‌آوری گردید.

تصویر شماره ۲: انتهای خلقی لینگواتولاسرانا با درشتنایی  $4 \times 10$  (رنگ آمیزی کارمن اسید)



## درمان

پیش‌آگهی بیماری اساساً خوب است و درمان دارویی خاصی برای سندرم هالزون پیشنهاد نشده است ولی امکان خارج نمودن انگل به طریق مکانیکی و یا با استفاده از شستشوی مکرر و شدید محوطه دهان و مجاری بینی با استفاده از آب، سرم فیزیولوژی و یا ترجیحاً محلولهای پلشت بروسد انگل (عموماً ترکیبات ارگانونفسفره) وجود دارد (۱ و ۳). که برای این بیماران نیز، جهت دهان شویه، غرغره دهان و شستشوی بینی در هر ۲ تا ۳ ساعت یکبار محلول سرم فیزیولوژی تجویز گردید. همچنین برای کاهش خارش و استفراغ از ترکیبات پرومتازین استفاده شد. در روز هفتم پس از مراجعه اولیه و پس از اتمام دوره درمان، بیماران با برطرف شدن علائم و اظهار قطع دفع کرم از حدود روز چهارم پس از

میکروسکوپی کرمهای جدا شده و کرمهای دیگری که در طی روز بعد پس از دفع شدن در پلیت‌های استریل جمع‌آوری شدند تعلق انگل به گونه لینگواتولاسرانا را مشخص نمود و مجموعه علائم بالینی تحت عنوان سندرم هالزون شناسایی گردید. از کرمهای

فضای داخل بینی بویژه در آلودگی های شدید، موجب لاغری و کم شدن وزن بدن میزبان نهایی می گردد.

جلوگیری از آلودگی سگها با ممانعت از تغذیه این حیوانات از امعاء و احشاء گوسفندان، اصلی ترین شیوه کنترل عفونت است ولی وقوع عفونت آندمیک در جمعیت جوندگان و چرخه وحشی در سیکل زندگی انگل بر پیچیدگی امر می افزاید (۱۶ و ۱۷ و ۱۹ و ۲۰). با وجود گزارشات متعدد از کشورهای مختلف در مورد شیوع قابل ملاحظه و موارد اسپورادیک از کشورهای مختلف (بخصوص کشورهای غیرصنعتی)، اطلاعات قطعی در کتب مرجع در مورد سیر تکاملی انگل و سیر بالینی این بیماری موجود نبوده و عموماً متن مقالات بصورت گزارش مورد و یا احیاناً اظهار شیوع بیماری در برخی از مناطق آندمیک تنظیم می گردد. در مورد نامگذاری علائم بالینی عفونت بنام سندرم مارارا ذکر این نکته مفید بنظر می رسد که مارارا نوعی غذای محلی تهیه شده از شکمبه و روده گوسفند بصورت نیم پز در سودان می باشد که مردم بومی آنرا مصرف می کنند (۱۷).

با توجه به الگوی اپیدمیولوژیک بیماری، سیکل زندگی انگل، عادات تغذیه ای حیوانات، شیوه های مرسوم دامداری در کشور و هم چنین عادات تغذیه ای مردم بویژه در روستاها و حاشیه شهرها بنظر می رسد که موارد زیر می تواند در جلوگیری از بروز عفونت در حیوانات و انسان مؤثر باشد.

- ۱- انجام مطالعات در مورد میزان آلودگی به انگل و شناسایی حیوانات آلوده.
- ۲- کم کردن امکان دسترسی حیوانات وحشی به مراتع.
- ۳- معدوم و یا محدود نمودن سگهای ولگرد.
- ۴- جلوگیری از تجمع سگهای ولگرد در پیرامون کشتارگاهها و پرهیز از ریختن ضایعات کشتارگاهی در اطراف کشتارگاهها.
- ۵- معاینه مستمر سگهای گله از نظر آلودگی به انگل و درمان یا معدوم نمودن سگهای آلوده.
- ۶- بازرسی دقیق لاشه حیوانات کشتار شده در کشتارگاهها و معدوم نمودن اعضا آلوده.
- ۷- آموزش روستائیان و دامداران و ارائه الگوهای مناسب تغذیه ای به آنان.

## منابع

- 1- Baifd, J.K., Kassebaum, L.J. and Ludwig, G.K (1988). Hepatic granuloma in a man from North America caused by a nymph of *Linguatula serrata*, Pathology (Australia), 20 (2): 198-199.
- 2- Doby, J.M., Rammee, M.P., Rioux, C. and Morice, P (1986). Human Linguatulosi, Concerning a case in Birttany with pulmonary localization, Bulletin de la Societe de pathologic Exotique et de filiales, 79(5): 642-648.
- 3- El Badawi, W.K.S., El Gezuli, A.Y., Eisa, AM. and Slepnev, NK (1976). Linguatual serrata nymph in a goat in the Sudan, Veterinary Record, 102(8): 171.
- 4- El Hassan, A.M., Eltoum, I.A. and El Asha, B.M.A (1991). Isolation of Linguatual serrata nymphs from a patient and the viscera of goats, Transactions of the Royal society of Tropical Medicine and Hygiene, 85: 390.
- 5- El Refaii, A.H. and Micheal, S.A (1988). Linguatual serrata Frohlich, 1789-a case report of larve among sheep and goats in

مراجعه اولیه، جهت پیگیری به درمانگاه مراجعه نمودند و در معاینه بالینی، علائم اولیه برطرف شده و دیگر کرمی مشاهده نشد و بیماران نیز شکایتی نداشتند. جهت اطمینان در همان روز، بیماران از نظر آزمایشگاهی نیز مورد بررسی قرار گرفتند که در این کنترل نیز در بررسی نمونه شستشوی بینی و دهان هر دو بیمار هیچ انگلی مشاهده نشد. در سندرم هالزون در موارد لازم، درمان بیماری با خارج نمودن انگل ها از حفرات و مجاری بینی و... از طریق جراحی پیشنهاد شده است (۱۳ و ۱۹ و ۱۸) که در مورد بیماران معرفی شده ضرورتی پیش نیامد.

## نتیجه و بحث

پنتاستومیازیس یک زئونوزیس (Zoonoses) با شیوع فراوان در حیوانات علفخوار، سگ سانان، گربه سانان، جوندگان و پریماتها است که موارد انسانی آن بصورت سندرم هالزون یا مارارا نیز از شیوع قابل ملاحظه ای در سودان، لبنان، مصر و اردن برخوردار بوده (۱۴ و ۱۳ و ۵ و ۴ و ۳) و موارد اسپورادیک آن از بسیاری کشورها منجمله ایران گزارش شده است (۲۰ و ۱۹ و ۱۸ و ۱۷ و ۱۵ و ۱۲ و ۸ و ۵ و ۱).

شیوه آلودگی میزبان نهایی به این انگل کاملاً روشن نبوده و به احتمال قوی در سگ سانان از طریق دستگاه گوارشی و یا استنشاق لاروهای عفونی انگل وجود دارد. آلودگی میزبانان واسط انگل از طریق بلع علوفه آلوده به تخم انگل و آب آشامیدنی اتفاق می افتد و در نواحی آندمیک بیماری، رابطه سگ با حیوانات علفخوار از اهمیت ویژه ای برخوردار است.

انسان نیز با مصرف سبزیجات یا آب آلوده به تخمهای انگل (از طریق مدفوع، بزاق یا ترشحات بینی سگ و سایر میزبانان نهایی) به شکل احشایی بیماری و از طریق مصرف کبد، غدد لنفاوی، ریه، شکمبه و امعاء و احشاء گوسفند و بز و شتر و... به لارو عفونی انگل آلوده می شود. با توجه به توضیحات فوق، برای سیکل زندگی انگل دو چرخه وحشی (Sylvatic) و روستایی (Pastoral) وجود دارد و مدل اپیدمیولوژیکی عفونت با هیداتیدوز قابل مقایسه می باشد. لینگواتولای بالغ با تغذیه از سلولهای موکوسی دستگاه تنفسی، خون، لثه و با ایجاد تحریک در غشاء موکوسی و اشغال

- Egypt, Journal of the Egyptian Society of Parasitology, 18(1): 353-354.
- 6- Gardiner, C.H., Dyke, J.W. and Shirley, S.F. (1984). hepatic granuloma due to a nymph of *Linguatual serrata* in a woman from Michigan, *Am.J. Trop. Med. Hyg.* 33(1): 187-189.
  - 7- Jacobs, D.E. (1986). A Colour Atlas of Equine parasitology, Baillier Tindall, London, pp: 8. 19-8.20.
  - 8- Krishna, L., Charan, K. and paliwal, O.P (1976). A Pathological study on the larval forms of *Linguatual serrata* infections in goats, *Indian Vet J.* 59(4): 317-318.
  - 9- Lang, Y., Garzozzi, H., Epstein, Z., Barkey, S. Gold, D. and Lengy, J (1987). Intraocular Pentastomiasis causing unilateral glaucoma, *Br. J. Ophthalmol.* 71(5): 391-395.
  - 10- Meyers, W.M., Neafie, R.C. and Connor, DH (1976). Pentastomiasis, In pathology of Tropical and Extraordinary Disease, Volo, Washington, D.C., Armed forces Institue of pathology.
  - 11- Rendtorff, R.C., Weese M.W. and Murrah, W (1962), The Occurrence of *Linguatual serrata* Pentastomid, with in the human eye, *Am.J.Trop. Med. Hyg.*, 11: 762-764.
  - 12- Rogers, K.S., et al (1985). Aberrant nymphal Pentastomiasis in a dog, *J.Am. An.Hosp. Assoc.*, 21: 417.
  - 13- Schacher, J.F., Saab, S., Germanos, R. and Boustany, N(1969). The actiology of Halzoun in Lebanon, *Trans. R.Soc. Trop. Med. Hyg.*, 63: 854-858.
  - 14- Sherkov, S.N., Rabie, Y.El (1976). A survey of *Linguatual serrata* in domestic animals in Jordan, *Egyptian Journal of Vetreinary Science*, 13(2): 89-97.
  - 15- Shingh, S.P., PaliWal, O.P. and Singh, K.P. (1973). *Linguatual serrata* in festation in goat, *Indian. Journal of Animal health*, 12: 181-182.
  - 16- Soulsby, e.J.L (1989). *Helminths, Arthropods and protozoa of Domesticated Animal*, 7th edition, Bailliere Tindall, London.
۱۷. جمالی، رسول. بهتاش، فرخ. بررسی میزان آلودگی به منف (Nymph) لینگواتولاسراتا در کبکد و ربه گوسفند و بز کشتاری صنعتی تبریز. پایان نامه شماره ۲۳۶ دکترای دامپزشکی (۷۵-۱۳۷۴).
  ۱۸. حبیبی، طلعت؛ جانورشناسی عمومی؛ جلد اول، چاپ چهارم، مؤسسه انتشارات و چاپ دانشگاه تهران، تهران، بهمن ماه ۱۳۶۷، از صفحه ۲۰۴ الی ۲۰۸.
  ۱۹. حسینی، محمدحسن و پرویز نقیعی؛ گزارش یک مورد Nasopharyngeal pentastomiasis از آذربایجان غربی؛ مجله پزشکی دانشگاه علوم پزشکی تبریز، سال ۲۳، شماره ۶-۱۳۶۸، از صفحه ۲۲ الی ۵۰.
  ۲۰. خلاصه مقالات سومین کنگره ملی بیماریهای قابل انتقال بین انسان و حیوان؛ انتشارات سازمان دامپزشکی کشور، مشهد، اردیبهشت ماه ۱۳۷۵، صفحات ۱۹۲، ۲۱۴ و ۲۵۲.