

جراحی آندوسکوپیک سینوسها در اطفال

دکتر محمد فرهادی - مجتمع آموزشی درمانی حضرت رسول (ص)

دکتر مینو شرقی - مجتمع آموزشی درمانی حضرت رسول (ص)

Functional Endoscopic Sinus Surgery in Pediatric Population ABSTRACT

This is a report of 30 cases of pediatric functional endoscopic sinus surgery (FESS). 28 of these children had chronic sinusitis and 2 had acute sinusitis the most common chief complaints were:

- 1- Chronic Rhinorea
- 2- Nasal obstruction
- 3- Chronic cough

Systemic predisposing conditions were Allergy in 7 pts and immotile cilliasyndrome in 2 pts, all of the procedures were performed under general Anesthesia.

The most common procedures were:

- 1- Resection of lateral part of the middle turbinate.
- 2- Antrostomy of the maxillary sinus.
- 3- Turbinoplasty of the inf turbinate.
- 4- Anterior ethmoidectomy, (Messerklinger, Approach)

There were no major complication and only 3 cases of minor complication (2=regeneration of polypoid tissues, 1 synechia) occurred.

The duration of follow up was from 6-18 mths Recovery occurred in 26 pts. Two of the pts didn't Respond because of severe allergy and were referred to immunologist for further therapy 2 others didn't respond appropriately because of immotile cilliasyndrome.

Key Words: Endoscopic - Sinus - Surgery - Children

خلاصه

این مقاله شامل گزارش ۳۰ مورد جراحی آندوسکوپیک سینوسها (FESS)⁽¹⁾ در گروه سنی اطفال است. ۲۸ نفر از این کودکان مبتلا به سینوزیت مزمن و ۲ نفر مبتلا به سینوزیت حاد بودند. شایعترین شکایات این کودکان در هنگام مراجعه عبارت بود از:

۱- رینوره مزمن ۲- گرفتگی بینی ۳- سرفه مزمن
عوامل زمینه‌ساز سیستمیک شامل آلرژی در ۷ نفر از این کودکان و سندرم سیلیای غیرمتحرک در دو نفر بود. تمام اعمال جراحی تحت بیهوشی عمومی انجام شدند.
شایعترین اعمالی که در حین FESS بر روی بیماران انجام گرفت، عبارت بودند از:

۱- برداشتن جانب خارجی توربینت میانی ۲- آنتروستومی سینوس ماگزیلاری در ناحیه مئاتوس میانی ۳- توربینوپلاستی توربینت تحتانی ۴- آنتریور اتموئیدکتومی و ... معمولاً در هر

بیمار مخلوطی از اعمال بالا انجام می‌گرفت و هیچ عارضه عمده‌ای بوجود نیامد.

از میان عوارض Minor، ۲ مورد رشد مجدد بافت پولیپوئید و یک مورد چسبندگی توربینت میانی به دیواره خارجی بینی اتفاق افتاد.

در طی دوره پیگیری ۶ تا ۱۸ ماهه بیماران، ۲۶ نفر بهبودی یافته و ۲ نفر پاسخ مناسبی به درمان ندادند (کمتر از ۵۰٪ شکایاتشان از بین رفت). ایندو نفر مبتلا به آلرژی شدید بودند و جهت درمان به یک ایمونولوژیست، معرفی شدند. ۲ بیمار نیز که مبتلا به سندرم سیلیای غیرمتحرک بودند به دلیل بیماری زمینه‌ای، پاسخ مناسبی به درمان ندادند.

۱- FESS = Functional Endoscopic Sinus Surgery

مقدمه

درمان طبی سینوزیت در سالهای اخیر پیشرفت قابل توجهی داشته است که در نتیجه آن از میزان عوارض و مرگ و میر این بیماری کاسته شده است. با این وجود هنوز بیماران زیادی وجود دارند که درمان طبی در آنها مؤثر نبوده و نیاز به مداخله جراحی دارند.

سینوزیت از علل مهم سرفه مزمن، احتقان بینی، رینوره چرکی و بی‌قراری عمومی در اطفال به شمار می‌آید و در پاره‌ای موارد، موجب درمانهای طبی طولانی و گاهی اوقات نامناسب می‌شود. لذا جا دارد تا در رابطه با نقش جراحی آندوسکوپیک سینوسها در اطفال بیشتر بحث و بررسی شود. (۲)

از خصوصیات (FESS) می‌توان به موارد زیر اشاره کرد:

- ۱- فراهم ساختن میدان دید وسیعتر با بزرگنمایی
- ۲- FESS روشی است با حداقل تروما و آسیب به بافت‌های سالم (۸،۱۰،۱۱)
- ۳- FESS با توجه به میزان درگیری بینی و سینوسها صورت می‌گیرد و وسعت و نحوه جراحی در هر فرد با فرد دیگر متفاوت است. به عبارت دیگر، در این روش بافت پاتولوژیک برداشته می‌شود، ولی بافت سالم و فونکسیونل، دست نخورده می‌ماند. (۸،۱۰)

۴- این روش علاوه بر استفاده جراحی آن، جهت تشخیص بیماریهای بینی، سینوسها و نازوفارنکس نیز بکار می‌رود. البته باید یادآور شد که اگر انجام آندوسکوپی تشخیصی در یک طفل خردسال لازم شود، باید تحت بیهوشی عمومی و یا Stand by صورت گیرد (۱۰).

یکی از روشهای تشخیص با آندوسکوپ، Sinuscopy سینوس ماگزیلاری است که از راه کانین فوسا Canine fossa انجام می‌شود. باید توجه داشت که این روش بیشتر در بالغین کاربرد دارد و در اطفال زیر ۸-۹ سال بسترت بکار می‌رود، چون احتمال آسیب‌رسانی به ریشه دندانها در کودکان زیاد است. در این موارد جهت دیدن سینوس ماگزیلاری، استفاده از Inferior meatal approach به روش قبلی ارجحیت دارد. برای این منظور از تروکارهای مخصوص با قطر خارجی ۳ mm استفاده می‌شود که براحتی می‌توان آندوسکوپ با قطر ۲/۷ mm را از درونش عبور داد. (۳،۵)

۵- آندوسکوپ‌های اینترانازال، علاوه بر استفاده تشخیصی و جراحی، جهت مراقبت پس از عمل جراحی FESS نیز نقش مهمی را ایفا می‌کنند. (۱،۴)

بیماران و روشها

تعداد ۳۰ کودک مبتلا به سینوزیت از سال ۱۳۷۲ الی ۱۳۷۴ تحت FESS قرار گرفتند. سن بیماران بین ۳-۱۵ سال بامیانگین سنی ۱۲ سال بود. سن ۵ نفر از این کودکان، کمتر از ۷ سال و ۲۵ نفر

بین ۷ تا ۱۵ سال بود. از ۳۰ بیمار مورد بررسی، ۲۸ مورد مبتلا به سینوزیت مزمن و فقط ۲ مورد مبتلا به سینوزیت حاد بودند. دو مورد اخیر به علت سینوزیت حاد اتموئید، دچار آبسه پره‌سپتال (پری‌اریتال) شده و از طرف همکاران محترم چشم پزشکی به ما ارجاع گردیدند. به این علت این بیماران در مرحله حاد، تحت FESS قرار گرفتند. به استثنای این دو مورد بقیه موارد قبل از FESS تحت درمان طبی کافی و مناسب و حتی در پاره‌ای موارد تحت روشهای غیرمستقیم درناژ سینوسها (بخصوص آندوئیدکتومی) قرار گرفته بودند، ولی علیرغم این اقدامات بهبودی حاصل نشده بود.

(تعریف بهبودی: از بین رفتن تمام شکایات یا حداقل ۲ شکایت از ۳ شکایت عمده هر بیمار)

شایعترین شکایات بیماران به هنگام مراجعه بترتیب شیوع عبارت بودند از:

- ۱- رینوره مزمن (قدامی یا خلفی) ۲۵ نفر
- ۲- گرفتگی مزمن بینی ۲۲ نفر
- ۳- سرفه مزمن ۱۸ نفر
- ۴- سردرد و درد صورت ۷ نفر
- ۵- درد و تورم و التهاب اطراف چشم ۲ نفر
- ۶- انسداد تنفسی در حین خواب ۲ نفر

لازم به تذکر است که هر یک از بیماران ما به هنگام مراجعه، از مجموعه‌ای از علائم شکایت داشتند.

۱۲ نفر از بیماران ما، یا در سابقه پزشکی خود یا در حین مراجعه، دچار التهاب گوش میانی با افیوژن بودند که با منحنی تمپانوگرام هم اثبات شده بود.

۷ مورد از ۳۰ بیمار، دچار آلرژی سیستمیک و یا رینیت آلرژیک، و ۲ نفر مبتلا به سندرم سیلیای غیرمتحرک بودند که یکی از آنها خصوصیات تیپیک سندرم کارتاژنر شامل دکستروکاردی و Situs inversus را نیز داشت. تمام اعمال جراحی تحت بیهوشی عمومی صورت گرفتند. و هر عمل بین نیم ساعت تا یکساعت بطول انجامید.

اعمال جراحی که به طریقه FESS روی این ۳۰ کودک انجام شده در هر کودک، با توجه به میزان درگیری سینوسها و شرایط زمینه‌ساز متغیر بوده و اغلب اوقات، مجموعه‌ای از چند روش (Procedure) زیر بصورت همزمان روی یک کودک صورت گرفته که همگی با استفاده از آندوسکوپ‌های ۰ و ۳۰ درجه با قطر ۴ mm بوده است. در پاره‌ای موارد، بدلیل پاره‌ای اشکالات آناتومیک و یا سن بسیار کم بیمار، مجبور شدیم از آندوسکوپ‌هایی با قطر ۳ mm ۲/۷ استفاده کنیم ولی اصولاً اکثر موارد با استفاده از همان آندوسکوپ‌های ۴ mm و وسایل جراحی آندوسکوپی با سایز استاندارد صورت گرفته است، چرا که از نظر ما، اینکار از امنیت بیشتری برخوردار است.

اعمال جراحی که به طریقه آندوسکوپیک روی این ۳۰ کودک انجام شده مخلوطی از روش‌های زیر است که به ترتیب کثرت،

به صورت جداگانه ذکر شده است:

- ۱- رزکسیون جانب لترال توربینت میانی ۳۰ مورد
 - ۲- آنتروستومی سینوس ماگزیلاری در مئاتوس میانی (یک طرفه یا دو طرفه) ۲۵ مورد
 - ۳- توربینوپلاستی توربینت تحتانی با استفاده از کوتر الکتریکی (Coagulation) ۱۵ مورد
 - ۴- اتموئیدکتومی قدامی شامل برداشتن بولا اتموئیدالیز بزرگ، کونکابولوزا یا ager nast ۱۰ مورد
 - ۵- پولیپکتومی اینترنازال با استفاده از آندوسکوپ ۷ مورد
 - ۶- باز کردن رسس فرونتال ۳ مورد
 - ۷- اسفنوئیدوتومی ۲ مورد
 - ۸- آنتروستومی سینوس ماگزیلاری در مئاتوس تحتانی در ۲ نفر (مبتلا به پولیپ آنتروکوان)
- در حین عمل نمونه از ترشحات سینوس جهت کشت هوازی - بی هوازی و قارچ برداشته شده و بیوپسی از مخاط استئومئاتال کمپلکس انجام گردید.

نتیجه

از ۳۰ کودک حداقل ۶ ماه و حداکثر ۱۸ ماه پیگیری شدند از این تعداد ۲۶ مورد تمامی شکایاتشان برطرف شد و یا حداقل از ۳ شکایت عمده، ۲ شکایتشان بطور کامل برطرف گردید. از ۴ مورد باقی مانده ۲ مورد شدیداً آلرژیک بوده و علائم اصلی شان که رینوره و گرفتگی بینی بود، به میزان کمتر از ۵۰٪ به FESS جواب داد که متعاقباً به متخصص آلرژی و ایمونوتراپی ارجاع شدند و ۲ بیمار نیز که مبتلا به immotile cilia syn بودند به دلیل شرایط زمینه‌ای، پاسخ مناسب به درمان ندادند.

میزان عوارض FESS در این ۳۰ کودک بدین شرح است: عوارض عمده، شامل خونریزی، نشت CSF و کوری در هیچ‌کدام از بیماران دیده نشد. عوارض عمده شامل خونریزی، نشت CSF و کوری در هیچ‌کدام از بیماران دیده نشد.

از عوارض minor: دو بیمار رشد مجدد بافت پولیپوئید در استئومئاتال کمپلکس داشتند که نزدیک به ۶ ماه پس از FESS به وقوع پیوست و ناشی از آلرژی شدید در این دو کودک بود. یک مورد هم چسبندگی بین توربینت میانی و دیواره خارجی بینی به وقوع پیوست که در طی ویزیت‌های پس از عمل تشخیص داده و اصلاح شد.

بحث

اندیکاسیونهای جراحی آندوسکوپیک سینوسها در اطفال (۲):

۱- سینوزیت مزمن که نسبت به درمانهای طبی کافی و مناسب، مقاوم بوده باشد. در چنین شرایطی درمان جراحی، خیلی کم‌خطرتر

از درمانهای طبی طولانی مدت می‌باشد. (۸،۱۰،۱۱)

۲- سینوزیت حاد مکرر: در مورد سینوزیت حاد، اندیکاسیونهای FESS در اطفال تقریباً مشابه بالغین می‌باشد. در ۸۲٪ اطفالی که دچار سینوزیت حاد توأم با عوارض چشمی (سلولیت پری‌اربییتال) شده‌اند، می‌توان تغییرات التهابی را به صورت موفقیت‌آمیزی با درمان دارویی سیستمیک و موضعی برطرف نمود. ولی اطفالی که بدنبال عود سینوزیت حاد، مجدداً دچار عوارض چشمی می‌شوند (بیش از یکبار) فقط در ۱۵٪ موارد به درمان طبی پاسخ داده و مابقی به درمان جراحی نیاز پیدا کرده‌اند. در اینگونه موارد، ما هنگامی اقدام به انجام FESS می‌کنیم که ۲۴ ساعت پس از شروع آنتی‌بیوتیک کافی و مناسب داخل وریدی و استفاده از مواد ضداحتقان موضعی، وضعیت عمومی بیمار تغییری نکند و یا بدتر شود. (منظور از وضعیت عمومی تب، سردرد، درد و تورم در اطراف چشم و ... می‌باشد). (۲،۳،۶)

با FESS نه تنها می‌توان موارد سینوزیت توأم با سلولیت پری‌اربییتال را درمان کرد بلکه موارد توأم با آبسه پری‌اربییتال و یا حتی آبسه اینتراربییتال را نیز می‌توان بصورت موفقیت‌آمیزی درمان نمود (۵).

۳- درمان پولیپوز بینی و سینوسها:

یکی از این موارد، پولیپ آنتروکوان است که در بچه‌ها و بالغین جوان شایعتر است. این نوع پولیپ اغلب یکطرفه است و با آندوسکوپ براحتی تشخیص داده می‌شود.

پولیپهای آنتروکوان ساقهای دارند که اغلب از قسمت خلفی تحتانی یک استیوم فرعی سینوس ماگزیلاری خارج می‌شود. در پاره‌ای موارد نادر نیز، پولیپ آنتروکوان از یک ناحیه غیرطبیعی و ناشایع منشأ می‌گیرد مثلاً از داخل یک کونکابولوزا یا بولا اتموئیدالیز (که در هر دو از سلولهای هوایی اتموئید قدامی می‌باشند) و یا گاهی دیده شده که منشأ پولیپ آنتروکوان از سینوس اسفنوئید بوده است

احتمال عود پولیپ‌های آنتروکوان بالا است، لذا باید بطور کامل برداشته شوند چرا که عود در مواردی اتفاق می‌افتد که بقایایی از پولیپ پس از عمل بجا مانده باشد.

بمنظور برداشتن کامل پولیپ آنتروکوان، باید قسمتی از پولیپ را که داخل سینوس ماگزیلاری است، کاملاً خارج نمود، این کار در بالغین با استفاده از sinuscopy از راه کانین فوسا انجام می‌پذیرد.

ولی در اطفال خردسال این روش بندرت استفاده می‌شود، چون احتمال آسیب به ریشه دندانها زیاد است. در این موارد می‌توان جهت خارج نمودن جزء داخل سینوسی پولیپ آنتروکوان از Inferior meatal approach استفاده کرد.

شایان ذکر است که پولیپ آنتروکوان در اطفال می‌تواند سبب بروز علائم Obstructive sleep apnea شود. لذا در تشخیص افتراقی بیماریانی که با این شکایت مراجعه می‌کنند حتماً باید این حالت پاتولوژیک را نیز، در نظر داشته و از این نظر بررسی‌های

تشخیصی لازم را انجام دهیم. (۹،۸)

- ۴- درمان تومورهای خوش خیم بینی و سینوسهای پاراناژال
- ۵- بویسی از توده‌های داخل بینی، سینوسها و نازوفارنکس در موردی که مشکوک به بدخیمی هستند. (۸،۱۰)
- ۶- داکریوسیتورینوستومی از راه داخل بینی Trans nasal Dacryocystorhinostomy (v)

می‌شود دیگر نیازی به جراحی نباشد. البته در پاره‌ای از این بیماران، درمان جراحی سینوزیت باعث بهتر شدن بیماری سیستمیک می‌شود. برای مثال در بیماری که آسم و آلرژی دارد، درمان جراحی سینوزیت، باعث بهتر شدن آسم می‌شود. ما در تمام بیماران آسماتیک خود، چنین تجربه‌ای را داشته‌ایم. (۲،۵،۶)

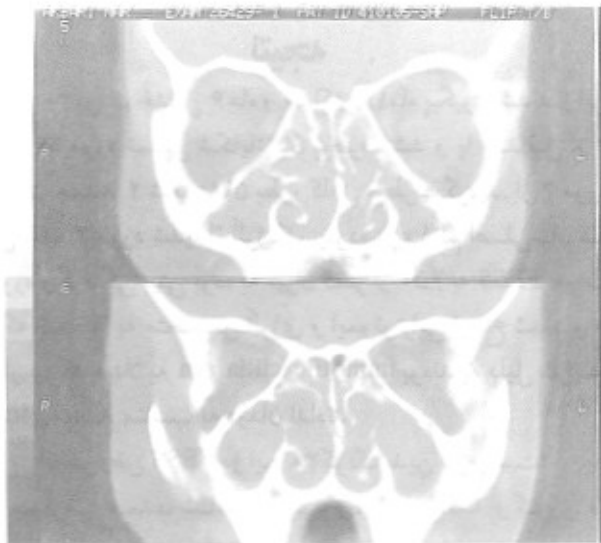آندوسکوپی تشخیصی

از آنجایی که آندوسکوپی بینی و سینوسها در اطفال باید تحت Sedation قوی و یا حتی بیهوشی عمومی انجام شود، اگر بررسی‌های حاصل از تاریخچه بیماری، معاینه فیزیکی و اسکن کروئال سینوسها دال بر بیماری باشد دیگر نیازی به آندوسکوپی تشخیصی قبل از انجام FESS نیست. (۲،۸،۱۰،۱۱)

نحوه انتخاب بیماران

- انتخاب بیمار بر سه اصل، استوار می‌باشد: (۲)
- ۱- علائم و نشانه‌های بیماری
 - ۲- آندوسکوپی تشخیصی
 - ۳- یافته‌های موجود در سی‌تی اسکن کروئال از سینوسهای پاراناژال

شکل ۱- سی‌تی اسکن کروئال متعلق به یک کودک مبتلا به پلی‌کوز وسیع در تمام سینوسهای پاراناژال و حفره بینی



در بسیاری از موارد علیرغم فقدان یک پاتولوژی خاص، یافته‌های رادیولوژیک غیرطبیعی در اطفال دیده می‌شود، که به تنهایی و بدون وجود علائم همراه، اندیکاسیون درمان ندارند. در نتیجه تشخیص در اطفال، باید بر پایه مخلوطی از:

- ۱- تاریخچه
 - ۲- معاینه فیزیکی
 - ۳- یافته‌های رادیولوژیک
- استوار باشد. شایان ذکر است که هرچه سن کودک کمتر باشد، تظاهرات کلینیکی بیماری، نامشخص‌تر خواهد بود. (۲،۵،۸،۱۰،۱۱)

علائم و نشانه‌های بیماری

شایعترین علائمی که گزارش گردیده به ترتیب رینوره (چه فداسی و چه خلفی) با شیوع ۷۷٪، اوتیت مدیا با شیوع ۶۱٪ و سرفه با شیوع ۴۸٪ می‌باشند.

سردرد مزمن و درد صورت و تب در اطفال، کمتر از بزرگسالان دیده می‌شود. یک علامت نسبتاً کم اهمیت‌تر که در بچه‌ها بیش از حد مهم تلقی شده، ادم خفیف پری اربیتال است که در هنگام برخاستن از خواب وجود دارد و در سینوزیت اتموئید و فروئیتال دیده می‌شود. در بیماران ما همانطور که قبلاً هم ذکر شد، شایعترین شکایات بترتیب شامل رینوره مزمن، گرفتگی مزمن بینی، سرفه مزمن، سردرد و درد صورت بودند.

هنگامی که کودکی را از نظر سینوزیت بررسی می‌کنیم، بهتر است در نظر داشته باشیم که درصد زیادی از این بیماران به بیماریهای سیستمیک دیگر نیز مبتلا می‌باشند. مطالعاتی که توسط Harlan و Lusk بر روی اطفال انجام شده نشان داده که ۲۶٪ بیماران آنها (اطفال) آسم، ۲۳٪ آلرژی، و ۲۳٪ هم درجاتی از نفص ایمنی داشتند. ۱٪ بیماران نیز مبتلا به بیماری سیستمیک فیروزیس بودند (دیده شد که ۲۵٪ اطفال مبتلا به سیستمیک فیروزیس مبتلا به پولیپ بینی و ۴۰٪ اطفال مبتلا به پولیپ بینی مبتلا به سیستمیک فیروزیس هستند).

اسکن کروئال سینوسها

در اطفال تکنیک انجام سی‌تی اسکن کروئال در سینوسها تقریباً شبیه بالغین است، با این تفاوت که فقط بایستی یک سری Modification بر اساس میزان رشد سینوسها انجام شود. کاتهای اسکن معمولاً به فواصل ۳ تا ۴ میلیمتر است و انجام کار اغلب نیاز به Sedation داشته و معمولاً نیم ساعت طول می‌کشد. (۲،۸،۱۰)

درمان جراحی

اولین قدم در درمان جراحی سینوزیت در اطفال انجام FESS نیست بلکه روشهای غیرمستقیم یا مستقیم درناژ سینوسها می‌باشد.

گاهی اوقات کنترل مناسب این شرایط سیستمیک باعث

که در پاره‌ای از این موارد محل آنژیوستومی بسته می‌شود و در پاره‌ای دیگر با وجودی که محل آنژیوستومی باز است مشکل بیمار برطرف نمی‌شود. این مطلب نشان‌دهنده این واقعیت است که آنژیوستومی ماثتوس تحتانی تنها به هوادهی سینوس فکی کمک می‌کند. هوادهی تنها عامل ضروری در برقراری فیزیولوژی طبیعی سینوس نیست. در این رابطه موکوسیلیاری ترانسپورت نیز از اهمیت بالایی برخوردار می‌باشد و این کار فقط از طریق استیوم طبیعی سینوس انجام می‌شود نه از طریق آنژیوستومی ماثتوس تحتانی. (۸،۱۰،۱۱)

اگر اقدامات بالا مفید واقع نشدند آنگاه FESS انجام می‌گردد. در اطفال روش Messerklinger یا همان Anterior approach نیز بصورت محدود صورت گرفته و روش Wigand خیلی بندرت مورد استفاده قرار می‌گیرد. از آنجا که بچه‌ها توانایی بیشتری برای برگشت به حالت طبیعی دارند، انجام روشهای محدود و کاربردی جهت آنها کاملاً کفایت می‌کند. (۲،۳،۵،۶)

روش جراحی

در گروه سنی اطفال، تمام اعمال جراحی تحت بیهوشی عمومی انجام می‌شود. همیشه باید سی‌تی‌اسکن در اطاق عمل موجود باشد.

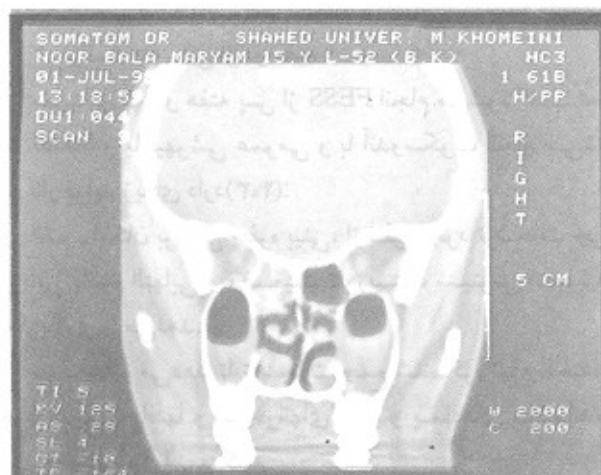
کودک باید در وضعیت Supine قرار داده شود، سر به گونه‌ای قرار گیرد که فوه آتموئیدالیس و صفحه غربالی با زاویه ۹۰ درجه نسبت به تخت قرار گیرند و سر مستقیم باشد. سپس ماده بی‌حسی شامل لیدوکائین ۱٪ و آدرنالین ۱/۱۰۰۰۰۰ را بر اساس وزن بچه در نقاط آناتومیک انتخاب شده در بینی تزریق می‌کنیم. پس از تزریق، داخل بینی بخصوص ناحیه ماثتوس میانی را مش‌آغشته به کوکائین ۴٪ قرار می‌دهیم.

در این حالت مهمترین نکته رعایت فاصله ده دقیقه‌ای پس از گذاشتن و یا تزریق مواد منقبض‌کننده عروقی در بینی می‌باشد، چرا که اگر این نکته رعایت شود، خونریزی حین عمل به حداقل می‌رسد. مدت زمان متوسط جراحی یکساعت، و میزان کلی خونریزی ۳۰ تا ۵۰ سی‌سی می‌باشد.

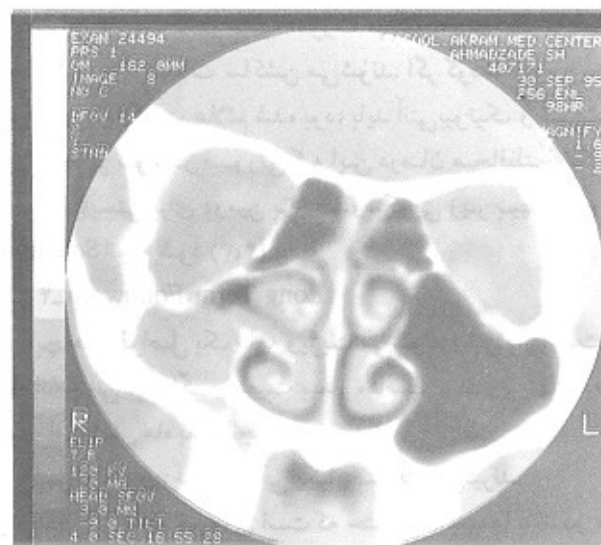روش جراحی شبیه بالغین است با این تفاوت که میدان جراحی کوچکتر است. Winter و Gross معتقدند آندوسکوپ ۴ میلی‌متر حتی در اطفال بسیار کوچک نیز به آندوسکوپ ۲/۷ میلی‌متر ارجح است و فقط در موارد نادر و در شیرخواران، از آندوسکوپ ۲/۷ میلی‌متر استفاده می‌کنند. اندازه وسایل هم باید استاندارد باشد و لازم نیست از وسایل کوچکتر استفاده کنیم، چرا که امنیت وسایل بزرگ، بیشتر است، درست مثل یک دریل بزرگ در حین ماستوئیدکتومی (۳،۲).

در اکثر اطفالی که در مرکز ما تحت جراحی آندوسکوپیکی سینوسها قرار گرفته‌اند، استیوم سینوس ماگزیلاری تنگ و یا مسدود بوده و لازم شده که استیوم ۵ تا ۱۰ برابر گشاد شود. در حین

شکل ۲- سی‌تی‌اسکن کروئال متعلق به یک کودک با سینوزیت حاد. سطح مایع - هوا در سینوس فکی دو طرف و کدورت کامل سینوس افرئید در یک سمت قابل مشاهده است



شکل ۳- سی‌تی‌اسکن کروئال متعلق به یک کودک با سینوزیت ماگزیلاری بکطرفه



از میان روشهای غیرمستقیم می‌توان آدنوئیدکتومی با یا بدون تانسیلکتومی جراحی بر روی سپتوم بینی و یا توربینتها را نام برد. از میان شایعترین روشهای مستقیم درناژ سینوسها نیز می‌توان آنژیوستومی سینوس ماگزیلاری در ماثتوس تحتانی را نام برد. (۲،۳،۵،۶)

مطالعات نشان داده‌اند که آنژیوستومی سینوس ماگزیلاری در ماثتوس تحتانی، در ۳۶٪ موارد با شکست مواجه می‌شود، بطوری

کنند.
اسپری‌های استروئیدی نازال، در تمام بیماران بدون توجه به سن تجویز می‌شوند (دو بار در روز هر بار یک پاف) که باید بطور مرتب، در طی ماه اول پس از جراحی مصرف شوند. در صورت لزوم، می‌توان مصرف این اسپری را به مدت سه ماه بدون پیروزی عارضه خاصی ادامه داد.

۲- مراقبت‌های پس از دو هفته :

ممانعتی که دو هفته پس از FESS انجام می‌شود اغلب تحت Stand by یا بهبودی عمومی و با آندوسکوپ انجام می‌شود. این کار فواید زیادی دارد(۴،۳):

الف - امکان بررسی حفره بینی، از نظر وجود ترشحات چرکی ارزایی پاسخ التهابی و وضعیت توربیتها، سینوس انوساید و ماگیلاری را می‌دهد.

ب - اجازه می‌دهد تا ترشحات جمع شده، کروتها و لخته‌های خون قدیمی، بافتها و استخوانهای مرده و پسمادهای باقیمانده در بینی و سینوسها را تمیز کنیم.

ج - امکان مرگوبه Modification در وضعیت سینوسها و عمل جراحی قبلی را فراهم می‌سازد.

د - اگر بیماری آنتی‌بیوتیک دریافت می‌کنند، بهتر است دو روز قبل از این ویزیت، آنتی‌بیوتیک قطع شود تا بتوان مجدداً از ترشحات، به منظور کشت نمونه برداری کرد.(۳،۴،۱۲)

۳- ویزیت یک ماه پس از FESS :

در این ویزیت که در مطب صورت می‌گیرد، رینوسکوپي قدیمی انجام شده و ترشحات ساکن می‌شوند. اگر کودک دچار رینوره چرکی و یا بازگشت علامت شده بود، باید آنتی‌بیوتیک و شستشوی بینی تجویز شود. در صورتی که این درمان محافظتی شکست بخورد، باپستی برای دومین بار آندوسکوپي زیر بیهوشی و یا Sedation انجام شود (۳،۴)

۴- Long Term Follow up

بچه‌ها با فواصل یک ماهه ویزیت می‌شوند و این کار بمدت سه ماه ادامه می‌یابد. اگر وضعیت بیمار مناسب بود، ویزیت‌های بعدی سه ماه و شش ماه بعد، انجام می‌شوند:

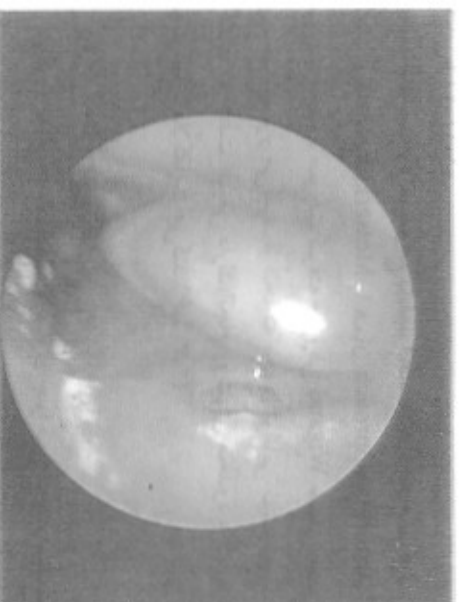
پس از آن، ویزیت‌ها سالی یکبار صورت می‌گیرند.

تذکر این نکته ضروری است که حتماً همه بچه‌ها باید دو هفته پس از FESS تحت Sedation و یا بیهوشی عمومی، معاینه آندوسکوپیک شوند. ولی در صورتی که مشکل خاصی وجود نداشته باشد ادامه پیگیری آنها با رینوسکوپي معمولی امکان‌پذیر می‌باشد.(۳،۴)

منابع

بزرگ کرون استنوم سینوس، نباید زیاده از حد به سمت قدام پیشروی کنیه، چون احتمال آسیب به سیستم لنفی (نازولاکریماک داکت) وجود دارد(۲،۳)

شکل ۱: نمونه‌ای از آندوسکوپي سینوس ماگیلاری در ماتوس مانی. در این عمل استنوم سینوس نکی پنج تا ده برابر گشاد می‌شود. عکس شش ماه پس از FESS گرفته شده که استنوم سینوس ماگیلاری کاملاً باز است.



در حین عمل، نمونه جهت کشت ترشحات سینوس از نظر میکروب‌های هوازی، بی‌هوازی و قارچ نیز جمع‌آوری می‌شود. در صورت فراهم بودن امکانات نیز می‌توان یک نمونه بیوپسی از مخاط بینی برداشت تا در زیر میکروسکوپ الکترونی از نظر وجود سیلاری دیس‌کیتزی بررسی گردد.

مراقبت‌های پس از FESS در اطفال

۱- مراقبت‌های بلافاصله پس از عمل (۱،۴) :

زیر سر کودک به هنگام خواب باپستی بالا بوده و فعالیت او در عرض ۴۸ ساعت اول محدود باشد. البته این مطلب به معنی استراحت مطلق در بستر نیست. احتمال خونریزی شدید پس از جراحی نادر است ولی اگر اینحالت رخ دهد، کودک باید سریعاً به بیمارستان مراجعه کرده و تحت مراقبت قرار گیرد.

باید به کودک آموزش داد تا با دهان باز، عطسه و یا سرفه کرده و از Noseblowing پرهیز کند. تمام بیمارانه، باید با محلول سرم نمکی، بینی را شستشو دهند (حداقل سه بار در روز برای دو هفته اول) و یا به دفعات از قطره کلور سدیم مخصوص بینی، استفاده

505 a.

- 2- Dupluchan et al: Pediatric sinusitis, diagnosis and management with endoscopic technique. *J-La-state - Med - Soc* 1991 May 143 (5): 7-13.
- 3- Gross - charles, MD et al, FESS in children: practical considerations and technical aspects: OPERATIVE TECHNICUES IN ENT VOL 1, No 2 (June) 1990: p 108-111.
- 4- Josephson - Jordan, The importance of postoperative care in the adult and pediatric Pt. treated with FESS, Operative technique in ENT, Vol 1 No 2 (june) 1990 P: 112-116.
- 5- Lusk - Randey et al, FESS in children with chronic sinusitis. *LARYNGOSCOPE* June 1990 P: 654-659.
- 6- Parsons. Ds; Phillips - SE, Functional endoscopic surgery in children; *Laryngoscope*. 1993 Aug; 103(8): 899-903.
- 7- Rice - Dale, MD. endoscopic intranasal Dacryocysto - Rhinostomy. *Operative Technique in ENT Vol 1, No 2 (June) P: 131-132.*
- 8- Rice - Dale H et al. The sinuses. *Endoscopic sinus surgery Chap : 20- P: 255-270. 1995.*
- 9- Rodgers - cok et al, antral choanal polyps presenting as obstructive sleep opneasyndrome, arch - otolarying - Head - neck surg 1991 Aug; 117 (8): 914-916.
- 10- Stammberger Heinz, MD. et al functional endoscopic sinus surgery, the messerklinger technique 1991 p 156-364.
- 11- Virant Frank, chronic sinus Disease, *Immunology and allergy clinics of north America Volume 14, Number 1, February 1994 p 97-111.*