

## پنومونی بین نسجی تفلسی و سه مورد از آن

دکتر پرویز طباطبائی، استادیار گروه اطفال دانشگاه علوم پزشکی و خدمات بهداشتی - درمانی تهران

دکتر محمود احمدی، استادیار گروه پاتولوژی دانشگاه علوم پزشکی و خدمات بهداشتی - درمانی تهران

دکتر فریبا کریم پور پزشک عمومی

### THREE CASES OF DESQUAMATIVE INTERSTITIAL PNEUMONIA (DIP)

#### ABSTRACT

D.I.P is a rare disease. The etiology is unknown. It is characterized pathologically by massive proliferation and desquamation of alveolar cells and thickening of the alveolar walls.

In our studies from 1368-73 we have three patients hospitalized earlier the prognosis would be much better. Corticosteroid and other effective drugs would be helpful in treatment of these patients.

#### چکیده

یک بیماری نادر ریوی است که غالباً تا مدت‌ها پیشک به این بیماری فکر نمی‌کند. در این مطالعه که گذشته‌نگر بوده است و از سال ۷۳-۱۳۶۸ در بخش عفونی مرکز طبی کودکان انجام شده است سه مورد DIP که دو تای آن از طریق نکروپسی و دیگری با بیوپسی ریه تشخیص داده شده‌اند معرفی می‌شوند.

#### مقدمه

DIP یکی از انواع پنومونی‌های بین نسجی با اتیولوژی ناشناخته است (۱ تا ۶) شاید روند، ایمونولوژیک نیز در ایجاد بیماری دخالت داشته باشد و مواردی نیز پس از تماس با آرسنوز و نیز وفوراتن‌وین همین طور بدن‌بال بیماری‌های ویروسی گزارش شده‌اند (۱ تا ۳). پیشک با گرفتن شرح حال و معاینه بیمار و عکس برداری از ریه بفکر این بیماری می‌افتد.

تشخیص قطعی این بیماری بر اساس تغییرات پاتولوژیک می‌باشد (۱ تا ۶) در حالی که ساختمان ریه دست نخورده به نظر می‌رسد. مقدار زیادی ماکروفاژ فضاهای آلوئلی را پر کرده‌اند و آلوئولها توسط تعداد بیشتر از پنوموسیت‌های هیپرپلاستیک تیپ II مغروش شده‌اند. معمولاً دیواره آلوئولها کلفت و فیروز بین نسجی متوسط تا خفیف همراه با ارتشاح سلولهای لنومونوکلتر پراکنده که در جاهائی تشکیل فولیکول می‌دهند وجود دارد اما گاهی آنقدر فیروز شدید است که باعث تخریب پارانشیم ریه و ایجاد فضاهای کیستیک می‌گردد. لذا به نظر می‌رسد که DIP و آلوئولیت فیروزان (Fibrosing)

(Alveolitis) دو انتهای طیف یک بیماری می‌باشند. آلوئولیت فیروزان در بزرگسالان بیشتر بوده و پس از گذشت چند سال، DIP می‌تواند به آلوئولیت فیروزان منتهی شود. قبلاً تصور می‌شد سلولهای تجمع یافته در فضاهای آلوئولی پنوموسیت‌های تفلسی نوع II می‌باشند (لذا لغت DIP بکار برده شد) ولی اکنون ثابت شده است که جز مقدار کمی پنوموسیت II تماماً ماکروفاژ بوده و در داخل سیتوپلاسم فراوان آنها گاهی اجسام آبی رنگی (Blue Bodies) بقطر ۱۵ تا ۲۵ به چشم می‌خورد که در لایه خارجی آنها گرانولهای قهوه رنگی که برای رنگ آهن مثبت می‌باشند وجود دارند.

گاهی DIP به شکل واکنشی غیر اختصاصی در برابر بعضی آزردهگی‌ها و تحریکات ممکن است ایجاد شود مثلاً در (Usual UIP) Interstitial Pneumonia به طوری که افتراق بین اینها بسیار مهم است زیرا علائم بالینی و درمان و پیش آگهی متفاوتی دارند. نسبت مرد به زن مساوی است. شروع بیماری معمولاً در سال اول زندگی بوده که شروع تدریجی داشته و معمولاً به سرماخوردگی ویروسی نسبت داده می‌شود. علائم به صورت تنگی نفس، افزایش تعداد تنفس و ضربان قلب، سرفه خشک، خستگی زودرس و کاهش وزن می‌باشد. در معاینه کلاسیک انگشتان، سیانوز مرکزی و رال بازویی در قاعده ریتمین وجود دارد. در عکس برداری سینه حدود ده درصد نرمالیتیه و بقیه دارای نمای مثلثی است. رأس قاعده ریتمین آن به طرف ناف می‌باشد و در کناره‌های قلب به طرف خارج امتداد یافته و زوایای

می‌شود. عکس برداری از ریه انفیلتراسیون در قاعده هر دو ریه را نشان می‌دهد، با توجه به ظن پنوموسیستی کارینی تحت درمان با کورتیکوستروئید قرار می‌گیرد ولی متأسفانه روز به روز حال عمومی بیمار بدتر می‌شود. کشت‌های بیمار منفی بوده و گازهای خون شریانی که از ابتدا کم بود کمتر شد و بیمار به دستگاه ریه‌پیراتور متصل می‌شد ولی اقدامات لازم مؤثر نگردید و بیمار فوت کرد در نکروپسی که از بیمار به عمل آمد پاتولوژیست DIP را گزارش کرد.

بیمار سوم: دختر ۳½ ساله که در سن ۵ ماهگی به دنبال سرماخوردگی (همراه با سرفه‌های خشک که تا بستری اخیر نیز ادامه داشت) دچار تنگی نفس شده بود. در ۱۵ روز قبل بیمار دچار تب بالا، همراه با گاستروانتریت شد و به بیمارستان مراجعه کرد. در موقع مراجعه درجه حرارت بیمار ۳۹ درجه سلسیوس، تعداد تنفس ۴۵ در دقیقه، تعداد ضربان قلب ۱۰۰ در دقیقه با وزن و قد ده درصد پرستایل بود. از بیمار آزمایش‌های معمولی گازهای خون و کشت‌های مختلف به عمل آمد و از آن جایی که بیمار حالت توکسیک داشته است تحت درمان با آنتی‌بیوتیک قرار گرفت.

گازهای خون فشار اکسیژن را پائین نشان می‌دهد و کشت‌های بیمار (خون و مدفوع) پس از ۴۸ ساعت سالمونلاتیفی مقاوم به دارو را نشان داد. لذا رژیم دارویی بیمار تغییر پیدا کرد ولی علیرغم اقدامات انجام شده بیمار فوت کرد. در نکروپسی که از بیمار به عمل آمد DIP گزارش شد ولی به نظر می‌رسد فوت بیمار بیشتر ناشی از سالمونلای مقاوم به درمان دارویی بوده است نمای میکروسکوپی بیمار ۲ و ۳ شبیه به بیمار شماره یک بوده است.

### بحث و نتیجه گیری

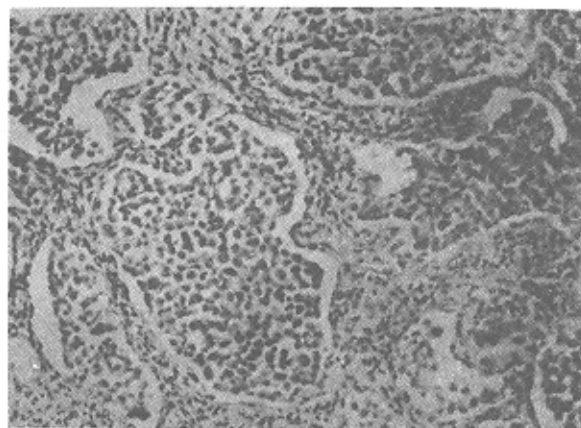
DIP یک نوع پنومونی بین نسجی با علت نامعلوم است. شاید هم استعداد خانوادگی نیز در این مورد بی‌تأثیر نباشد. (۱) تشخیص آن با بیوپسی باز یا بسته ریه می‌باشد. در بررسی ما دو بیمار متأسفانه فوت کرده‌اند ولی مرگ آن دو را به علت این بیماری نمی‌توان دانست زیرا این بیماری به طور اولیه کشنده نیست، لیبو (Lie bow) اولین کسی بود که این بیماری را شرح داد و اعتقاد بر این داشت که این بیماری کشنده نیست. در مقالات اروپائی و آمریکائی نیز آمده است که خیلی از بیماران خوب می‌شوند. گرچه گفته می‌شود که در تعدادی درمان خاصی احتیاج ندارد ولی با این وجود در عده‌ای از بیماران از کورتیکوستروئید استفاده می‌کنند و در صورت جواب ندادن به این دارو از داروهای چون کلروکین (۱ تا ۴)، سیکلوفسفامیم (۵) یا هیدروکسی کلروکین (۶) استفاده می‌شود. گفته می‌شود در فرم‌های خانوادگی کورتیکوستروئید مؤثر نیست (۱).

همانطور که گفته شد تشخیص بیماری با بیوپسی ریه می‌باشد. بیوپسی باز توسط جراح صورت می‌گیرد که کار

کوستوفرنیک سالم می‌باشند. این تصاویر نمای شیشه مات (Ground Glass) دارند. در بچه‌ها تصاویر نامنظم هستند و قله ریه نیز ممکن است گرفتار باشند. علائم آزمایشگاهی به صورت لوکوسیتوز خفیف همراه با ائوزینوفیلی موجود است. تست فعالیت ریوی از نوع محدود شونده بوده و در فعالیت هیپوکسی شریانی بارز است.

### بیماران و روشها

بیمار اول: دختری ۶½ ساله با سابقه سرفه مزمن دو ساله، به بیمارستان مراجعه می‌کند. در بدو بستری درجه حرارت ۳۷ درجه سلسیوس، فشار خون ۸۵/۶ میلی‌متر جیوه، تعداد تنفس ۴۵ در دقیقه، در معاینه بیمار تنگی تنفس و تاکی کاردی همراه با سیانوز و کلاپتیک انگشتان داشته است و آزمایشات معمولی نیز همگی طبیعی بوده است. از ریه عکس برداری به عمل آمد. و با توجه به کدورت قاعده هر دو ریه رادیولوژیست مشکوک به بیماری مزمن ریوی گردید و بیوپسی ریه را پیشنهاد کرد. از بیمار بیوپسی ریه به طریق بسته به عمل آمد و متعاقب آن پاتولوژیست DIP را گزارش کرد. بیمار با کورتیکوستروئید به مدت طولانی درمان شد و نهایتاً بیمار با حال عمومی خوب مرخص می‌گردد. نمای میکروسکوپی بیمار در شکل یک نشان داده شده است.



شکل ۱:

بیمار دوم: دختری ۳½ ماهه که به علت سرفه، تنگی تنفس، سیانوز و تب به بیمارستان آورده شد. در موقع مراجعه تعداد تنفس ۵۵ در دقیقه، تعداد ضربان قلب ۱۰۰ در دقیقه و درجه حرارت ۳۸½ سلسیوس بود. آزمایشات معمولی و گازهای خون و کشت‌های مختلف از بیمار به عمل آمد و عکس برداری از ریه نیز انجام شد، خانواده اظهار داشتند که کسالت دخترشان از ۳۷ روزگی به دنبال علائم تنفسی شروع و به پزشکان مختلف مراجعه کرده‌اند و دستورات دارویی را گرفته‌اند. در معاینه‌ای که در موقع بستری از بیمار به عمل می‌آید بیمار تاکی پنه و تاکی کاردی داشته است و در سمع ریه رال در هر دو ریه شنیده

سیکلو فسفامید و هیدروکسی کلروکین استفاده کرد. هیدروکسی کلروکین از دو داروی قبلی موثرتر است (۶) و آن را نیز مدت طولانی باید به کار برد و عارضه آن رتینوپاتی است که باید در نظر داشت. تصور می شود ما هم اگر به فکر این بیماری باشیم و در صورت لزوم از داروهای یاد شده استفاده کنیم آینده بیماران بهتر خواهد بود.

عکس شماره یک با درشت نمائی  $40 \times$  نشان می دهد تصویر میکروسکوپی ریه بیمار را که دیواره آلوئلهای کمی کلفت و ضخیم تر هستند و پر از سلولهای ماکروفاژ و کمی پنوموسیت های تیپ II می باشند (غیر قابل تفکیک با این درشت نمائی)

## مراجع

1. Behrman, Nelson Textbook of Pediatrics fourteenth ed, Philadelphia, W.B.Saunders Company, 1992; P 1088.
2. Fleetham J.A, Thurlbeck W.M Kendigs, disorders of the respiratory tract in children, Fifthed, Philadelphia, W.B Saunders Company 1990; P 485-492.
3. Freed-J.A, Miller-A, Gorden-R, E et al, Desquamative interstitial Pneumonia associated with Chrysotile asbestos fibres, BR-J-Ind-Med, 1991; 48(5), P332-337.
4. Hilman B.C Pediatric respiratory dispiratory disease, philadelphia, W.B.Saunders Company, 1993; P362-365.
5. Flusser-G, Gurman-G, Zirkin-H et al. Desquamative interstitial pneumonitis causing acusing acute respiratory failure, responsive only to immunosuppressants, respiration 1991; 58 (5-6) P 324-326.
6. Phelan P.D, Olinsky, A, Robertson C.F: Respiratory Illness in children Fourth ed. London Blackwell Scientific Publications 1994; P 322-324.

\* \* \*

چندان مشکلی نیست و خواندن بیوپسی توسط یک پاتولوژیست معمولی امکان پذیر است.

بیوپسی بسته نیز اگر توسط افراد مجرب صورت گیرد راحت است و با عوارض زیادی همراه نخواهد بود در بخش ما معمولاً بیوپسی بسته صورت می گیرد زیرا فلوروسکوپی به رادیولوژیست هنگام بیوپسی کمک زیادی می کند و ما عوارض ناشی از آن را هم چون پنوموتوراکس، هموپبیزی خیلی کم دیده ایم و بیماران ما در اثر بیوپسی فوت نکرده اند. جهت درمان این بیماران ما هم از کورتیکو استروئید استفاده می کنیم. گفته می شود این دارو را بایستی به مدت طولانی به کار برد زیرا اگر زود قطع شود امکان عود مجدد وجود دارد ما هم از همین اصل پیروی می کنیم. موارد مقاوم را می توان از کلروکین،