

اندیکاسیونهای جابجایی تاندون بطور اولیه در فلج عصب رادیال در اندام فوقانی

دکتر محمود فرزانه، استادیار بخش ارتوپدی بیمارستان امام خمینی، دانشکده پزشکی، دانشگاه علوم پزشکی تهران

Indications of Early Tendon Transfers in Radial Nerve Palsy

SUMMARY

The appropriate time for performing transfers in radial nerve palsy is somewhat a controversial matter. Brown suggested that it would be advisable to proceed early with the full component of tendon transfers when there is a questionable or poor prognosis for the nerve repair. For example, when there is a nerve gap of greater than 4 cm or when there is a large wound or extensive scarring or skin loss over the nerve. He recommended ignoring the nerve and proceeding directly to tendon transfer.

خلاصه

مورد مذکور نتیجه کاملاً رضایتبخش بوده و در یک مورد باقیمانده نیز فقط جابجایی تاندون مربوط به باز و دور کردن (abduction و extension) شست دست بوده که بخوبی کارنمی‌کرده که برای این مورد نیز اقدام مقتضی بعمل آمده است. بدیهی است در انجام چنین جابجایی تاندونی نیز مانند ترمیم عصب نخستین کار باید بهترین کار باشد و ترجیح داده می‌شود که در صورت امکان از set استاندارد جابجایی تاندون برای فلج عصب رادیال استفاده شود.

در طول هشت سال جنگ تحمیلی در بخش مجروحین جنگی مجتمع بیمارستانی امام خمینی، بطور کلی عمل مزبور برای هشت مجروح جنگی که اندیکاسیون جابجایی تاندون (tendon transfer) را بطور اولیه در فلج عصب رادیال در اندام فوقانی داشته‌اند انجام شده است. سن بیماران بین ۱۶-۳۸ سال بوده است؛ به این ترتیب که: ۱ مورد ۱۶ ساله، ۲ مورد ۱۸ ساله، ۲ مورد ۲۳ ساله، ۱ مورد ۲۸ ساله و ۲ مورد نیز بالای ۳۰ سال (۳۴ ساله و ۳۸ ساله) بوده‌اند. در هفت مورد از هشت

مقدمه

در طول هشت سال جنگ تحمیلی در بخش مجروحین جنگی مجتمع بیمارستانی امام خمینی، در کل جابجایی تاندون برای هشت مجروح جنگی که در اثر ضایعات ناشی از جنگ در اندام فوقانی اندیکاسیون چنین جابجایی تاندون را بطور اولیه داشته‌اند انجام شده‌است و در هفت مورد از هشت مورد مذکور نتیجه کاملاً رضایتبخش بوده‌است و در یک مورد باقیمانده نیز فقط تاندون ترانسفر مربوط به باز و دور کردن شست دست بخری کارنمی‌کرده که برای این مورد نیز اقدام مقتضی بمحل آمدنست؛ حداقل سن بیماران ۱۶ و حداکثر سن آنها نیز ۳۸ سال بود.

بحث

در اندام فوقانی، آسیب عصب رادیال بیشتر در قسمت فوقانی بازو، دیستال به شاخه‌های عصب به عضله سه‌سر (triceps) دیده می‌شود.

بطور کلی در هر آسیب عصبی در اندام فوقانی، اقدام اساسی عبارت است از: ترمیم عصب (nerve suture)، اقدامات اصلاحی (alternative) قابل قبول دیگر تاندون ترانسفر یا آرتروز (arthrodesis) مفصلی می‌باشد.

در مورد زمان تاندون ترانسفر در فلج عصب رادیال در اندام فوقانی اتفاق نظر وجود ندارد. بسیاری از مؤلفین طرفدار تاندون ترانسفر محدود (PT to ECRB) تقریباً بلافاصله پس از آسیب به عصب رادیال بوده و معتقد هستند که چنین تاندون ترانسفری می‌تواند بعنوان یک internal splint عمل کرده و نیز عمل reinnervated extensor muscles را تکمیل نماید. بعضی از مؤلفین از جمله Brown به انجام تاندون ترانسفر وسیع بطور اولیه برای مواردی که پیش‌آگهی برگشت عملکرد (function) عصب رادیال بدنبال ترمیم ضعیف (poor) و یا مشکوک باشد اعتقاد دارند. این موارد عبارتند از:

- ۱) اگر فاصله (gap) بین دو قطعه پروگزیمال و دیستال عصب در زمان ترمیم بیشتر از ۴ سانتیمتر باشد؛
- ۲) اگر زخم بزرگی (a large wound) در منطقه مربوط به

عصب رادیال وجود داشته‌باشد؛

- ۳) اگر اسکار وسیعی (an extensive scar) در منطقه مربوط به عصب وجود داشته‌باشد؛
- ۴) اگر skin loss در منطقه مربوط به آسیب عصب وجود داشته‌باشد؛

۵) اگر آسیب عصب مربوط به ناحیه دم اسب (شاخه عمقی عصب رادیال و انشعابات آن) باشد.

او اعتقاد دارد که برای موارد فوق بهتر است از ترمیم عصب صرفنظر کرده و بطور مستقیم اقدام به انجام عمل تاندون ترانسفر گردد.

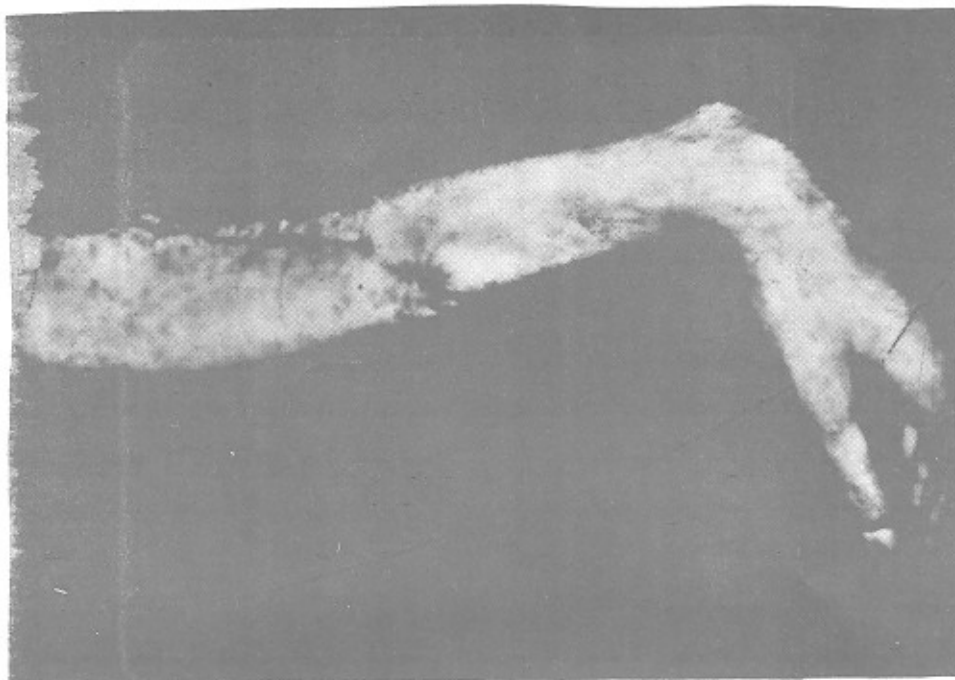
Green در موارد فوق با Brown موافقت کامل دارد و معتقد است که چنانچه شانس دوباره‌سازی (regeneration) عصب ضعیف باشد، تأخیر در اقدام به عمل تاندون ترانسفر جایز نیست.

بهرحال اگر برای عصب آسیب‌دیده ترمیم بخری انجام شده باشد، بهتر آن است که زمان کافی صبر کرده و عمل تاندون ترانسفر به تأخیر انداخته شود.

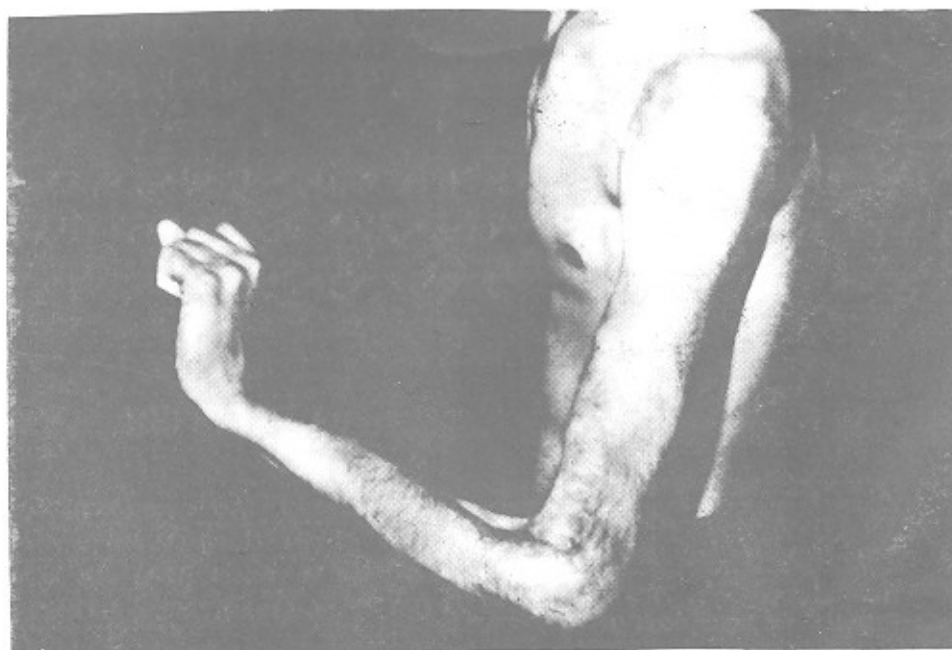
بیماری که دچار فلج عصب رادیال از نوع غیرقابل ترمیم شده‌است آن عملکردهایی (functions) از دست خود را که از دست می‌دهد که مستلزم تأمین جایگزینی برای آنها می‌باشد عبارتند از:

- ۱) بازکردن (extension) مچ دست؛
- ۲) بازکردن مفصل MP انگشت؛
- ۳) ترکیبی از باز و دور کردن شست دست. برای اینگونه موارد عضلاتی که برای ترانسفر در دسترس می‌باشند عبارتند از: تمام عضلات خارجی (extrinsic) که از اعصاب median و ulnar عصب می‌گیرند، ولی set استاندارد تاندون ترانسفر برای فلج عصب رادیال عبارت است از:

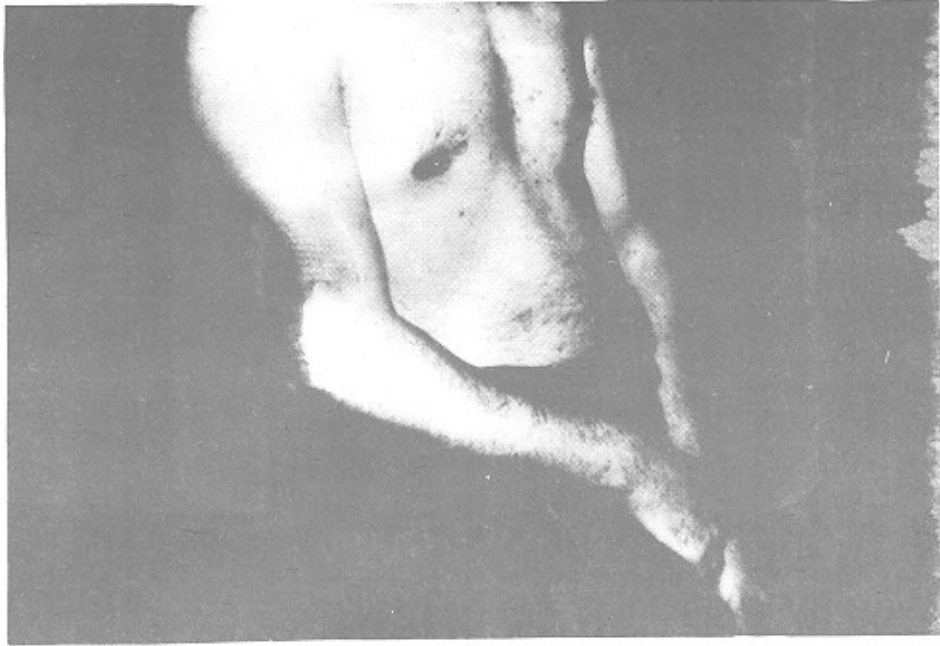
PT to ECRB
FCU to EDC II -V
PL to rerouted EPL



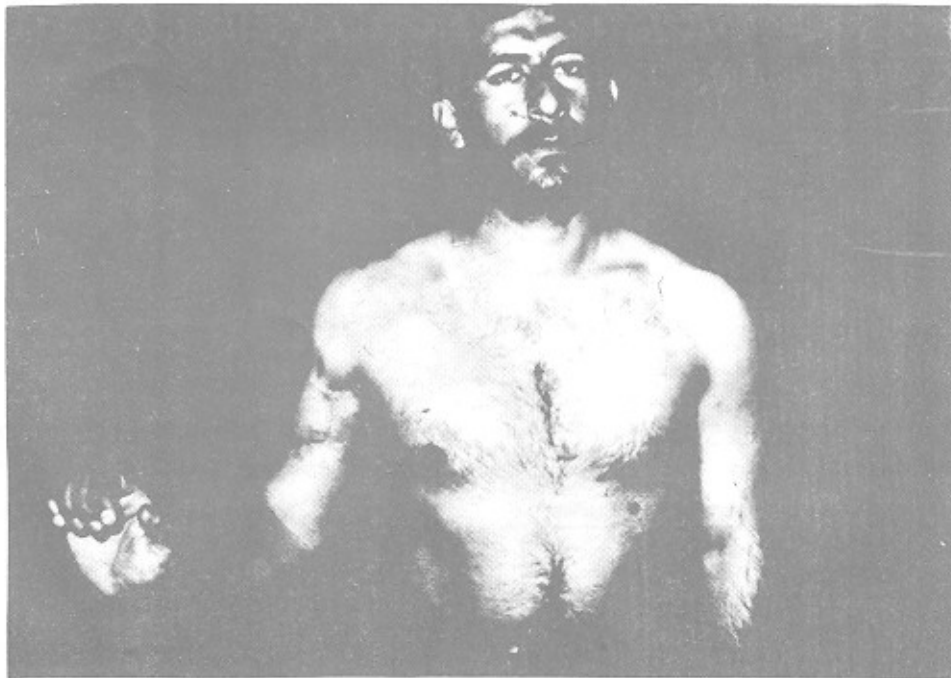
تصویر (۱) - قبل از عمل



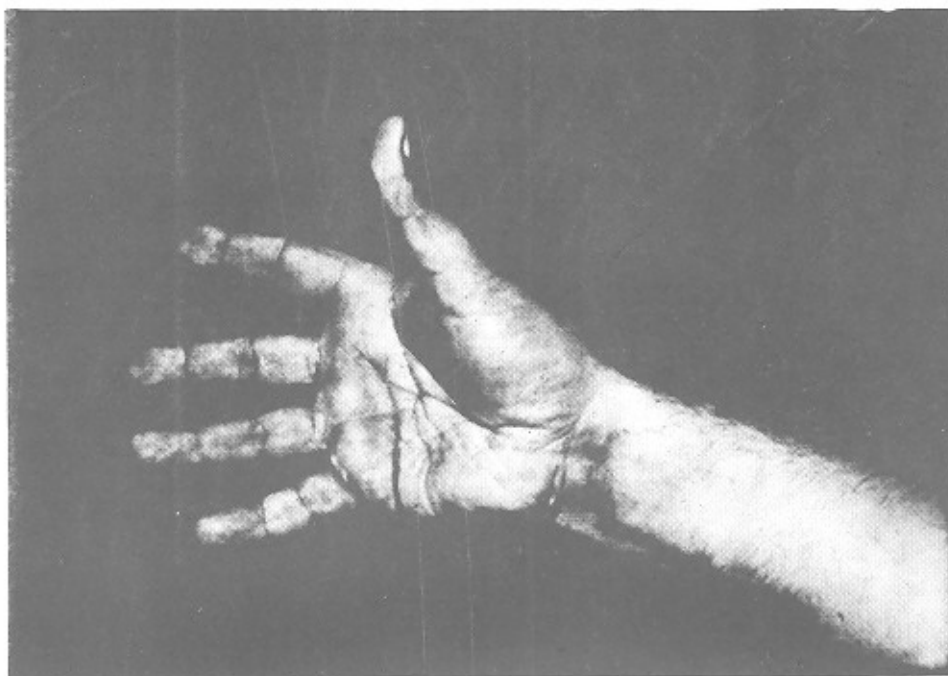تصویر (۲) - بعد از عمل



تصویر (۳) - قبل از عمل



تصویر (۴) - بعد از عمل



تصویر (۵) - بعد از عمل

REFERENCES

- 1) Green, DP, MD. (1988). Operative Hand Surgery. (2nd ed.). (Vol. 2). (p. 1489). Churchill Livingstone.
- 2) Crenshaw, AH. (1992). Campbell's Operative Orthopaedics. (8th ed.). (Vol. 5). (p. 3258). CV Mosby Company.
- 3) Williams, Warwick Dyson, & Bannister. (1989). Gray's Anatomy, (37th ed.). (p. 1135). Churchill Livingstone.