

درمان جدید سارکومهای استخوانی (حفظ اندام در مقابل قطع اندام)

دکتر محمود معتمدی، دانشیار بخش جراحی ارتوپدی بیمارستان امام خمینی، دانشکده پزشکی، دانشگاه علوم پزشکی تهران
دکتر منصور جمالی زواره‌ای، دانشیار گروه پاتولوژی، دانشکده پزشکی، دانشگاه علوم پزشکی تهران

Limb Salvage Treatment vs. Amputation in Sarcoma

SUMMARY

Many years ago the treatment of sarcoma was radiotherapy up to 2000-4000 rad. This treatment was very complicated, due to producing neoplasm after radiotherapy. By this method of treatment of osteosarcoma, the rate of survival became about 20% (two years).

The second method of treatment was chemotherapy for a period of 2-5 weeks that amputation was performed afterwards. By chemotherapy, the rate of being alive reached up to 25-27% (five years). Right now, the best treatment for sarcoma is limb salvage.

In our report, the chance of being alive in chondrosarcoma was about four years. This was nearly the same as that of the other institutes in the world especially in America, Europe, and Japan. The rate of recurrence was also more than that from different parts of the world. The survival rate in osteosarcomatic patients was about two years less for males than females, and it was more in tall people than short ones. The survival rate of the patients with giant cell tumor was more than osteosarcoma up to five years, and it has no recurrence or metastasis.

خلاصه

بخاطر عوارضی که دربرداشت از طرفداران آن گاسته شد. بعد از اینکه درمان را با رادیوتراپی شروع می‌کردند حدود ۲/۵ - ۵/۵

سابق‌براین، درمان سارکومهای استخوانی رادیوتراپی به میزان ۲۰۰۰ - ۴۰۰۰ راد (rad) اشعه بود که این روش درمان

استفاده می‌شود.

با این مقدمه، قبل از درمان سه موضوع را باید در نظر داشت:

(۱) عملکرد (function) عضو بعد از عمل چگونه خواهد بود؟

(۲) آیا شانس زنده ماندن (survival) را زیاده‌تر کرده‌اند؟

(۳) آیا شانس عود (local recurrence) را کمتر کرده‌اند؟

این نوع درمان را با انواع درمانهایی که برای سارکومهای

استخوانی بکار می‌رود مقایسه کرده‌اند، مقایسه این درمان را از

روی معیارهای زیر انجام می‌دهند:

(۱) local recurrence

(۲) metastasis

(۳) survival

باتوجه به اینکه حدود ۵۰٪ تومورهای بدخیم استخوانی

مربوط به اندام تحتانی و بویژه اطراف زانو می‌باشد، این سه

روش جراحی را برای آنها انجام داده‌اند که عبارتند از:

(۱) hip disarticulation

(۲) amputation

(۳) limb salvage

البته قبل از عمل جراحی و قطع عضو و یا برداشتن تومور و

حفظ اندام و بررسی آن قسمت عضو مبتلا از اسکن

استفاده می‌شود (حداقل ۵-۶ سانتیمتر بالای آن قسمت،

استخوان مبتلا قطع می‌شود).

میزان زنده ماندن (survival rate) در هر سه شیوه درمان

جراحی مشابه بوده و باهم تفاوت چندانی ندارند. میزان شانس

زنده ماندن برای تمام گروههای جراحی در درمان سارکومها

حدود ۴۰-۵۵٪ بمدت پنج سال بوده است، اما میزان عود

(local recurrence) را در روش جراحی

hip disarticulation کمتر و در دو روش جراحی دیگر یعنی

قطع عضو و limb salvage را زیاده‌تر و از ۱۷-۱۰٪

بیان کرده‌اند.

Cotex و Mèire با بررسیهایی که انجام داده‌اند شانس

زنده ماندن را برای هر سه گروه جراحی با شیوه شیمی درمانی،

قبل و بعد از عمل جراحی و بعد از تشخیص ۴/۱ سال تعیین نموده‌اند.

سانتیمتر بالای محل ابتلا عضو را قطع می‌کردند و سپس

رادیوتراپی را ادامه می‌دادند. با این روش درمانی شانس

زنده ماندن بعضی از سارکومها مانند استئوسارکوم بعد از دو سال

به میزان کمتر از ۲۰٪ بوده است (ولی در بعضی از تومورهای

استخوانی مدت زنده ماندن بیشتر می‌باشد). با پیشرفت علم

پزشکی درمان جدیدی برای سارکومهای استخوانی پیشنهاد

گردید و آن عبارت بود از شیمی درمانی بطوریکه در ابتدا بیمار را

بحدت حداقل ۲-۴ هفته شیمی درمانی کرده و سپس عضو را

قطع می‌کردند که با این شیوه درمانی شانس زنده ماندن را از ۷۷-

۵۲٪ بمدت پنج سال رسانیده‌اند و امروزه در بسیاری از

کشورهای جهان بویژه آمریکا، اروپا و ژاپن از این روش درمانی

پیروی می‌کنند.

در حال حاضر درمان جدیدتری برای سارکومهای استخوانی

ارائه شده است و آن عمل limb salvage می‌باشد. شانس

زنده ماندن بیمارانی که مورد مطالعه و درمان مذکور قرار گرفتند

در کندروسارکوم چهار سال می‌باشد که با مقایسه با شانس

زنده ماندن گزارش شده از مراکز دیگر تقریباً برابری می‌کند، ولی

عود آن کمی بیشتر از آن مراکز می‌باشد؛ شانس زنده ماندن

بیماران مبتلا به استئوسارکوم بیشتر از دو سال است و در ضمن

معلوم شده که از نظر سنی دخترها دو سال زودتر از پسرها به

استئوسارکوم مبتلا می‌شوند و در افراد بلند قد نیز استئوسارکوم

شایعتر است. در giant cell tumor (غده یا سلولهای

غول‌آسا) شانس زنده ماندن بیشتر از استئوسارکوم بوده است

بطوریکه برای بیماری که دچار این عارضه در ناحیه زانو بود

عمل فیوژن (fusion) بعد از برداشتن کامل تومور انجام شد و

اکنون که پنج سال از عمل او می‌گذرد هنوز عود و متاستاز ریوی

در وی مشاهده نشده است.

روش عمل

این شیوه درمانی از سال ۱۹۷۵ به بعد معمول شده است،

بطوریکه امروزه در ۲۶ انستیتوسرطان در آمریکا، کشورهای

اروپایی و ژاپن برای درمان سارکومهای استخوانی

allograft (۳)

arthrodesis (۴)

flail limb (۵)

برحسب اینکه وضعیت استخوان مبتلا چگونه باشد هر یک از این روشهای درمانی را بکارمی‌برند. بعنوان مثال، در کشورهایی که از وسایل ارتوپدی پیشرفته استفاده می‌شود بیشتر از پروتزها که برای هر یک از بیماران ساخته می‌شود می‌توان استفاده کرد، بطوریکه حرکت برای آن بیماران بسیار مهم است و درضمن از درد بیماران نیز کاسته شده و تومور بطور کامل برداشته می‌شود. در کشورهایی که از ساختن وسایل پروتز یا وسایل ارتوپدی کمتر استفاده می‌شود بیشتر از سه شیوه درمانی مانند: allograft, arthrodesis و flail limb استفاده می‌گردد.

شرح حال بیمار

از ۲۱ بیماری که مدت پنج سال مورد بررسی و درمان limb salvage قرارگرفته‌اند، ۱۰ نفر کندروسارکوم، ۶ نفر استئوسارکوم و ۵ نفر سارکوم از نوع giant cell tumor (که از نظر تقسیم‌بندی در grade III قرار می‌گیرند) داشته‌اند. کندروسارکوما بیشتر در ناحیه مفصل شانه و استئوسارکوما بیشتر در ناحیه ران، ساق و زانو و giant cell tumor بیشتر در ناحیه مفصل زانو، شانه و ساعد بوده‌اند.

علائم بالینی

(۱) درد شاخصترین علامت بود بطوریکه درد این بیماران درابتدا کم بوده و بتدریج که تخریب استخوانی انجام می‌شد بر درد آنها افزوده می‌شد. درد در بیمارانی که استئوسارکوم داشتند بیشتر و در مبتلایان به کندروسارکوم کمتر بود و با داروهای مسکن تخفیف پیدانمی‌کرد.

(۲) تورم در بیمارانی که دچار کندروسارکوم و استئوسارکوم بودند بیشتر بود و تورم در آنها تابع مدت‌زمانی بود که این تومور را داشتند.

نتیجه‌ای که از این روش جراحی بدست آورده‌اند بشرح زیر بوده است:

(۱) میزان عود ۸۰٪

(۲) میزان متاستاز ۴۵٪

(۳) شانس زنده ماندن ۵۰٪

عمل limb salvage مدت بیماری را کم نمی‌کند ولی شانس زنده ماندن را زیاد می‌نماید؛ برای درمان سارکومهای استخوانی و بیماران بسیار مؤثر بوده‌است، از نظر اقتصادی و درمانی برای بیماران مفید است، زیرا اندام بیماران حفظ شده و امید به زندگی آینده در آنها بیشتر شده‌است.

البته باید توجه داشت که سن، جنس، نژاد، اندازه و سلولهای تشکیل دهنده تومور استخوانی و عمل آن، مدت علائم بالینی و محل آناتومیکی در درمان سارکومهای استخوانی اهمیت ویژه‌ای دارند. بطوریکه در دومین دهه زندگی سارکوم استخوانی بیشتر بوده و در مردان و نژاد سفید اندازه تومور سارکوم استخوانی بین ۵-۱۰ سانتیمتر می‌باشد. اگر بیماری ظرف کمتر از ده سال به استئوسارکوم مبتلا شود پیش‌آگهی بسیار بدی دارد و شانس زنده ماندن بین سنین ۲۰-۱۰ سالگی باهم تفاوت چندانی نمی‌کند.

شیمی‌درمانی

پس از درمانهای معمول برای سارکومهای استخوانی شیوه درمانی دیگر شیمی‌درمانی می‌باشد، بطوریکه این درمان را به‌دو صورت انجام می‌دهند:

(۱) intravenous

(۲) intraarterial

شیمی‌درمانی از داخل ورید بیشتر روی میکرومتاستازها مؤثر است، ولی نوع دوم بیشتر روی کم‌کردن اندازه تومور بطور موضعی مؤثر می‌باشد.

انواع limb salvage عبارتند از:

(۱) custom-made device

(۲) implant

در *giant cell tumor* نیز بالا بود. کلسیم و فسفر در این بیماران بالا ولی آزمایش ادرار آنان طبیعی بود. تشخیص از طریق بیوپسی صورت گرفت که مؤید وجود سارکوم بود.

نتیجه و بحث

از بیمارانی که مورد مطالعه و عمل *limb salvage* قرار گرفتند شانس زنده ماندن در کندروسارکوم چهار سال می باشد که با مقایسه با شانس زنده ماندن بیماران، گزارش شده از مراکز دیگر تقریباً برابری می کند. شانس زنده ماندن در استئوسارکوم بیشتر از دو سال است و در همین حال این نتیجه گرفته شد که دخترها دو سال زودتر از پسرها به استئوسارکوم مبتلا می گردند و استئوسارکوم در افراد بلندقد شایعتر است.

در *giant cell tumor* شانس زنده ماندن بیشتر از استئوسارکوم بوده است، بطوریکه در بیماری که دچار این عارضه بود پس از برداشتن تومور، در ناحیه زانو بطور کامل عمل *Enneking* انجام داده و بعد کوتریزاسپون و الکل در محل تومور بکاربرده شد و بعد زانو را فلوژن کرده که در پی آن بیمار حامله شده و زایمان نیز کرده است.

اکنون پنج سال از عمل جراحی بیمار مذکور می گذرد و عارضه هنوز عود نکرده است و متاستاز ریوی نیز نداده است. برای این بیمار که عمل *limb salvage* انجام شده است بیشتر از سه روش *flail limb*, *arthrodesis* و *graft* استخوانی بعد از برداشتن تومور استفاده شده است.

در بیمارانی که شانه و کتف آنها گرفتار است می توان استخوان شانه و کتف را درآورد و پا در بیمارانی که قسمت فوقانی استخوان نازک نی گرفتار است می توان قسمت فوقانی استخوان را درآورد.

۳) وجود عروق برجسته در ناحیه مبتلا، این علامت بیشتر در تومورهای استئوسارکوم مشهود بود. زمان پیدایش علائم بالینی در استئوسارکوما زودرس و در کندروسارکوما دیررس و در مورد *giant cell tumor* در حد متوسط بود.

زمان: سن ابتلا در استئوسارکوم در دهه دوم و در مورد *giant cell tumor* در دهه سوم و در کندروسارکوم در سومین و چهارمین دهه زندگی بوده است. استئوسارکوم بیشتر در مردان و *giant cell tumor* در زنان بیشتر دیده شده است. برای تمام این بیماران شیمی درمانی انجام شد و بعدها تحت عمل *limb salvage* و شیمی درمانی قرار گرفتند.

رادیوگرافی

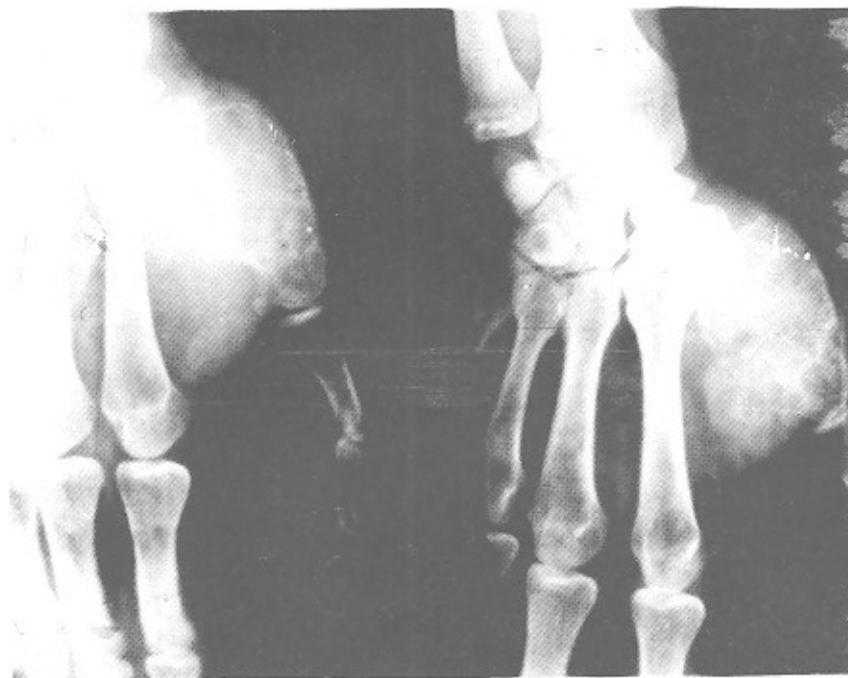از این بیماران رادیوگرافی تمام رخ و نیم رخ استخوان بعمل آمد، تخریب استخوانی و پارگی کورتکس، واکنش (*reaction*) پریوست و هجوم تومور به نسج نرم و نبودن اسکروز، بدخیمی تومور را نشان می داد. برای این بیماران رادیوگرافی از ریه بعمل آمد که در موقع عمل جراحی متاستازی وجود نداشت و در ضمن اسکن با *TC-99* نیز انجام شد (شکل ۳). جذب *TC-99* در ناحیه تومورال بالا بود. برای بعضی از این بیماران آنژیوگرافی انجام گردید و به این ترتیب *neovascularity* و درجه بدخیمی تومور مشخص شد.

علائم آزمایشگاهی

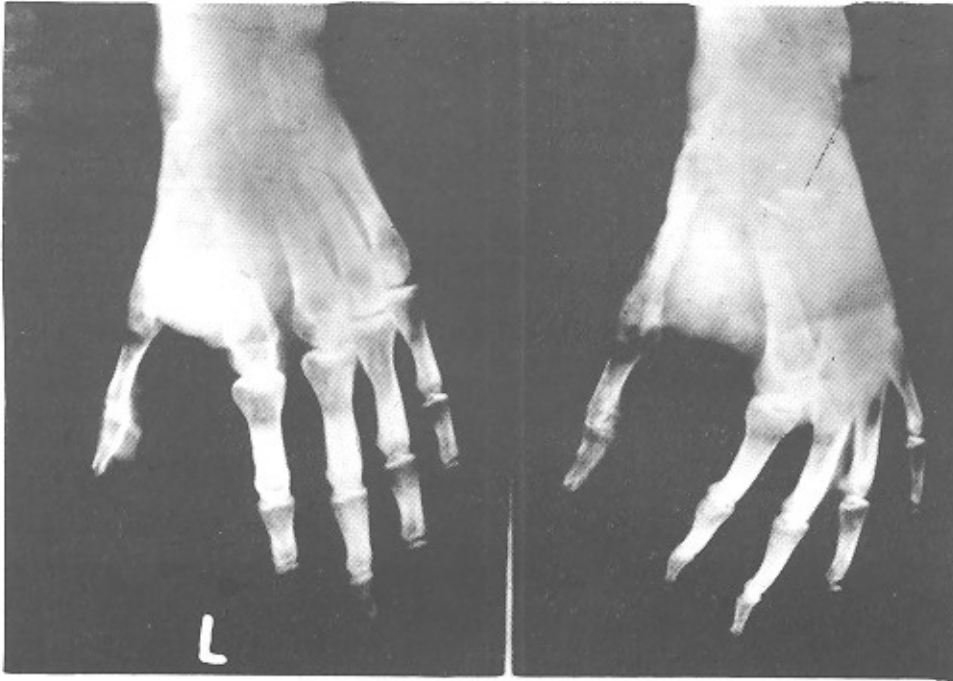
در این بیماران فرمول شمارش گلبولی در اندازه طبیعی بود، ولی سرعت رسوب گلبولی بالا و نزدیک به ۵۰ میلی متر جبهه محاسبه شد. آنزیمهای استخوانی مانند آلکالن فسفاتاز در تومورهای استئوسارکوم و کندروسارکوم بالا بود و اسید فسفاتاز

نوع تومور	محل تومور	زمان پیدایش علامت	سن ابتلا	جنس	اندازه تومور
استئوسارکوم ۶	ران، بازو، ساق	۲-۴ ماه	۱۵-۳۰ سال	مذکر	۴×۴ سانتیمتر
کندروسارکوم ۱۰	کمر بند شانه	۴-۶ ماه	۳۰-۴۰ سال	مذکر	۶×۱۲ سانتیمتر
giant cell tumor	ناحیه زانو	۳-۶ ماه	۲۴-۳۰ سال	مؤنث	۶×۶ سانتیمتر

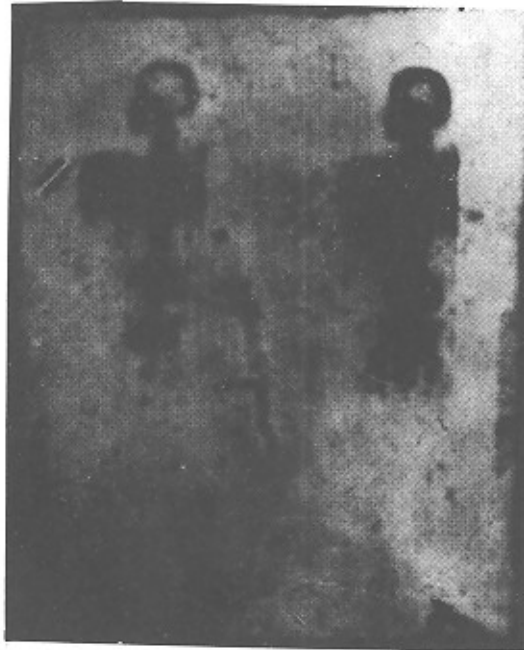تعداد بیمارانی که در بیمارستان امام خمینی تحت عمل limb salvage قرار گرفته‌اند.



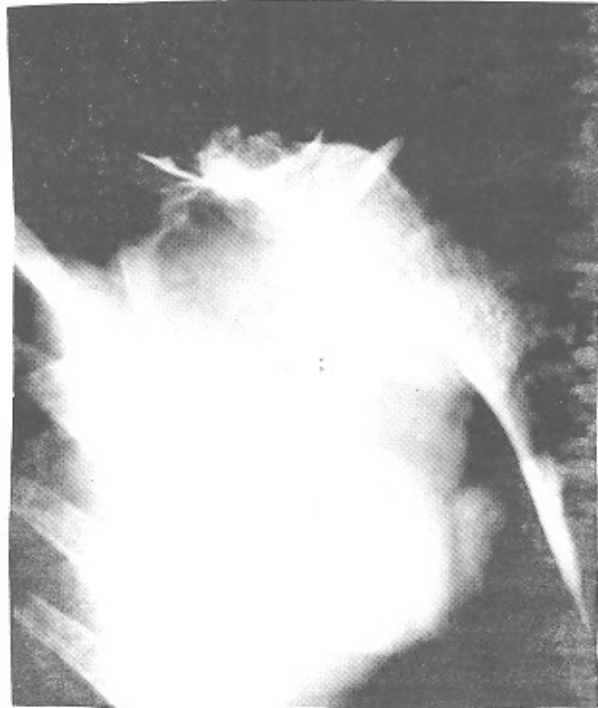شکل (۱)-رادیوگرافی giant cell tumor قبل از عمل جراحی



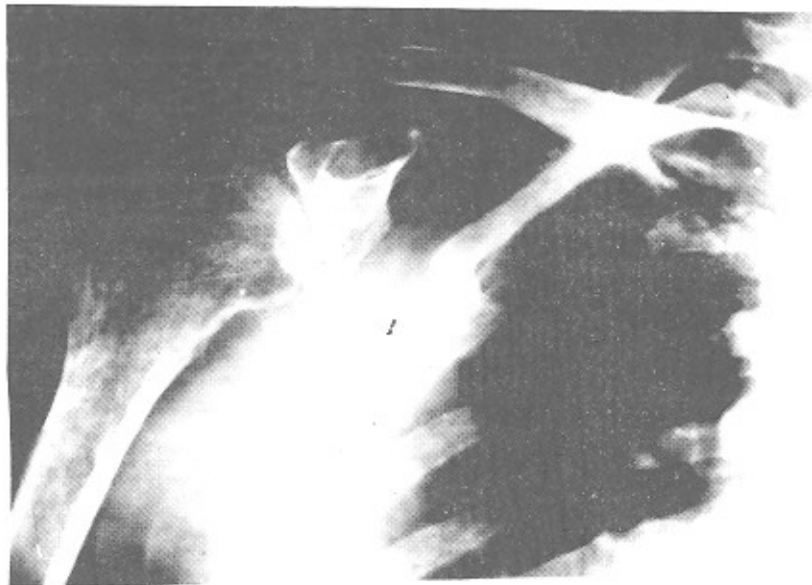
شکل (۲)- رادیوگرافی giant cell tumor یک سال بعد از عمل جراحی



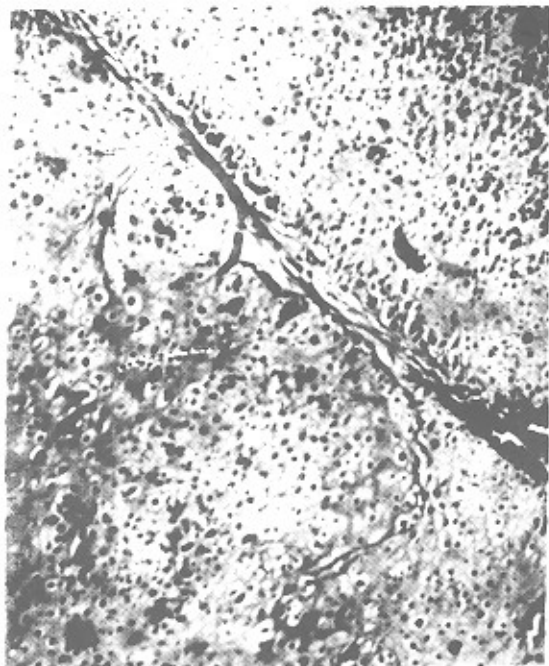
شکل (۳)- سی تی اسکن




شکل (۴)- رادیوگرافی کندروسارکومای شانه قبل از عمل جراحی



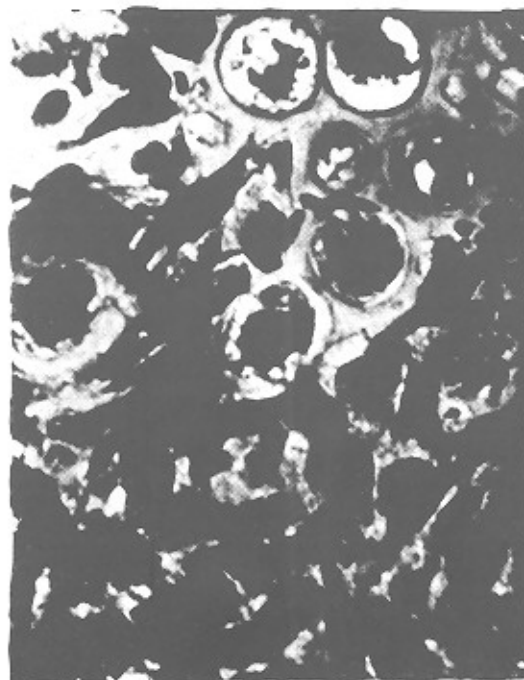شکل (۵)- رادیوگرافی کندروسارکومای شانه چهار سال بعد از عمل جراحی



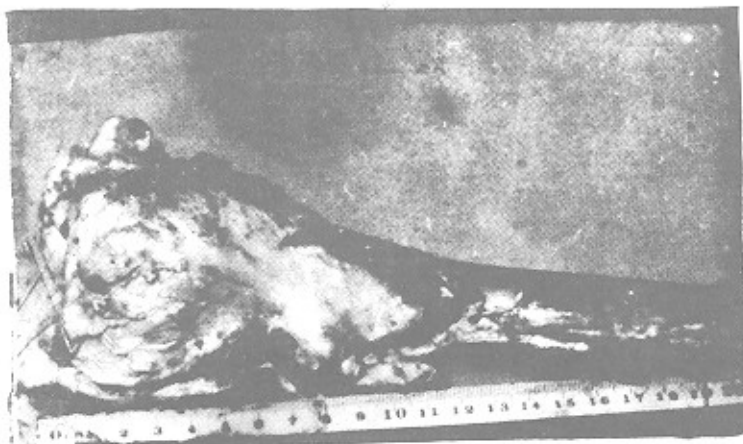
شکل (۷) - نمای میکروسکپی کندروسارکوم (درمان سارکوم)



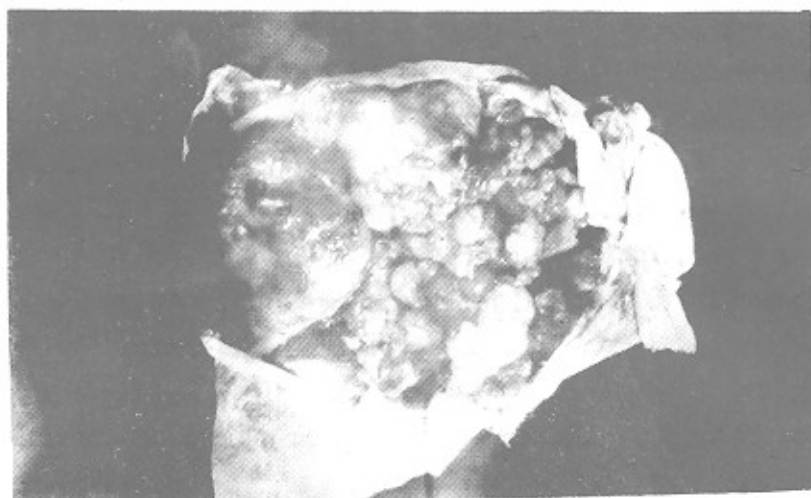
شکل (۶) - نمای میکروسکپی کندروسارکوم (درمان سارکوم)



شکل (۸) - نمای میکروسکپی استئوسارکوم (درمان سارکوم)



شکل (۹) - نمای ظاهری استئوسارکوم (درمان سارکوم)



شکل (۱۰) - پاتولوژی کندروسارکوم از نظر ماکروسکوپی

REFERENCES

- 1) Bogumill, GD, PhD, MD, & Schwamm, HA, MD. (1984). Orthopaedic Pathology, (1st ed.). (pp. 382, 457-486).
- 2) Combs, R, & Fiendlaender, G. (1987). Bone Tumor Management, (1st ed.). (pp. 257-259, 312).
- 3) Enneking Book's, (1983). (Vol. 2). (pp. 939, 1054, 1468).
- 4) Mirar JM, Picci, P, & Gold, RM. (1989). Bone Tumor, (1st ed.). (pp. 143, 439, 941).
- 5) Clinical Orthopaedic and Related Research. (1986). (Vol. 204).
- 6) Bone and Joint Surgery. (1988, May).