

تاثیر پیوند غشای آمنیونی انسانی در بهبودی مراحل اولیه کراتیت سودوموناسی

تاریخ دریافت مقاله: ۱۳۹۰/۰۵/۱۲ تاریخ پذیرش: ۱۳۹۰/۰۸/۰۲

چکیده

محمد مهدی سلطان دلال،^{۱،۲*}

فرهاد نیکخواهی،^۱ احمد خیرخواه،^۳

صابر مولایی،^۳ سید کاظم حسینی،^۴

عبدالعزیز رستگار لاری،^۲

عباس رحیمی فروشانی،^۵

احد خوش زبان،^۳ زهره کلافی^۱

۱- گروه میکروبی شناسی، دانشکده بهداشت

۲- مرکز تحقیقات مقاومت‌های میکروبی.

۳- سلول‌های بنیادی، بیمارستان چشم پزشکی

فارابی ۴- بانک پیوند اعضا، ایران، بیمارستان امام

خمینی ۵- گروه آمار و اپیدمیولوژی، دانشکده

بهداشت

دانشگاه علوم پزشکی تهران، تهران، ایران.

* نویسنده مسئول: تهران، دانشکده بهداشت، دانشگاه

علوم پزشکی تهران، تلفن: ۸۸۹۹۲۹۷۱-۰۲۱

E-mail: soltanirad34@yahoo.com

زمینه و هدف: غشای آمنیونی انسان از یک دیواره داخلی، کیسه غشایی تشکیل شده است که جنین را در طی بارداری احاطه و محافظت می‌کند. مزیت اصلی مشاهده شده غشای آمنیونی در درمان کراتیت باکتریال، خاصیتی شبیه به نوار زخم‌بندی اپی‌تلیالی است. مطالعات قبلی نشان داد که در مایع آمنیونی پروتیین و پپتیدهای ضد میکروبی نظیر لاکتوفرین، لیزوزیم، پروتیین‌های افزایش‌دهنده قدرت نفوذپذیری غشا و مواد باکتری کش، کالپروتسین (MRP8/14)، LL37 و دنسین‌های نوتروفیلی (HNP1-3) وجود دارد. غشای آمنیونی به خاطر این‌که فاقد آنتی‌ژن‌های HLA-A, B, C می‌باشد به جلوگیری از رد پیوند کمک می‌کند. این ساختار به عنوان یک سد ایمونوبیولوژیکی عمل می‌کند. هدف از این مطالعه، ارزیابی اثر غشای آمنیونی در بهبودی قرنیه دچار کراتیت سودوموناسی با استفاده از مدل حیوانی می‌باشد. **روش بررسی:** تعداد ۱۴ خرگوش به دو گروه تقسیم شد: ۱- کنترل ۲- غشای آمنیونی. به استرومای قرنیه تمام آن‌ها باکتری سودوموناس آئروژینوزا ATCC ۲۷۸۵۳ با استفاده از سرنگ تزریق شد. پس از ۲۰ ساعت که کراتیت ایجاد گردید، به گروه دو غشای آمنیونی پیوند زده شد، نتایج از لحاظ اندازه پرفوراسیون و انفیلتراسیون در روزهای اول، سوم و هفتم مورد بررسی قرار گرفت. **یافته‌ها:** در گروه کنترل پرفوراسیون دیده شد ($P < 0.001$). غشای آمنیونی در گروه دو به خوبی اثر خود را نشان داد به طوری که در این گروه پرفوراسیون ایجاد نشد ولی به لحاظ اندازه انفیلتراسیون نیز تفاوت مشخصی دیده نشد ($P = 0.02$). **نتیجه‌گیری:** غشا آمنیونی در روند بهبود کراتیت سودوموناسی و جلوگیری از سوراخ‌شدگی قرنیه و کنترل این عارضه موثر می‌باشد.

کلمات کلیدی: سودوموناس آئروژینوزا، غشای آمنیونی انسان، کراتیت.

مقدمه

ویژگی‌های ضد رگ‌زایی، ضد میکروبی و ویژگی‌های ضد ویروسی دارد. مزیت اصلی مشاهده شده غشای آمنیونی در درمان کراتیت باکتریال، خاصیتی شبیه به نوار زخم‌بندی اپی‌تلیالی است.^۲ مطالعات نشان داده است که پیوند غشای آمنیونی انسان باعث سرعت بخشیدن به پدیده اپی‌تلیال‌سازی و کاهش التهاب و زخم در افراد دچار کراتیت‌های ناشی از هرپس سیمپلکس و ویروس تپ ۱ (HSV-1) می‌شود.^{۳،۴} پیوند غشای آمنیونی انسان در درمان زخم‌های قرنیه در سگ انجام گرفته است و نتایج بالینی مشابهی هم در انسان مشاهده شده است.^۵ یکی از راه‌های جلوگیری از دفع پیوند، به‌جای نماندن اسکار و جلوگیری از التهاب با واسطه سیستم ایمنی، استفاده کردن از

غشای آمنیونی انسان (Human Amniotic Membrane (HAM از یک دیواره داخلی که از یک کیسه غشایی تشکیل شده است که جنین را در طی بارداری احاطه و محافظت می‌کند. این غشا از یک لایه تنه‌ای مشتق شده از سلول‌های اپی‌تلیال اکتودرم که به یک غشا پایه با لایه زیرین از مزانشیم متصل شده است تشکیل شده است.^۱ غشای آمنیونی انسان دارای ویژگی‌های مختلفی می‌باشد که به شدت به عنوان یک ماده زنده در اهداف جراحی مفید می‌باشد. این غشا باعث پیشرفت اپی‌تلیال‌سازی، ممانعت از فیبروز، خاصیت ضد التهابی و

مرتبه با بافر PBS که حاوی $50 \mu\text{g/ml}$ پنی سیلین، $50 \mu\text{g/ml}$ استرپتومایسین و $2/5 \mu\text{g/ml}$ آمفوتریسین B شستشو داده شد و آن را در محیط M199 که حاوی کوکتل آنتی بیوتیک شامل استرپتومایسین، کلوزاسیلین، سفتریاکسون و آمفوتریسین B به مدت ۲۴ ساعت قرار داده شد (آنتی بیوتیک‌ها از شرکت پادتن طب تهیه شد). سپس به قطعاتی به ابعاد $1/5$ در $1/5$ تقسیم و در نهایت در سه لایه نایلون استریل بسته بندی و در فریزر 80°C ذخیره گردید. ۱۴ خرگوش را در دو گروه کنترل و غشای آمینونی تقسیم شدند. در شروع کار تمام خرگوش‌ها با استفاده از تزریق درون عضلانی کتامین هیدروکلراید به میزان 30 میلی گرم بر کیلوگرم و زایلازین هیدروکلراید به میزان 30 میلی گرم بر کیلوگرم بیهوش شدند و به چشم آن‌ها یک قطره تتراکایین HCL $0/5\%$ چکانده شد. در مرحله بعد $0/5 \text{ml}$ از سوسپانسیون سودوموناس ATCC ۲۷۸۵۳ معادل نیم مک فارلند در آزمایشگاه میکروبی شناسی دانشکده بهداشت تهیه شد و با استفاده از یک سوزن 30°C که به یک میکروسرنج متصل شده بود با استفاده از میکروسکوپ به قرنیه خرگوش‌ها تزریق شد. پس از ۲۰ ساعت کراتیت ایجاد گردید. در گروه کنترل مداخله‌ای انجام نشد. سپس به گروه دو غشای آمینونی را به صورت قطعات $1/5$ در $1/5$ سانتی متر با استفاده از نخ بخیه پیوند زده شد. نتایج از لحاظ سوراخ‌شدگی قرنیه و اندازه انفیلتراسیون با استفاده از نرم افزار Image J ثبت شد.

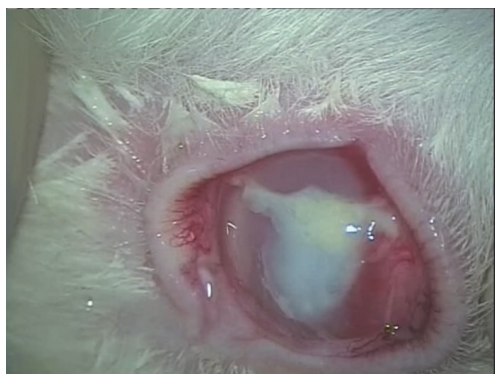
یافته‌ها

نتایجی که از این بررسی حاصل شد به صورت ثبت گزارشات بالینی در روزهای اول، سوم و هفتم می باشد. در طی ۲۰ ساعت اول پس از تزریق سودوموناس آئروژینوزا کدورت سفید رنگی ایجاد شد که در تمام خرگوش‌های دو گروه مشاهده شد. خرگوش‌ها دچار آب‌ریزش از چشم و در روز دوم ملتحمه آن‌ها به طور مشخص پر خون شده بود. در پایان هفته اول از هفت خرگوش گروه کنترل پنج مورد دچار جمع شدن چرک در اتاقک قدامی چشم (Hypopyon) گردیدند. از هفت خرگوش گروه کنترل شش مورد دچار سوراخ‌شدگی قرنیه شدند با آزمون مقایسه دو نسبت درصد سوراخ‌شدگی در دو گروه غشا و کنترل مقایسه شد و با $P < 0/001$ اختلاف معنی دار به دست آمد. هم‌چنین با آزمون Mann-Whitney توزیع

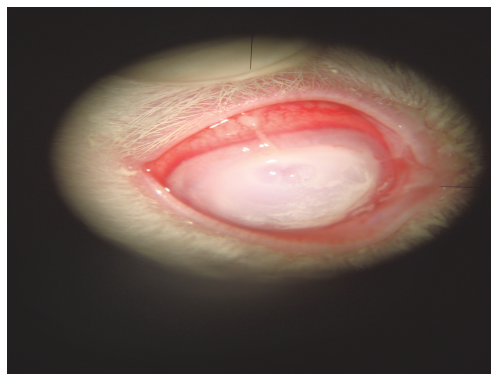
محلول‌های کورتیکواستروئید است.^۶ با این وجود مدارکی وجود دارد که نشان می‌دهد استفاده از کورتیکواستروئیدها ممکن است باعث افزایش ریسک عفونت گردند.^۷ مطالعات قبلی نشان داد که در مایع آمینونی پروتئین و پپتیدهای ضد میکروبی نظیر لاکتوفرین،^۸ لیزوزیم،^۹ پروتئین‌های افزایش دهنده قدرت نفوذ پذیری غشا و مواد باکتریوسیدال،^{۱۰} کالپروتسین {MRP8/ 14}،^{۱۱} LL37^{۱۲} و دنفسین‌های نوتروفیلی (HNPI-3).^{۱۳} باکتری‌ها می‌توانند به حفره آمینونی از طریق عبور از غشاهای سالم وارد شوند.^{۱۱،۱۲} و یا به وسیله عبور از طریق جفت در طی یک انتشار خونی، به ویژه در باکتری‌می که در نتیجه بیماری‌های دندانی اتفاق می‌افتند.^{۱۳،۱۴} مدارکی وجود دارد که HBD₂ می‌تواند با LL37 به طور سینرژیستی سبب کشتن استرپتوکوک‌های گروه B می‌شوند. LL37 به تنهایی MBC برابر با ۱۶ میکرومولار و HBD₂ به تنهایی دارای MBC برابر با هشت میکرومولار بر علیه استرپتوکوک‌های گروه B دارند و ترکیبی از هر دو پپتید به اندازه چهار میکرومولار تمام استرپتوکوک‌های گروه B (۱۰۰٪) را از بین می‌برد و به طور موثری میزان MBC را کاهش می‌دهد.^{۱۵} پپتید HBD₂ بر علیه ای‌کولای، سودوموناس آئروژینوزا و انتروکوکوس فکالیس در حضور لاکتوفرین و لیزوزیم کاهش پیدا می‌کند.^{۱۶} در این مطالعه تاثیر پیوند غشای آمینونی Amniotic Membrane Transplantation (AMT) بر روی روند بهبودی خرگوش‌های دچار کراتیت سودوموناسی مورد بررسی قرار گرفت.

روش بررسی

این بررسی از نوع تجربی و با در نظر گرفتن ملاحظات اخلاقی بر روی حیوانات، از خرداد ماه ۸۹ الی مرداد ۱۳۹۰ در بخش میکروبی شناسی و بیمارستان فارابی دانشگاه علوم پزشکی تهران انجام شد. تعداد ۱۴ خرگوش با وزن متوسط ۲-۱/۵ کیلوگرم که از نظر سلامت بررسی شده بودند مورد استفاده قرار گرفتند. غشای آمینونی مورد استفاده، بر طبق روش Kim JC, Tseng SC تهیه شد.^{۱۷} جفت را با استفاده از یک محلول نمکی شامل هشت میکروگرم بر میلی لیتر جنتامایسین و چهار میکروگرم سفازولین مورد شستشو قرار داده شد تا از نظر وجود لخته‌های خون عاری گردد. سپس با استفاده از یک برش با تیغه کند غشای داخلی از جفت جدا شد. پس از آن سه



شکل - ۲: گروه غشای آمنیونی. التهاب ملتحمه نسبت به گروه کنترل کم‌تر- در معاینه قرنیه اندازه انفیلتراسیون ۱۱/۵۰mm



شکل - ۱: قرنیه به طور کامل دچار انفیلتراسیون. در ناحیه مرکزی (۶mm) دچار کیست عمقی قرنیه و پیشرفت به سمت سوراخ‌شدگی

بحث

HBD₂ در مایع آمنیونی مسئول فعالیت ضد میکروبی و شروع پاسخ ایمنی بر علیه عفونت‌های داخل رحمی و پاسخ‌های التهابی می‌باشد. ارتباط بین عفونت‌های آمنیونی و زایمان‌های پیش از موعد به خوبی مورد بررسی قرار گرفته است. بالا رفتن سطوح سایتوکین‌های ضد التهابی IL₁, IL₆ و TNF_α در مایع آمنیونی زنانی با تهاجم درون غشا آمنیونی و زنانی با زایمان پیش از موعد گزارش شده است. مزیت گرگوش در استفاده به عنوان مدل برای کراتیت باکتریایی، داشتن چشم بزرگ شبیه به انسان و امکان مشاهده خوب قرمزی التهاب ملتحمه و حضور فیبرین در فضای داخلی چشم برای ارزیابی پارامترهای بیماری می‌باشد.^{۱۷،۱۸} شمار محدودی از مطالعات اشاره به اثرات ممانعت‌کنندگی غشای جنینی دارد.^{۱۸} گزارش شده است که سلول‌های اپی‌تلیال در پاسخ به LPS باکتری‌های گرم منفی و دیگر واسطه‌های التهابی در محیط کشت IL₆ و IL₈ را از خود ترشح می‌کنند و کاهش سریعی در توانایی زنده ماندن استرپتوکوک‌های گروه B وقتی این باکتری‌ها به غشاهای جنینی در یک مدل آزمایشگاهی افزوده شدند مشاهده گردید.^{۱۹} لاکتوفیرین و IL₆ مانع رشد *کاندیدا آلیکانس* شده است.^{۲۰} اشاره به این نکته جالب است که برای دهه‌ها غشاهای کوریوآمینیونی برای درمان سطح پوست زخمی شده و پریتونئوم و چشم آسیب دیده به کار برده می‌شدند.^{۲۱،۲۲} غشا آمنیونی بین یک حفره آمنیونی استریل و یک

جدول - ۱: یافته‌های بالینی در گروه‌های کنترل و غشای آمنیونی در کراتیت سودوموناسی آزمایشگاهی

یافته‌ها	گروه غشای آمنیونی	گروه کنترل	P*
سوراخ‌شدگی	(۰/۰)	(۶/۸۵/۷)	<۰/۰۰۱
انفیلتراسیون	۱۱/۳۵mm	۱۲mm	۰/۲

*آزمون آماری: Mann-Whitney, P<۰/۰۰۵. P معنی دار می‌باشد.

انفیلتراسیون در دو گروه مقایسه و اختلاف بین ۱۲ و ۱۱/۳۵mm معنی دار به دست نیامد (P=۰/۲). نتایج گروه‌ها عبارت است از: گروه کنترل: روز اول: متوسط انفیلتراسیون برابر ۲/۲۵mm و قرنیه دچار کدورت شد و نقص اپی‌تلیال‌سازی مشاهده نشد. روز سوم: در این مرحله متوسط انفیلتراسیون برابر ۷/۰۱mm و قرنیه دچار کدورت شد و نقص اپی‌تلیال‌سازی مشاهده شد. روز هفتم: در این مرحله متوسط انفیلتراسیون برابر ۱۲mm قرنیه دچار کدورت شد و نقص اپی‌تلیال‌سازی مشاهده شد. در قرنیه کیست عمقی مشاهده شد. گروه غشای آمنیونی: روز اول: متوسط انفیلتراسیون ۲/۶۲mm و قرنیه دچار کدورت شد و نقص اپی‌تلیال‌سازی مشاهده نشد. روز سوم: در این مرحله متوسط انفیلتراسیون برابر ۶/۲۵mm و هیچ‌گونه نقص اپی‌تلیال‌سازی مشاهده نشد. روز هفتم: متوسط انفیلتراسیون برابر ۱۱/۳۵mm و نقص اپی‌تلیال‌سازی و ذوب‌شدگی قرنیه و زخم و کیست عمقی قرنیه مشاهده نشد.

استفاده قرار گرفته شد.^{۳۰} هم‌چنین از لنزهای تماسی آلوده با سودوموناس هم در خرگوش‌ها استفاده شده است.^{۳۳} نشان داده شده است که غشای آمنیونی انسان دارای خاصیت کم یا فاقد ایمونونیسیتی می‌باشد.^{۳۱،۳۲} مواردی از این روش جراحی در سال‌های اخیر افزایش پیدا کرده است. مشخص شده است که پیوند غشای آمنیونی به عنوان یک پیوند دایم یا موقت، بهبودی اپی‌تلیال‌های زخم را گسترش می‌دهد و دارای استعداد ویژه در خاصیت ضدالتهابی و ضداسکار بر روی سطح چشم می‌باشد.^{۳۳} با وجود این و علی‌رغم اثرات با ارزش ضد غشای آمنیونی کاربرد بالینی پیوند آن به تازگی محدود به موارد شدید از بیماری‌های سطحی چشم شده است زیرا این موارد تمایل به استفاده از یک روش جراحی تهاجمی دارد.^{۳۴} پیوند غشای آمنیونی در مراحل اولیه عفونت در جلوگیری از پرفوراسیون و کنترل کراتیت سودوموناسی نقش به‌سزایی دارد و وجود داشتن خاصیت ضد سودوموناسی در شرایط آزمایشگاهی که در برخی مقالات اشاره شده است، در بدن موجود زنده تفاوت قابل ملاحظه‌ای به لحاظ اندازه انفیلتراسیون در دو گروه مشاهده نگردید و اثر ضد میکروبی مشهودی دیده نشد.

سپاسگزاری: این مقاله حاصل بخشی از طرح تحقیقاتی تحت عنوان بررسی خاصیت آنتی‌باکتریال غشای آمنیونی انسان و اثر سینرژیمی آن با سپروفلوکساسین در محیط آزمایشگاهی (Invitro) و تاثیر آن در درمان خرگوش‌های مبتلا به کراتیت سودوموناسی (Invivo) مصوب دانشگاه علوم پزشکی و خدمات بهداشتی درمانی تهران در سال ۱۳۸۹/۴/۲۷ به کد ۸۹/۰۲/۲۷/۱۰۷۹۳ می‌باشد که با حمایت دانشگاه علوم پزشکی تهران اجرا شده است.

محیط خارج رحمی آلوده قرار دارد.^{۲۱} علت زایمان پیش از موعد عوامل متعددی می‌باشند اما کلونیزه شدن واژن با شمار مختلفی از میکروارگانیزم‌ها سبب زایمان پیش از موعد می‌گردد.^{۲۲،۲۳} بیش‌ترین موارد حاملگی‌ها با وجود باکتری‌های بیماری‌زا در واژن تا هفته ۳۷-۴۲ طول می‌کشد که این احتمال نشان می‌دهد که مکانیسم‌های دفاعی دقیقی مادر و جنین را محافظت می‌کند و شماری از مطالعات دلالت بر فاکتورهایی همانند ایمونوگلوبین‌ها دارند.^{۲۴} مطالعات کمی بر روی تاثیر AMT در درمان جراحی کراتیت‌های عفونی شدید همراه با زخم یا سوراخ شدگی قرنیه انجام گرفته است.^{۲۴} گزارش شده است که استفاده از AMT در مراحل اولیه بیماری در ترکیب با آنتی‌بیوتیک و درمان با استروئید موضعی، در مدیریت کراتیت‌های شدید باکتریایی یا زخم عفونی قرنیه مفید می‌باشد. مزیت عمده AMT در درمان کراتیت‌های باکتریایی که مشاهده شده است ویژگی‌های بانداژی اپی‌تلیال، خاصیت التهابی و ضد اسکار، پیشرفت اپی‌تلیال سازی و نقش ضد میکروبی AM می‌باشد.^{۲۴} AMT می‌تواند با هدف ممانعت از سوراخ شدگی، پیشرفت بهبودی زخم و کاهش التهاب انجام شود.^{۲۴} نشان داده شد که AMT می‌تواند به عنوان یک روش درمانی برای مدیریت کراتیت‌های شدید باکتریایی و زخم‌های عفونی قرنیه مورد استفاده قرار گیرد.^{۲۵،۲۶} آنتی‌بیوتیک‌های مختلف و درمان‌های جدید، بر علیه کراتیت سودوموناسی ایجاد شده در خرگوش با استفاده از روش تزریق درون استرومایی قرنیه مورد آزمایش قرار گرفته شده است.^{۲۶،۲۷} روش‌های دیگری برای ایجاد کراتیت ناشی از سودوموناس آئروژنیوزا همانند تلقیح موضعی پس از ایجاد خراش،^{۲۸} خراش قرنیه^{۲۹} و برداشتن مکانیکی اپیتلیوم مورد

References

- van Herendael BJ, Oberti C, Brosens I. Microanatomy of the human amniotic membranes. A light microscopic, transmission, and scanning electron microscopic study. *Am J Obstet Gynecol* 1978;131(8):872-80.
- Dua HS, Gomes JA, King AJ, Maharajan VS. The amniotic membrane in ophthalmology. *Surv Ophthalmol* 2004;49(1):51-77.
- Heiligenhaus A, Bauer D, Meller D, Steuhl KP, Tseng SC. Improvement of HSV-1 necrotizing keratitis with amniotic membrane transplantation. *Invest Ophthalmol Vis Sci* 2001;42(9):1969-74.
- Heiligenhaus A, Li H, Hernandez Galindo EE, Koch JM, Steuhl KP, Meller D. Management of acute ulcerative and necrotising herpes simplex and zoster keratitis with amniotic membrane transplantation. *Br J Ophthalmol* 2003;87(10):1215-9.
- Wichayacoop T, Wongpithayadisai K, Chaiprakit K, Briksawan P, Sunthornvipat K, Tuntivanich P, et al. The use of human amniotic membrane for deep corneal ulcer repair in dogs. *Thai J Vet Med* 2005;35:97-102.
- Holmberg BJ, Maggs DJ. The use of corticosteroids to treat ocular inflammation. *Vet Clin North Am Small Anim Pract* 2004;34(3):693-705.
- Brown SI, Weller CA, Vidrich AM. Effect of corticosteroids on corneal collagenase of rabbits. *Am J Ophthalmol* 1970;70(5):744-7.
- Akinbi HT, Narendran V, Pass AK, Markart P, Hoath SB. Host defense proteins in vernix caseosa and amniotic fluid. *Am J Obstet Gynecol* 2004;191(6):2090-6.

9. Yoshio H, Tollin M, Gudmundsson GH, Lagercrantz H, Jornvall H, Marchini G, Agerberth B. Antimicrobial polypeptides of human vernix caseosa and amniotic fluid: implications for newborn innate defense. *Pediatr Res* 2003;53(2):211-6.
10. Espinoza J, Chaiworapongsa T, Romero R, Edwin S, Rathnasabapathy C, Gomez R, et al. Antimicrobial peptides in amniotic fluid: defensins, calprotectin and bacterial/permeability-increasing protein in patients with microbial invasion of the amniotic cavity, intra-amniotic inflammation, preterm labor and premature rupture of membranes. *J Matern Fetal Neonatal Med* 2003;13(1):2-21.
11. Evaldson G, Malmborg AS, Nord CE, Ostensson K. Bacteroides fragilis, Streptococcus intermedius and group B streptococci in ascending infection of pregnancy. An animal experimental study. *Gynecol Obstet Invest* 1983;15(4):230-41.
12. Galask RP, Varner MW, Petzold CR, Wilbur SL. Bacterial attachment to the chorioamniotic membranes. *Am J Obstet Gynecol* 1984;148(7):915-28.
13. Offenbacher S, Katz V, Fertik G, Collins J, Boyd D, Maynor G, et al. Periodontal infection as a possible risk factor for preterm low birth weight. *J Periodontol* 1996;67(10 Suppl):1103-13.
14. Dörtbudak O, Eberhardt R, Ulm M, Persson GR. Periodontitis, a marker of risk in pregnancy for preterm birth. *J Clin Periodontol* 2005;32(1):45-52.
15. Thadepalli H, Bach VT, Davidson EC. Antimicrobial effect of Defensins exert an inhibitory activity towards a range of amniotic fluid. *Obstet Gynecol* 1978;52:198-204.
16. Robson MC, Krizek TJ. The effect of human amniotic membranes on the bacteria population of infected rat burns. *Ann Surg* 1973;177(2):144-9.
17. Kim JC, Tseng SC. Transplantation of preserved human amniotic membrane for surface reconstruction in severely damaged rabbit corneas. *Cornea* 1995;14(5):473-84.
18. Burleson R, Eiseman B. Mechanism of antibacterial effect of organisms, i.e., there was no evidence of infection of the biological dressings. *Ann Surg* 1972;2:181-6.
19. Kjaergaard N, Helmig RB, Schönheyder HC, Uldbjerg N, Hansen ES, Madsen H. Chorioamniotic membranes constitute a competent barrier to group b streptococcus in vitro. *Eur J Obstet Gynecol Reprod Biol* 1999;83(2):165-9.
20. Colucho G, Graham WP 3rd, Greene AE, Matheson DW, Lynch D. Human amniotic membrane as a physiologic wound dressing. *Arch Surg* 1974;109(3):370-3.
21. Trelford JD, Trelford-Sauder M. The amnion in surgery, past and present. *Am J Obstet Gynecol* 1979;134(7):833-45.
22. Solomon A, Meller D, Prabhasawat P, John T, Espana EM, Steuhl KP, et al. Amniotic membrane grafts for nontraumatic corneal perforations, descemetocelles, and deep ulcers. *Ophthalmology* 2002;109(4):694-703.
23. Ma DH, Wang SF, Su WY, Tsai RJ. Amniotic membrane graft for the management of scleral melting and corneal perforation in recalcitrant infectious scleral and corneoscleral ulcers. *Cornea* 2002;21(3):275-83.
24. Gicquel JJ, Bejjani RA, Ellies P, Mercié M, Dighiero P. Amniotic membrane transplantation in severe bacterial keratitis. *Cornea* 2007;26(1):27-33.
25. Kim JS, Kim JC, Hahn TW, Park WC. Amniotic membrane transplantation in infectious corneal ulcer. *Cornea* 2001;20(7):720-6.
26. Sensoy D, Cevher E, Sarici A, Yilmaz M, Ozdamar A, Bergişadi N. Bioadhesive sulfacetamide sodium microspheres: evaluation of their effectiveness in the treatment of bacterial keratitis caused by Staphylococcus aureus and Pseudomonas aeruginosa in a rabbit model. *Eur J Pharm Biopharm* 2009;72(3):487-95.
27. Kowalski RP, Romanowski EG, Mah FS, Shanks RM, Gordon YJ. Topical levofloxacin 1.5% overcomes in vitro resistance in rabbit keratitis models. *Acta Ophthalmol* 2010;88(4):e120-5.
28. Aswad MI, Baum J, Barza M. The effect of cleaning and disinfection of soft contact lenses on corneal infectivity in an animal model. *Am J Ophthalmol* 1995;119(6):738-43.
29. Johnson MK, Hobden JA, Hagenah M, O'Callaghan RJ, Hill JM, Chen S. The role of pneumolysin in ocular infections with Streptococcus pneumoniae. *Curr Eye Res* 1990;9(11):1107-14.
30. Gomes JA, Romano A, Santos MS, Dua HS. Amniotic membrane use in ophthalmology. *Curr Opin Ophthalmol* 2005;16(4):233-40.
31. Rauz S, Saw VP. Serum eye drops, amniotic membrane and limbal epithelial stem cells: tools in the treatment of ocular surface disease. *Cell Tissue Bank* 2010;11(1):13-27.
32. Akle C, McColl I, Dean M, Adinolfi M, Brown S, Fensom AH, et al. Transplantation of amniotic epithelial membranes in patients with mucopolysaccharidoses. *Exp Clin Immunogenet* 1985;2(1):43-8.
33. Tseng SC, Espana EM, Kawakita T, Di Pascuale MA, Li W, He H, et al. How does amniotic membrane work? *Ocul Surf* 2004;2(3):177-87.
34. Park WC, Tseng SC. Modulation of acute inflammation and keratocyte death by suturing, blood, and amniotic membrane in PRK. *Invest Ophthalmol Vis Sci* 2000;41(10):2906-14.

The effect of amniotic membrane transplantation in healing of primary stages of pseudomonas keratitis

Received: August 03, 2011 Accepted: October 24, 2011

Abstract

Mohammad Mehdi Soltan Dallal Ph.D.^{1,2*}
Farhad Nikkhahi M.Sc.¹
Ahmad Khirkhah M.D.³
Saber Molaei M.D.³
Seyed Kazem Hosseini M.Sc.⁴
Abdolaziz Rastegar Lari Ph.D.²
Abbas Rahimi foroushani Ph.D.⁵
Ahad Khoshzaban M.D.³
Zohre Kalafi M.Sc.¹

1- Department of Pathobiology, School Public Health, Tehran University of Medical Sciences, Tehran, Iran.

2- Antimicrobial Resistant Research Center, Tehran University of Medical Sciences, Tehran, Iran.

3- Eye Research Center, Farabi Eye Hospital, Tehran University of Medical Sciences, Tehran, Iran.

4- Quality control Manager of Iranian Tissue Bank Research, Tehran University of Medical Sciences, Tehran, Iran.

5- Department of Epidemiology and biostatistics, School of Public Health, Tehran University of Medical Sciences, Tehran, Iran.

* Corresponding author: Division of Microbiology, Department of Pathobiology, School of Public Health, Tehran University of Medical Sciences, Tehran, Iran.
Tel: +98- 21- 88992971
E-mail: soltanirad34@yahoo.com

Background: Human amniotic membrane (HAM) forms the inner wall of the membranous sac that surrounds and protects the embryo during gestation. The main advantages of amniotic membrane transplantation (AMT) in the treatment of bacterial keratitis are its epithelial bandage properties. Previous studies have documented the presence of some antimicrobial proteins and peptides in amniotic fluid such as lactoferrin, lysozyme, bactericidal or permeability increasing protein, calprotectin (MRP8/14 protein complex), LL37, and neutrophil defensins (Human Neutrophil Peptides, HNP 1-3). Furthermore, the amniotic membrane does not express HLA-A, B, C or DR surface antigens, which may help avoid rejection after its transplantation. Thus, it can be used as a biological immune barrier. The purpose of this study was to evaluate the effectiveness of the amniotic membrane's healing properties in rabbits with pseudomonas keratitis.

Methods: By using an animal model, 14 rabbits were divided into two groups of controls and cases. A syringe was used to inoculate the corneal stroma of the animals by *Pseudomonas aeruginosa* ATCC27853. After 20 hours pseudomonas keratitis was created and amniotic membrane was transplanted to the cornea of the case group. The infiltration size were observed on the first, third and seventh days after the experiment.

Results: Corneal perforation was seen in the controls ($P < 0.001$) but amniotic membrane prevented perforation in the case group ($P = 0.02$).

Conclusion: Transplantation of amniotic membrane in the primary stages of pseudomonas keratitis treatment remarkably prevents corneal perforation and it can be used to control the disease process.

Keywords: Human amniotic membrane, keratitis, pseudomonas aeruginosa.