

## گزارش یک مورد بسیار نادر از هتروتوبی مخاط معده در یک کیست زیرزبانی

" دکترولی الله محرابی - دکتر بهرام الهی - دکتر حسین یزدانی "

### Zusammenfassung

Die Verfasser stellen einen seltenen sonder fall, der Ectopie des Magenschleimhaut in einem Cyste, in bereich des unterhalbder Zunge (als zweit. fal. in Welt Lit. Erst. fal. brichtete Dau im yah. 1945 aus Hamburg W.G.). Die Wackstums Tendens vom Tumor beim Saugling war sehr flott. Nach 4 Yahrige Kontroll ein Residiv War nicht nach zu weisen.

Munter (۱۶) معتقد است که عفونت یا تماس پوست با مخاط قادر به ایجاد تغییرات هیستوپاتولوژی بافتی است، چنانچه با انجام بیوپسی از محل کولستومی به اینگونه تغییرات بافت پوششی دست یافته است. Siggenbek (۲) پس از مدت کوتاهی در اثر جریان صفرا به پوست، بیوپسی تیکه از پوست آنجا برداشته، پیدایش یافت (استوانه‌ای) را نشان داده است و به این نتیجه رسید که وجود صفرا خود عاملی است در جهت تغییرات بافتی و پیدایش مخاط روده‌ای. Ascoli (۱)

اکتوبی مخاط معده (اعم از اکتوبی مادرزادی یا عارضی) در قسمتهای مختلف لوله گوارش، در مطبوعات پزشکی فراوان گزارش شده است. اما تا آنجا که ما اطلاع داریم اکتوبی مخاط معده در دهان و زبان فقط یک مورد آنهم در سال ۱۹۴۵ توسط Dau از دانشگاه هامبورگ (آلمان غربی) گزارش گردیده است. (۵)  
در مورد ایجاد و پیدایش هتروتوبی مخاطی در قسمتهای مختلف دستگاه گوارش (۲) نظریه‌های گوناگون وجود دارد:

Meinem ehemaligen lehrer und aufmunternd in der Kinderchirurg

in Persien Prof. W. Hecker Zum 60 Geburtstag.

Asso: Prof. Dr. V. Mehrabi: Vorstand und Direk. des zent. fur Kinderchi. in

Universitat Tehran/(Hospit. Amir Kabir-Amirabad Str).

\* مرکز جراحی کودکان - دانشکده پزشکی دانشگاه تهران (بهرامی - امیرکبیر)

در زیر زبان و خط میانی حدفاصل مابین زبان و فک تحتانی یک توده حجیم با حدود مشخص و قوام نرم مشاهده می‌گردد. این توده به بزرگی یک سیب می‌باشد که بعلت حجمش از دهان بخارج بیرون زده و مانع از بسته شدن دهان، حرکت فک تحتانی و بلع می‌گردد (شکل یک). توده فکیستیک بنظر می‌رسد. از زمان معاینه تا زمان عمل که ده روز به درازا کشید حجم کیست دو برابر شده ولی علائم اولسراسیون وجود ندارد. در آزمایشات پاراکلینیکی از قبیل رادیوگرافی جمجمه و صورت و آزمایشات خونی هیچگونه علامت پاتولوژیکی دیده نمی‌شود.

در تاریخ ۱۳۵۹/۱/۱۸ با بیهوشی عمومی مورد عمل جراحی قرار گرفت. پس از برش زیر زبان کیست بطور کامل آزاد گردید که به ابعاد  $۵ \times ۴ \times ۵/۵$  سانتیمتر بود و بطور کامل از زیر زبان خارج شد (شکل دو). محتوی کیست مایعی با رنگ کمی کدر بود.

خلاصه‌ای از نتیجه آزمایش ریزبینی آن بشرح زیر است:

ماکروسکپی: نمونه ارسالی شامل یک قطعه بافت کرم متمایل به قهوه‌ای با قوام کیستیک به ابعاد  $۵ \times ۴ \times ۵/۵$  سانتیمتر. بعضی نواحی ندولر و حتی توپر بنظر می‌رسد.

آزمایش ریزبینی برشهای تهیه شده از نمونه ارسالی از این قرار است

قطعه بافتی از نوع همبندی عضلانی که سطح آنرا پوششی مشابه با پوشش مخاط معده مفروش می‌نماید. مقاطع کرپتهای مخاطی و غدد ترشجی نوع لیبرکون در آن دیده می‌شود. (شکل ۳).

بحث و نتیجه:

از نظر تشخیص افتراقی بالینی این کیستها با سایر کیستهای دهانی نظیر تراتوم کیستیک، لنفانژیوم، فیرولیوم

پیدایش مخاط روده‌ای را در معده (بویژه در ناحیه پیلوریک) تشخیص داده و Chuma.M (۳) در سال ۱۹۲۳ و Plenir (۱۸) در سال ۱۹۳۲ نیز آنرا تأیید کرده‌اند. بنابراین پیدایش چنین بافتی در بافت دیگر می‌تواند مبدا جنینی نیز داشته باشد. Clara (۴) علت پیدایش اینگونه بافت را در دهان و زبان وجود بافت اکتودرمال می‌داند.

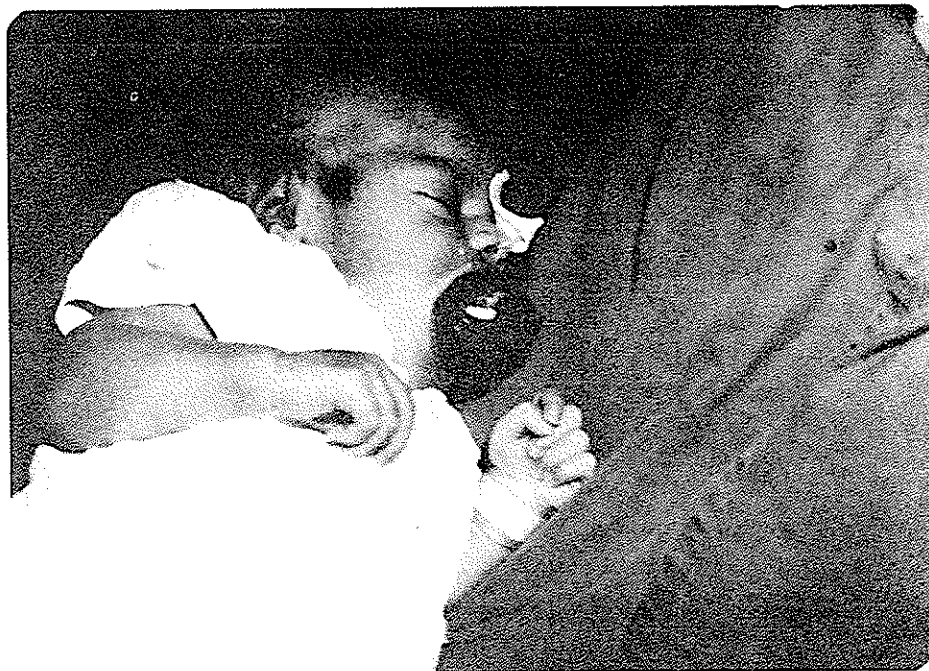لوکالیزاسیون:

از نظر لوکالیزاسیون، اکتوبی مخاط معده در سایر قسمت‌های لوله گوارش امکان پذیر است. اکتوبی مخاط معده در مری را برای اولین بار در سال ۱۸۷۹ Rudinger (۲۳) عنوان نمود. پیدایش مخاط معده در ایلئوم (۷)، در دیورتیکول مکل (۱۹)، در رکتوم، در اپیگلوت، حتی در ندول هموروئید نیز مشاهده شده است. بعضی از آنها به سبب عوارضی از قبیل انواژیناسیون یا اولسراسیون و غیره جلب توجه کرده‌اند. اما وجود مخاط معده در دهان و زبان همانطور که فوقاً اشاره شده تاکنون فقط یک مورد آنهم در سال ۱۹۴۵ توسط Dau از دانشگاه هامبورگ گزارش گردیده است (۵) موردی که در زیر گزارش می‌شود نزد کودکیست که در تاریخ ۱۳۵۹/۱/۱۸ در بخش جراحی اطفال بیمارستان بهرامی که برای کیست زیربانی مورد عمل قرار گرفت بعلت استثنائی بودن اینگونه هتروتوبی ها و به علت نمو سریع این کیست از نظر بالینی ما را بر آن داشت که آنرا گزارش نمائیم.

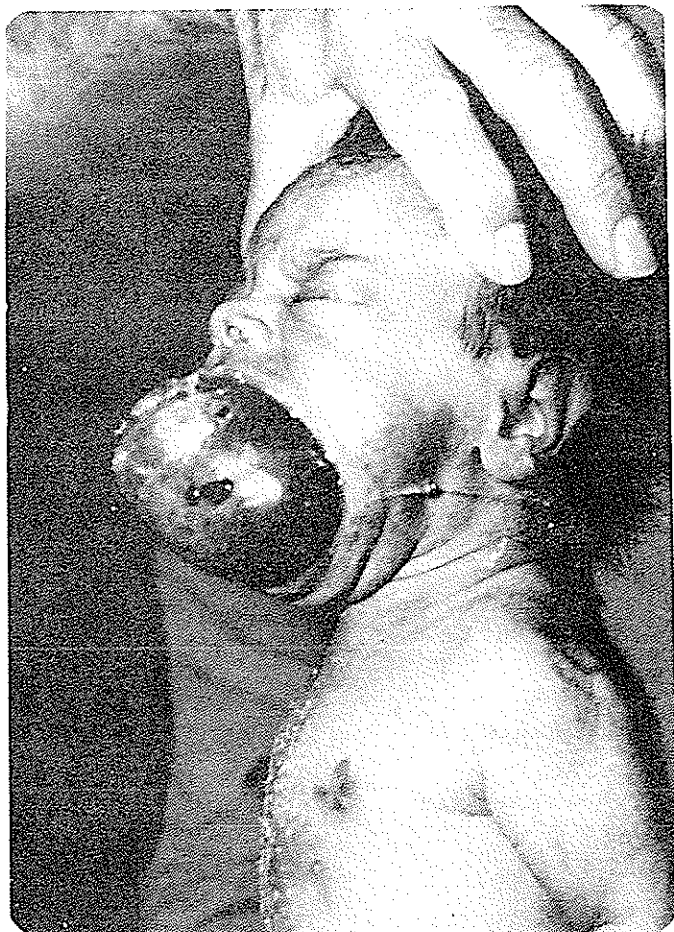شرح حال بیمار:

بیمار نوزاد است ۶ روزه به وزن ۳۷۰۰ گرم دور سر ۳۶ سانتیمتر، از بدو تولد تاکنون نتوانسته است پستان بگیرد در زیربانی کودک توده‌ای وجود دارد که مانع از بستن دهان می‌شود و تدریجاً اضافه حجم پیدا می‌کند. صدای کودک غیر عادیست.

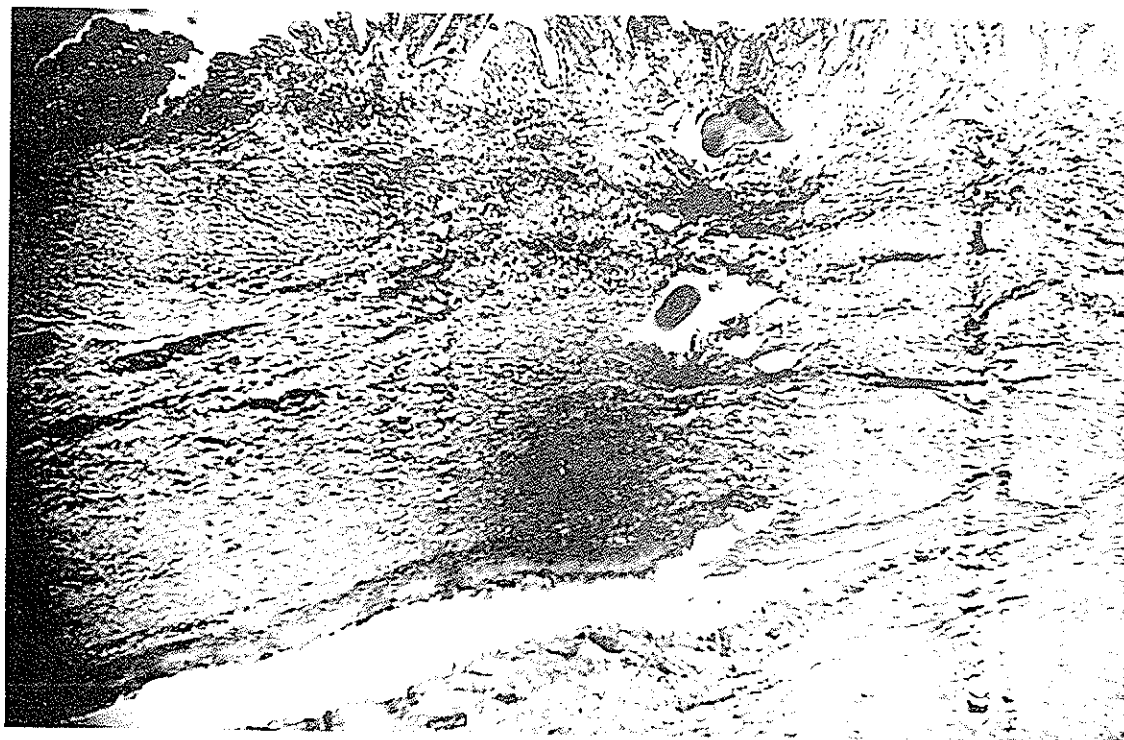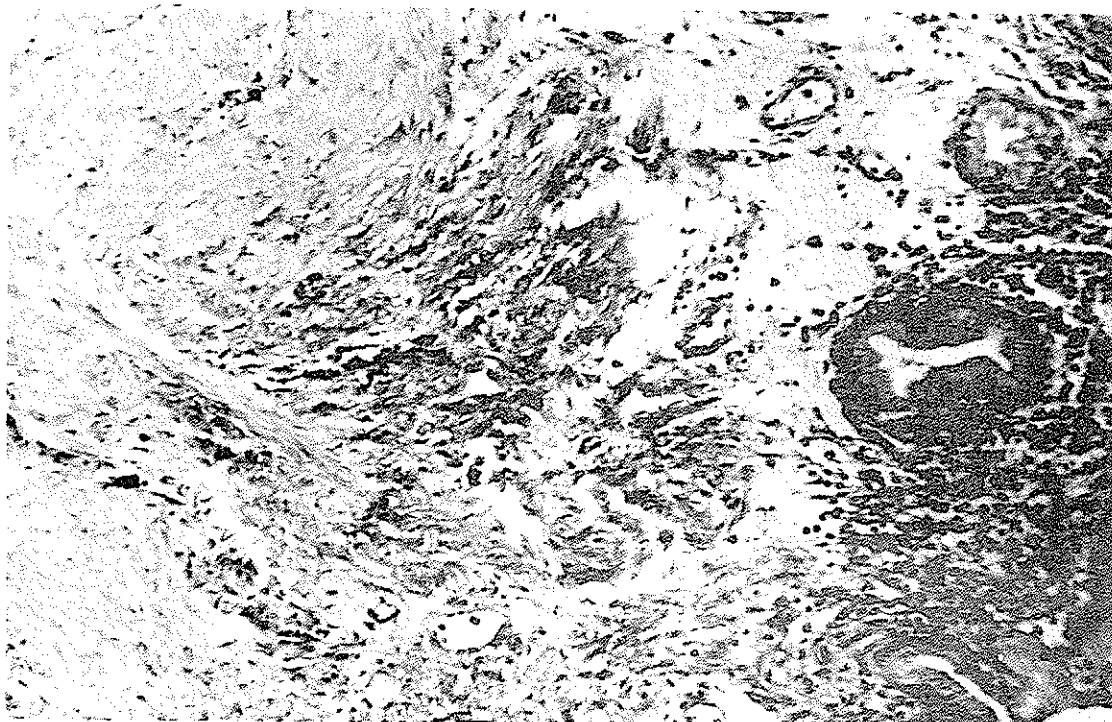
در معاینه بالینی دهان کمی بزرگتر از حالت طبیعی برای طفل ۶ روزه می‌باشد و زبان او هم بزرگتر از معمول است



عکس شماره ۱ - روز بعد از تولد



عکس شماره ۲ - دوازده روز بعد از تولد



درمان آنها فقط جراحی است و اگر بطور رادیکال کیست خارج شود عود نخواهند کرد. نوزادی که در بیمارستان بهرامی مورد عمل جراحی قرار گرفت قریب دو سال است که تحت کنترل بوده و نتایج آن رضایت بخش است. برای تشخیص این کیست با سایر کیستها قبل از عمل و بیوپسی با تزریق ماده پنتاگاسترین می توان وجود مخاط معده را در داخل کیست تشخیص داد (۲۰) و یا باز بعلت وجود مخاط معده بطور اکتوپیک توانستند از ماده 99 M.T.C. (۱۷) استفاده نمایند. البته اگر در یک کسست در موئیدی مخاط معده وجود داشته باشد این تشخیص از نظر تفکیکی با کیست اکتوپسی دشوار خواهد بود.

و همانژیوم کاورنو، کیست هیداتیک، ضایعات سلی و حتی سیفلیسی مطرح است که با توجه به سن بیمار و سابقه آن و منظره تومور براحتی می توان آنها را تفکیک نمود مگر تراتوم های کیستیک که فقط منظره میکروسکپی می تواند آنرا روشن کند. نیابستی عوارض ناشی از این نوع کیستها را که عبارتند از پرفوراسیون (۶) فیستول (۶) عفونت، اولسراسیون (۲) سطح خارجی کیست، بدخیمی، همورازی (۱۱) استنوز (۱۲) و غیره را از مدنظر دور داشت. مثلا پرفوراسیون کیست به سبب آلودگی محیط دهان عفونی خواهد شد و یا بعلت وجود بافت امبریونال (جنینی) امکان دارد بدخیم شود. حجم این کیستها از سر کبریت تا بزرگی یک سیب می رسد. اگر حجم آنها بزرگ باشد اشکالات زیادی در تغذیه کودک ایجاد می کند.

## REFERENCES

1. Ascoli: Uber die histologische Entwicklung der menschlichen agenschleimhaut. Ant. Anz. 18: Erg. Heft 149-50, 1900 und zitiert nach Schumacher.
2. Bruggs FL; Moore JP. Heterotopic Gastric Mucosa of the small bowel with perforated ulcer. Am. Surg, 45(6) 413-7/ Jun 79/ ED=1979-10.
3. Chuma, M.: Zur normalen und pathologischen histologic der magenschleimhaut. Virchows Archiv (V.A.) Bd. 247, S. 236-237.
4. Clara, M.: Zitiert nach Schumacher.
5. Dau Heinrich: Lehrbuch der pathologic 1949 Hamburg.
6. Dey. KR; Latchmore AS: Steatorrhea Due to Duodeno-Colic Frstulae from perforation of, A. Auodenal Diverticulum with Ectopic Gastric Epertheliam. (BR.J.Clin oract, 24(10)1971).
7. Doberneck RC, Deane W.M- Autoine JE. Ectopic Gastric Mucosa in the Elbum. (J. pediatric surg. 76/ED 1976.
8. FISCHEL: Uber den gegenwartigen stand der experimentellen Teratologic, 1902.
9. Gierke: Uber ein Meckelsches Divertikel mit Magenschleimhaut. Zentralblatt fur allgemeine pathologic ED. 71, S.81.
10. Hamperl: Uber erworbene heterotopien ortsfremden Epithels in magendarmtrakt. Beitr. Path. Anat. 80.
11. Hanley DJ: Gastrointestinal haemorrhage from Ectopic Gastric Mucosa lining a jejunal diverticulum. BR J Clin Pract, 28 (10) 353-4/Oct 74/ED=1975-05.

12. Hebestreit HP; ASMAR F; Luetgemeier J. Benign Osophagusstenosen Bei Ektopie Der Magenschleimhaut. Fortschr Geb Roentgenstr Nuklearmed, 115(4) 419-23 Oct 71/ED= 1972-02
13. Heine: Zur kenntnis der magenschleimhautinseln in oesophagus, V.A. Bd. 274 S. 778, 1930.
14. Hubschmann: Munch. med. wochenschrift, 1913, S. 2051, Magenschleimhaut im Meckelschen Divertikel.
15. Jarvi: Heterotopische papillome und karzinome von darmschleimhautbau in der Nase. V. Bd. 312, S. 547, 1944.
16. Munter: ben epithelheterotopie und metaplesie, Ber.Klin. Wochenschrift 1909, S. 1964.
17. Marsden Ds; Priebe CJ JR. Preliminary appraisal of present 99MTC-Perthentate techniques for detecting ectopic gastric mucosa. Radiology, 113 (2) 459-60/Nov 74/ED= 1975-02.
18. Plenk: Zur entwicklung des menschlichen magens, Z. Mikrosk anatom. Forschung 26 S. 547.
19. Picard EJ: Picard 77. Hetotropic Gastric Mocusa in TH Epiglotter and Rectom. (AM. J. DIG DIS) 1978-10.
20. Treves S; Grand RJ; Eraklis AJ. Pentagastrin stimulation of technetium-99M Uptake by ectopic gastric muscosa in a Meckel's diverticulum. Radiology, 128 (3) 711-2/SEP 78/ED=1978-11.
21. Shindo K; Bacon HE; Holmes EJ. Ectopic gastric mucosa and glandular tissue, of a salivary type in the anal canal concomitant with a diverticulum in hemorrhoidal tissue: Report of a case. Dis colon rectum, 15(4) 57-62/JAN-FEB 72/ED=1972-06.
22. Siegenbeck: Die cenese der ektopia ventrikuli am nabel, V.A. Bd. 111 S. 475.