

کار سینوم کلوآکوژنیک ترانزیشنال ناحیه آنال

دکتر سید ضیاء الدین مدنی - دکتر فرخ تیرگری*

خلاصه:

رکتوم با مخاط کانال آنال متفاوت می‌باشد در این مطالعه باین نتیجه رسید که منطقه ای حدوداً بعرض یک سانتیمتر بیسن آمپول رکتال و کانال آنال وجود دارد که باقیمانده حفره کلوآکال جنینی است.

در سال ۱۹۵۶ Grinvalsky, Helwig با مطالعه ضایعات ناحیه آنورکتال بیکنوع مخصوص کارسینوم پی بردند که از اپیتلیوم ترانزیشنال این منطقه می‌باشد و با در نظر گرفتن منشاء جنینی واژه "کارسینوم کلوآکوژنیک ترانزیشنال" را پیشنهاد کردند.

البته تمام مؤلفین درباره این واژه هم عقیده نیستند و Wittoesch, Morson نیز اصطلاح کارسینوم بازالوئید Basaloid را باین تومور تلاق کرده اند. از نظر جنین شناسی باید متذکر شد که پرده کلوآک تشکیل شده از آندودرم و اکتودرم (پروکتودرم یا آنال پیت (Anal pit)).

کلوآک در حقیقت شامل قسمت انتهایی پسین روده است که در طرفین آن مجاری مزونفریک قرار دارند. کلوآک بوسیله یک پرده مزانشیم بدو قسمت تقسیم می‌شود یکی

یک مورد کارسینوم کلوآکوژنیک کانال آنال گزارش شده و در مورد مورفولوژی و مشی کلینیکی آن عقاید مؤلفین متفاوت مورد بحث و بررسی قرار گرفته است. اهمیت تشخیص کلینیکی بموقع و لزوم آشنائی و تشخیص آن بوسیله پاتولوژیست تأکید گردیده است.

مقدمه:

کارسینوم کلوآکوژنیک تومور بدخیم نادری است که از بقایای پرده کلوآکال جنینی منشاء می‌گیرد این تومور تقریباً ۲-۳٪ کارسینوم های ناحیه آنورکتال را تشکیل می‌دهد و در جنس مؤنث در حدود دو برابر جنس مذکر دیده می‌شود (۱ و ۵).

برای اولین بار در سال ۱۸۸۰ Defosses Herman در بررسیهای جنین شناسی متوجه شد که مخاط قسمت تحتانی

* گروه آسیب شناسی دانشکده پزشکی - دانشگاه تهران.

جایجا بهم پیوسته و صفحات وسیعی بوجود می‌آورند. این توده‌ها در قسمت‌های محیطی بوسیله یک ردیف سلولهای پالیسادیک، Palissadic محدود میگردند. در میان این توده‌ها سلولهای تومورال از نوع بازالوئید با هسته‌های روشن و نسبتاً "درشت و هستک مشخص با سیتوپلاسم کسم میباشند. پلی مرفیسم سلولی و فعالیت میتوتیک کاملاً نمایان است. اطراف این توده‌های تومورال را یک بافت همبندی ظریف محدود میکند و استرومای همبندی تومور و بافت مجاور بوسیله دستجات وسیع سلولهای لنفوپلازما ستیر ارتشاح پیدا کرده اند. قسمت‌های خارجی تومور بوسیله مخاط پیگمانت‌مارژآنال محدود میگردند (شکل ۱ و ۲).

بحث:

کارسینوم کلوآکوزنیک از اپیتلیوم ترانزیشنال کانال آنال منشعب میگردد. این اپیتلیوم حد فاصل مخاط رکتوم (با منشاء مزودرم) و مخاط مارژآنال (با منشاء اکتودرم) میباشد.

این تومور بناوین مختلف نامیده میشود. برخی از مؤلفین با در نظر گرفتن مورفولوژی آن وعده‌ای براساس منشاء آمبریولوژیک نامگذاری کرده اند.

عده‌ای از مؤلفین اروپائی از قبیل Morson با در نظر گرفتن مورفولوژی این تومور بازالوئید Basaloid نام نهاده اند و این بدلیل شباهت هیستولوژیک آن با کارسینوم بازال پوستی است در حالیکه از جهت متاستاز با آن متفاوت است زیرا که کارسینوم کلوآکوزنیک برخلاف نوع بازال سل پوستی متاستاز میدهد. مورسون (۹)

تقسیم بندی زیر را برای این نوع تومورها ارائه میدهد:

۱- کارسینوم بازالوئید با دیفرانسیاسیون کامل که دارای طرح توده سلولهای مجزا بوده و در قسمت محیطی بوسیله سلولهای پالیسادیک محدود میشوند که میتواند طرح غددی داشته و یا در قسمت مرکزی توده‌ها دیفرانسیاسیون اسکوامو پیدا کند ولی فاقد مناطق نکروتیک، ائوزینوفیلیک میباشد. در بعضی موارد این تومورها نمای کارسینوم

رکتوم و قسمت فوقانی کانال آنال در قسمت خلفی و دیگری سینوس اوروژنتیال در قسمت قدامی، بعدها پروکتودرم یا آنال پیت Anal pit در نتیجه پرولیفراسیون مزانشیم در اطراف ممبران آنال ایجاد میشود ممبران آنال در حدود هفته هفتم زندگی جنینی یاره میشود و منجر به تشکیل کانال آنال میگردد (۵). خط پکتینه (منطقه ترانزیشنال) از اتصال پوشش منشعب از اکتودرم Anal pit و آندودرم پسین روده تشکیل میشود. اصطلاح کارسینوم کلوآکوزنیک به تومورهای بدخیمی که از ناحیه ارتباط رکتوم و آنوس ایجاد میشود بکار رفته است ولی تومورهای مشابهی که در قسمت انتهائی پیشابراه هردو جنس مذکر و مؤنث ایجاد میشوند بعلت داشتن منشاء جنینی مشترک نیز بهمین واژه نامیده میشوند (۶).

شرح حال:

بیمار زن ۶۵ ساله‌ای است که در تاریخ ۵۸/۳/۱ بعلت خونریزی از مقعد و احساس جسمی سفت در ناحیه آنوس مراجعه کرده و با تشخیص کلینیکی هموروئید فیستولیزه بستری گردیده است. در معاینه فیزیکی بیمار یک ضایعه تومورال در ناحیه کانال آنال مشاهده گردیده است. تستهای آزمایشگاهی در حدود طبیعی گزارش شده است.

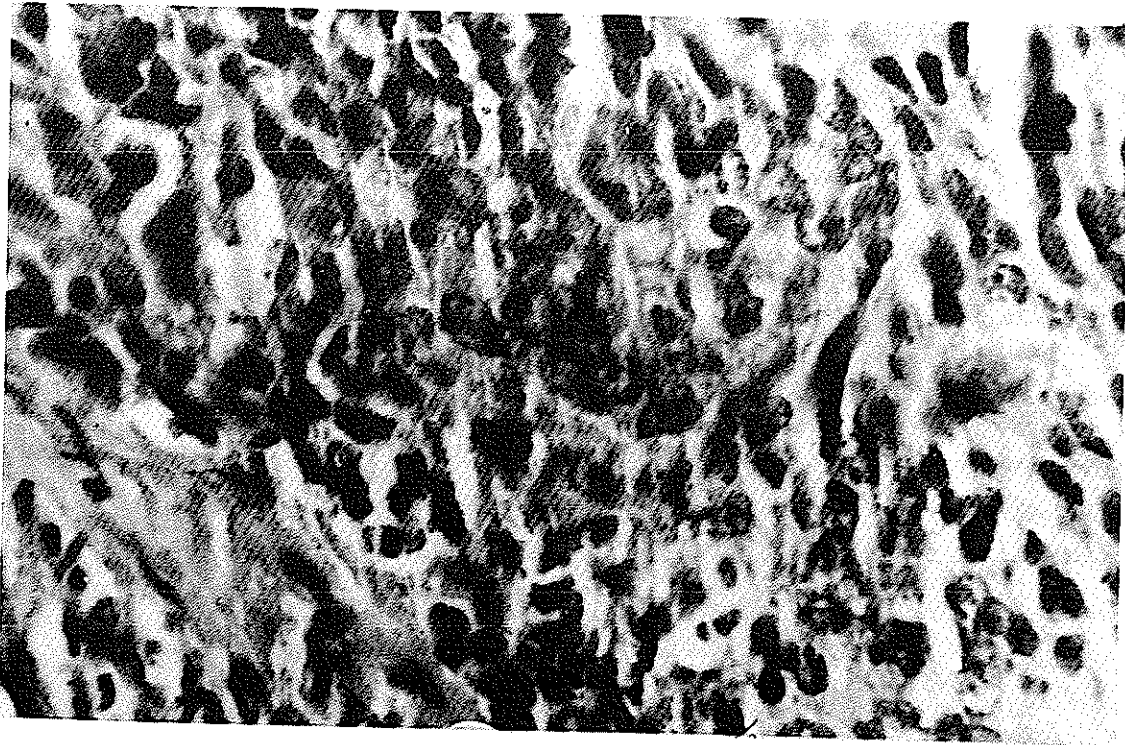
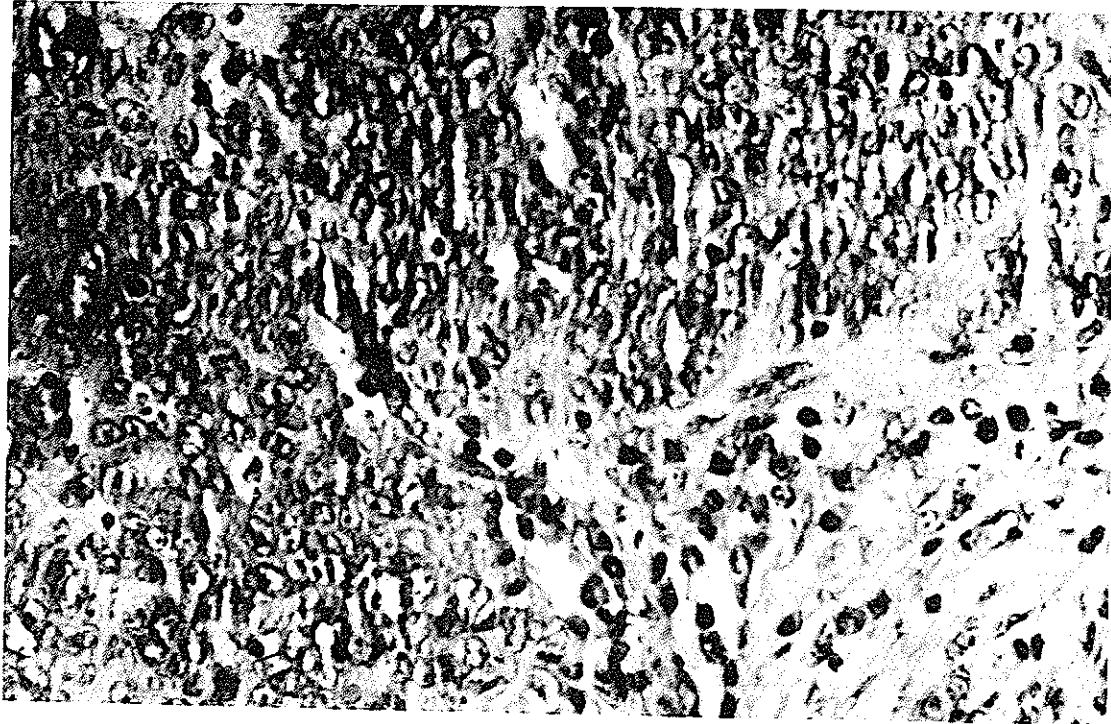
بیمار تحت عمل جراحی قرار میگیرد و یک ضایعه در ناحیه کانال آنال مشاهده میگردد. از نظر ماکروسکپی ضایعه عبارت است از یک تومور بقطر ۳/۵ سانتیمتر و بفرم یک پلاک سفت که سطح خارجی آن از پوست پوشیده میباشد.

روش کار:

نمونه دریافتی در فرمل ۱۰٪ بمدت ۴۸ ساعت جهت فیکساسیون قرار داده شد و پس از فیکساسیون از تکنیک بلوک‌های پارافین جهت برش استفاده کردند و با روش رنگ آمیزی هماتوکسلین ائوزین رنگ و بوسیله میکروسکوپ مورد مطالعه قرار گرفت.

میکروسکپی:

بافت تومورال تشکیل شده از توده‌های سلولی که



ترانزیشنال مثانه را ایجاد مینمایند .

۲- کارسینوم بازالوئید با دیفرانسیاسیون متوسط که در این نوع تومورها خصوصیات ذکر شده مخصوصا فرم پالیسادیک کمتر مشخص بوده و سلولها دارای پلئومرفیسم نسبی میباشند . در دو نوع فوق الذکر زندگی ۵ ساله حتی با داشتن متاستازهای لنفاوی منطقه ای بین ۶-۷۰٪ گزارش شده است .

کارسینوم بازالوئید آناپلاستیک : این جا طسرح بازالوئید ترتیب پالیسادیک سلولها از بین میروند و مناطق نکروتیک بسیار وسیع دیده میشود و هسته های سلولهای تومورال هیپرکروم و پلئومرف هستند این فرم را کارسینوم بازالوئید با سلولهای کوچک نیز نامیده اند (Basaloid small cell(Carcinoma) که پیش- آگهی این نوع تومورها بسیار بد است .

گروه دیگری از مولفین مانند (Levine, ۱۹۵۷) Gillespie, Sink) در بررسی با میکروسکوپ معمولی والکترونی نشان داده اند که منشاء این تومورها از پرده کلوآکال جنینی است و بدین جهت واژه کارسینوم ترانزیشنال کلوآکوژنیک را ترجیح میدهند . این واژه مبین منشاء جنینی و بازگوکننده طرح هیستولوژیک آن است .

باید در نظر داشت که این تومورها را نیز میتوان در ناحیه دیستال پیشابراه که دارای منشاء جنینی مشترکی با ناحیه آنال (پرده کلوآکال) میباشند مشاهده کرد . Sink (۷) این تومورها را بدون تقسیم مینماید . شایعترین نوع آن با دیفرانسیاسیون کامل بطرف ترانزیشنال میباشد که تشکیل شده از توده سلولهای تومورال کسه در قسمت های محیطی بوسیله سلولهای پالیسادیک محصور میگردند .

این سلولها دارای اندازه متوسط بفرم چند ضلعی یا بیضی و دارای یک هسته وزیکولر میباشند تعداد قابسل توجهی از سلولها دیسکراتوتیک بوده ولی فرم گویهای شاخی اپیتلیالی نادرست . پیش آگهی کلینیکی این فرم نسبتا خوب و در صورت درمان بموقع زندگی ۵ ساله ۵۰٪ گزارش شده است . باید متذکر شد که پیش آگهی این نوع به عوامل دیگری از قبیل میزان فعالیت فیروپلاستیک و واکنش سلولهای آماسی اطراف تومور و اندازه و ارتشاح عمقی تومور بستگی دارد .

نوع دوم که شیوع کمتری دارد عبارتست از یک تومور با دیفرانسیاسیون کم در این فرم سلولهای تومورال کوچک و باشکال گرد یا کشیده با هسته های هیپرکروماتیک و سیتوپلاسم کم و میتوز فراوان میباشد . طرح پالیسادیک در این نوع از بین میروند و توده سلولها دارای مراکز نکروتیک میباشند این نوع تومورها دارای پیش آگهی بدی بوده و بسرعت متاستاز میدهند . این تومورها رابعلت مورفولوژی خاص و مشی کلینیکی نامساعد آن با Oat cell carcinoma ریه مترادف می شمارند .

عده ای از محققین بخصوص (Randell ۸) et all از فعالیتهای ترشحی این تومورها نام برده و ترشح هورمن هائی از قبیل پاراتورمون (PTH) و آتت هاش (ACTH) را ذکر کرده اند و بالاخره Gillespie در مشاهدات با میکروسکوپ الکترونی از طرح (۱) بازالوئید و ترانزیشنال تومور یاد کرده و ضمن بررسی دستگاههای داخل سیتوپلاسمی سلولهای این تومور معتقد است که ارگانهای انتراسیتوپلاسمیک آن توسعه محدود داشته که مبین فعالیت ترشحی محدود سلولهای تومور است (۱)

تشخیص افتراقی :

کارسینوم کلوآکوژنیک را بایستی از ضایعات آماسی و کارسینوم های شایع ناحیه انوس و رکتوم تشخیص داد . با توجه بطرح ماکروسکوپی ضایعه Glickman و Margulis از تصویر رادیولوژیک متفاوتی که این تومورها با ضایعات آماسی و تومورهای دیگر دارند برای تشخیص آنها استفاده کرده اند (۲) .

در امتحان باتنقیه باریوم ضایعه مربوط به کارسینوم کلوآکوژنیک بمصورت پلاک صاف و هموار و گاهی با سطح زخمی بوده و معمولا در محل ارتباط آنوسی و رکتوم قرار دارند و حدود فوقانی و تحتانی تومور در تنقیه باریوم کاملا مشخص است . در انواع کارسینوم اسکواموآنوس که ممکن است بصورت توده پلاک مانند باشد و از این جهت شبیه کارسینوم کلوآکوژنیک تظاهر کند فقط حد فوقانی تومور در تنقیه باریوم قابل رؤیت است و حد تحتانی آن دیده نمیشود . در آدنوکارسینوم رکتوم که معمولا "در موقع معاينه

بزرگتر می باشد ارتباط واضحتری با رکتوم دارد بعلاوه سطح آدنوکارسینوم ناصاف و حاشیه آن زاویه دار و ناهموار است در حالیکه کارسینوم کلوآکوژنیک همانطور که متذکر شدیم سطح صاف و هموار داشته و حاشیه آن زاویه دار نیست. آدنومهای ویلورکتوم معمولا "بآسانی قابل تشخیص هستند چه حجم آنها زیاد بوده، حاشیه زاویه دار داشته و تصویر رادیولوژیکی کاملا "مشخصی دارند زیرا که باریوم دربین ویلوزیته های آدنوم فرو رفته که بآسانی قابل تشخیص است.

آبسه های ناحیه انورکتال را بایستی بآسانی تشخیص داد زیرا آبسه ها حدودا کاملا "مشخص و گردی داشته و سطح آنها صاف و هموار می باشد.

متاستاز و پراکندگی تومور:

کارسینوم کلوآکوژنیک کانال آنال ممکن است بهر یک از غدد لنفاوی ناحیه ساکرال، ایلپاک سلیاک و با مغنی سطحی متاستاز بدهد در بیش از ۵۰٪ بیماران گرفتاری غدد لنفاوی مغنی سطحی را که از نظر کلینیکی بتوان معاینه کرد در طی بیماری میتوان یافت. Koltz et al در بررسی ۲۷۵ مورد شایعترین غدد لنفاوی را که متاستاز نشان داده اندبترتیب غدد لنفاوی اطراف رکتوم ناحیه ایلپاک ذکر کرده اند. شایعترین محل متاستازهای دور دست این تومور به کبد و ریه و استخوانها گزارش شده است.

درخصوص گسترش موضعی تومور از آنجا که اکثریت این تومورها در دیواره قدامی کانال آنال ایجاد میشوند گرفتاری واژن در جنس مؤنث و پروستات در جنس مذکر دیده شده بطوریکه در یک سری از بیماران واژن در ۲۲٪ و پروستات در ۵٪ موارد گزارش شده است. قاعده مئانه و استخوان کوکسیکس، پیشابراه و ساکروم ممکن است مورد هجوم تومور قرار گیرند.

پیش آگهی تومور در رابطه با نوع هیستولوژیک آن نیز می باشد که قبلا "ذکر شده است.

درمان:

از نظر درمان (Levine, Sink) مؤثرترین نوع درمان جراحی است و عبارتست از رزکسیون وسیع شکمی پرینه ای (۷۵) (Abdominoperineal) همراه با رزکسیون پوست ناحیه پرینه و بافت نرم این ناحیه است. و در صورت گرفتاری جدار واژن گذشته از رزکسیون آبدومینو-پرینیال واژنیکومی نیز پیشنهاد شده است. در مواردی که تومور کوچک و از نظر هیستولوژیک دارای دیفرانسیاسیون کامل باشد رزکسیون محدود و موضعی کافی است و برداشتن غدد لنفاوی کشاله ران رامیتوان ماکول به بروز علائم گرفتاری این غدد نمود. درباره تاءثیر رادیوتراپی عقاید متفاوتی وجود دارد ولی متاستازهای کبدی را با رادیوتراپی و شیموتراپی کنترل کرده اند.

نتیجه:

تومور کلوآکوژنیک ناحیه کانال آنال را بایستی بعنوان یک تومور مشخص و محزا از سایر تومورهای این ناحیه در نظر داشت و این بدلیل طرح هیستولوژیک و مشی کلینیکی تومور است. در بین تومورهای این ناحیه تومور کلوآکوژنیک نسبت به آدنوکارسینوم و کارسینوم اسکواموکانال آنال دارای پیش آگهی بهتر و شانس زندگی ۵ ساله بیشتر است در حالیکه در مقایسه با کارسینوم بازال پوست این ناحیه با وجود تشابه مورفولوژیک از نظر مشی کلینیکی کاملا "متفاوت است زیرا که این تومور متاستاز میدهد. بهمین جهت تشخیص صحیح و درمان زودرس این تومورها حائز اهمیت می باشد زیرا در مواردی که تومور کوچک باشد حتی با متاستازهای لنفاوی منطقه ای با رزکسیون محدود تومور و غدد لنفاوی گرفتار میتوان زندگی ۵ ساله زیادتری را انتظار داشت.

باتوجه به مراتب بالا توصیه میشود که پزشکانی که در معاینه کلینیکی بایک ضایعه زیر مخاطی کمی سفت و احیاناً زخمی شده مواجه میشوند مخصوصاً "در جنس مؤنث همواره احتمال این تومور را در نظر داشته باشند بخصوص از آنجهت که در بسیاری از موارد این تومورها بصورت یک ضایعه بظاهر

خوش خیم شروع میشوند .

References

- 1- Gillespie J.J. Mackay B. Histogenesis of Cloacogenic carcinoma, Human Pathol. 9:579-587 1978.
- 2- Glickman M.G., Margulis A.R. Cloacogenic carcinoma. AM.J. Rontgenol. I.7 175-179.1967.
- 3- Grodsky, L. Current concepis on cloacogenic Transitiio- nal cell Anorectal cancers Jama. 207:2057-2061, 1969.
- 4- Klotz R.G., Pamukoglu T. Transitional cloacogenic carcinoma of the anal cannal. Cancer 20: 1727-1743, 1967.
- 5- Levin S.E., Cooperman H., Freilich M., Lomas M, Kaplan L., Transitional cloacogeinc cacinoma of the anus Dis. Col & Rect. 20: 17-23, 1977.
- 6- Lucman-L., Vadas G. Transitional Cloacogenic carcino ma of the urethra. Cancer. 31:1508-1510, 1973.
- 7- Sink J.D., Kramer S.A., Seigler H.F., Cloacogenic carcinoma, ann. Surg 188: 53-59, 1978.
- 8- Strate R.W., Richarson J.D., Bannayan G.A. Basosquamo us (Transitional cloacogenic) Carcinoma of the Sigmoid colon. Cancer 40:1234-1239, 1977.
- 9- Morson B.C., Dawson I.M.P, Gastrointestinal pathology, Sec.Edd. 1979. Blackwell Scientific Publication, pp. 741-749.