

بنام خدا

ایسکمی کولون و گزارش یک مورد آن

* دکتر کورش شمیمی

تعریف:

ایسکمی کولون یک پدیده با علل مختلف و علائم بالینی گوناگون است که اغلب باعث اشتباه یا عدم تشخیص از نظر بالینی، رادیولوژی و پاتولوژی میگردد. بیشتر در مراحل آخر حیات بدنبال بیماریهای ضعیف کننده یا مصرف داروهای شبهه دیژیتال، دیورتیک ها، داروهای ضد فشار خون و بوجود میآید. تعداد زیادی از این موارد فقط بعد از اتوپسی کشف گردیده است، ولی همیشه نتیجه مرگبار نمی باشد.

شرح حال: آقای غ. ف. ۲۵ ساله (۲۲) بعلت اصابت دو گلوله به ریه راست دچار شوک هیپوولمیک گردیده به نزدیکترین بیمارستان منتقل میشود، در موقع توراوتومی دچار ایست قلبی میگردد. جزء اقدامات انجام شده برای حیات بیمار استفاده از آمپول آدرنالین داخل قلب نیز بوده است، بیمار حیات خود را باز می یابد و به بیمارستان ولی عصر منتقل میشود. چون خونریزی از درون ناحیه قفسه صدری ادامه مییابد با شوک هیپوولمیک مجدد توسط جراح ریه تحت عمل جراحی قرار میگیرد، در این هنگام نیز بیمار دچار

ایست قلبی میگردد که بعد از اقدامات انجام شده مجدداً حیات خود را باز می یابد.

روز اول بعد از عمل دوم احساس درد در شکم مینماید که از نظر بالینی یافته ای در شکم نداشت. فشار خون ۱۲۰/۸۰، هموگلوبین ۱۱ گرم درصد و هماتوکریت و فرمول خون طبیعی بود. دردهای کرامپی شکم ادامه مییابد و معاینه که ۱۲ ساعت بعد انجام میگردد شکم نرم است فقط یک حالت پری در ناحیه سکوم که دردناک نیز میباشد حس میشود. توشه مقعد از نظر تشخیص منفی بود و خون هضم شده در نوک انگشت بحساب بلع خون بعلت شکستگی دندان و لب ها در موقع سقوط در اثر اصابت گلوله گزارش شد.

در رادیوگرافی ساده شکم علائمی دال بر شکم حاد جراحی مشخص نیست ولی بعلت شکایت بیمار و عدم تحمل نسبت به درد تصمیم به عمل جراحی لاپاراتومی گرفته میشود.

شرح عمل - در بررسی انجام شده بر روی احشاء علائم غیر طبیعی مشاهده نمیگردد فقط مقداری خون در سکوم

* - گروه جراحی دانشکده پزشکی دانشگاه تهران، بیمارستان ولی عصر.

و کولون راست وجود دارد ولی نبض عروقی و قیافه روده طبیعی است. چون در موقع اصابت گلوله، بیمار در حین سقوط دچار پارگی لب و شکستگی دندان و خونریزی نسبتاً "زیادی از آن ناحیه شده بود، خون موجود در سکوم را احتمالاً" به حساب بلع خون در موقع سانحه گذاردیم. شکم بدون درناژ بسته شد.

بیمار بعلت اعمال جراحی روی قفسه سینه و شکم به بخش I.C.U منتقل میگردد. بعد از ۱۲ ساعت دچار دفع خون شدید از ناحیه مقعد و بدنبال آن شوک هیپوولمیک میگردد چون تا آن موقع ۲۲ واحد خون ۵۰۰ میلی لیتری تجویز شده و بیمار دچار برقان بود، آزمایشات انجام شده توسط بخش خون نارسائی کبدی و هیپاتیت و ناسازگاری خونی را رد کرد. با حدس Stressulcer بیمار آندوسکوپی شد که مخاط معده و اثنی عشر طبیعی بود. در رکتوسیکموتید و سکویی مخاط رکتوم طبیعی ولی خونریزی از قسمتهای بالا ادامه داشت بادر نظر گرفتن یافته های فوق و وجود خون در کولون فکر کولسون ایسکمیک مطرح و باریم انما انجام شد.

علائم رادیولوژی موءید تشخیص بود (رادیوگرافی ۱۰۲). با درمان نگهدارنده تنظیم آب و الکترولیت تصحیح اسید و زوتجویز خون و آنتی بیوتیک حال بیمار بطرف بهبودی رفت و بعد از سه روز خونریزی قطع گردید. در تمام مسدت شکم بیمار نرم بود و علائمی دال بر شکم حاد وجود نداشت. هفت روز بعد از بستری شد در بخش I.C.U زخم ناحیه عمل خود بخود باز گردید و روده های باریک از محل زخم خارج شدند، قیافه و رنگ روده های باریک عادی بود و فقط کمی ترشح سروزی از ناحیه زخم خارج میشد. بعلت حال وخیم بیمار در روی همان تخت، روده ها بداخل هدایت و پوست ترمیم گردید.

بعد از گذشت دوران وخیم، جهت کنترل و درمان عفونت کلبسیلائی نواحی عمل به بخش منتقل گردید. بیمار بعد از هشت ماه با حال عمومی خوب مرخص شد. در فاصله اینمدت باریم انمای متعدد سیر بهبودی کولون را مشخص نمود. علائم اسهال و سوء حذب در بیمار مشاهده نشد. (رادیو-گرافی های ۳، ۴).

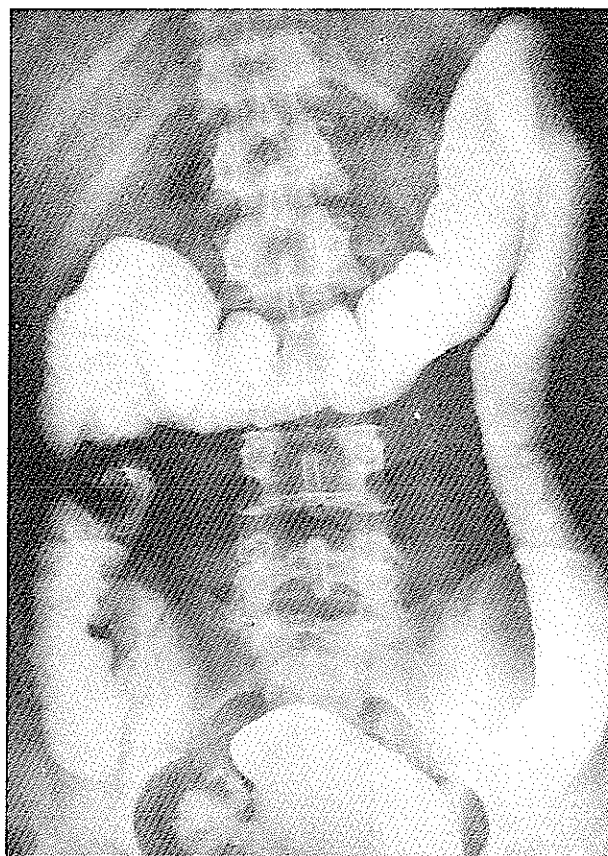
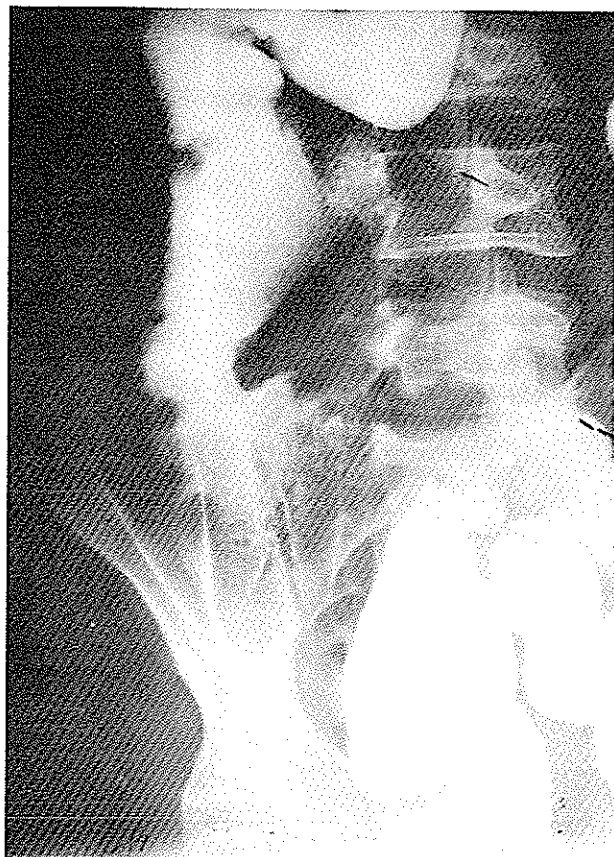
بحسث - انسداد شریان مزانتریک فوقانی و گاهی تحتانی و شاخه های آن ممکنست بعلت مختلف ایجاد شود.



علامت ۱

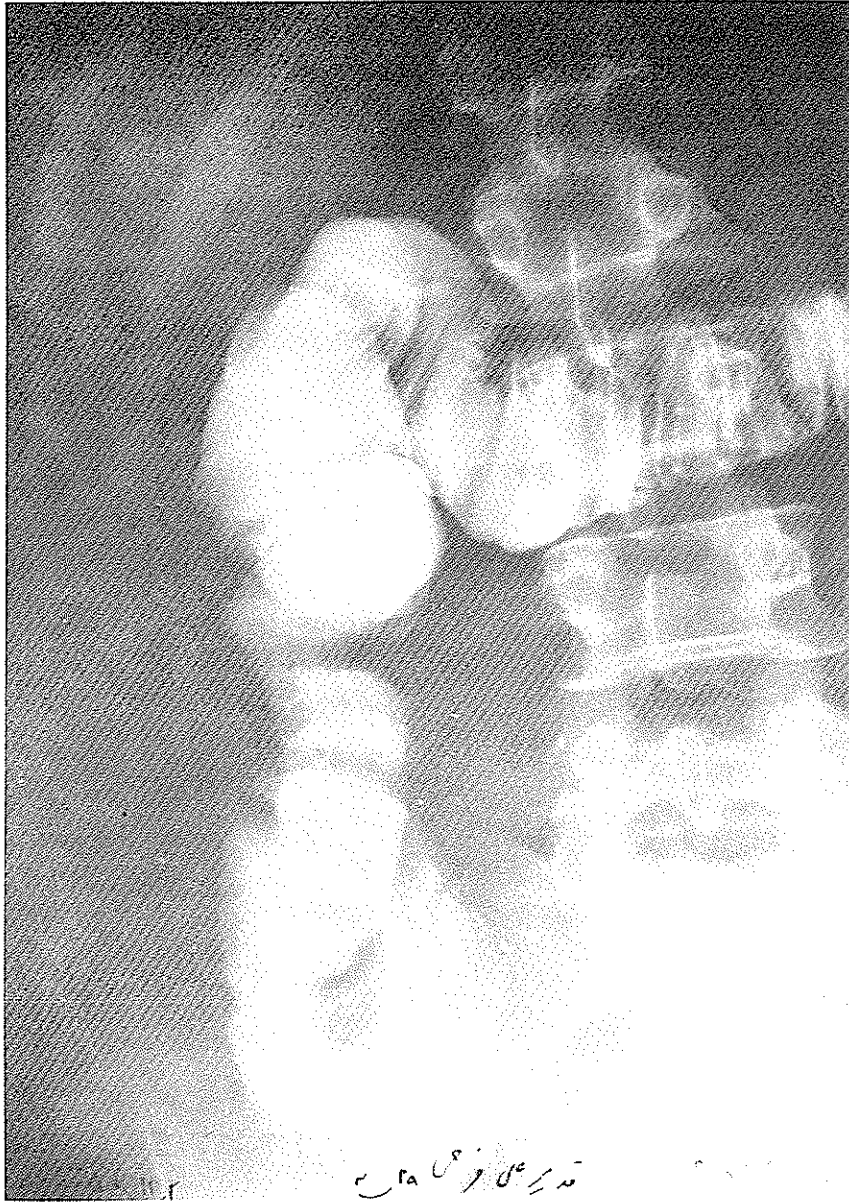
روی سیگموتید و کولون نزولی مشخص است.

این علامت در کلیشه های بعدی از این ناحیه محو گردیده است.



علامت ۳ وضعیت کولون صعودی در دو ماه ونیم بعد .

علامت ۲ در ناحیه کولون صعودی مشخص است .



علامت؟

رادیوگرافی در ۶ ماه بعد از حمله بیماری بهبودی نسبی در کولون مشاهده میگردد.

میکروواسکولر میتوانند باعث شدت ایسکمی گردند. Boley و همکاران با تزریق میکروسفرها در داخل عروق کولون بطور تجربی ضایعات ایسکمیک کولون را مشاهده کردند، در این حالت عروق بزرگ کولون دارای نبض بوده و قیافه روده ها طبیعی است ولی آرتریولهای انتهائی دچار گرفتگی شده اند (۳). در هر حال خروج مایعات بداخل لومن و اتساع آن نیز کمک به ایسکمی مینماید. در واقع احتیاجی به بسته شدن عروق کولون جهت کم خونی نیست زیرا شوک، نارسائی قلب، استفاده از دیژیتال و اوآباین، دیورتیک ها، مواد ضد فشار خون میتوانند بحدی فشار را در بستر عروقی پائین بیاورند که باعث انسداد شعبه های انتهائی در عروق کولون گردند. Mc Govern و Goulston انفارکتوس میوکارد را بدون بسته شدن عروق کرونر شبیه کیفیت بالا گزارش نموده اند (۱۵).

طبق تحقیقات O'Connell (۱۲) Byrd و همکاران (۴) در زاویه طحالی بعلت وضعیت تشریحی عروق خونی آن ناحیه خطر ایسکمی بیشتر است.

کم خونی مزانتر میتواند در سنین مختلف ایجاد شود ولی اغلب بیماران بیش از ۴۰ سال دارند و در نتیجه آتروسکلروز دچار تنگی عروق مزانتر شده اند. در هر حال میتوان جزء علل آماده کننده و ایجاد کننده ایسکمی استفاده از داروهای ضدبارداری، منقبض کننده های عروقی، کائولامین ها، شوک آندوتوکسیک و همیپولمیک، بیماریهای سیستم رتیکولوآندوتلیال (لوسمی، لنفوم)، نارسائی احتقانی قلب، کوآرکتاسیون آئورت و اعمال جراحی قلب و... را نام برد. تشخیص در بیمارانی که بعد از غذا دچار دردهای شکمی میشوند (آنژین شکمی) آسانتر است. افرادی که دچار حمله بیماری بطور ناگهانی میشوند از دردهای کرامپی شکم شاکی هستند، ممکنست حساسیت و اسپاسم عضلانی وجود داشته باشد. بعلت گرفتاری روده و اسپاسم آن، استفراغ یا اسهال ایجاد میگردد و در مراحل پیشرفته تر دفع خون تازه یا هضم شده مشاهده میشود. استفاده از نازکوتیک ها باعث ساکت شدن درد نمیکرد.

در لاپاراتومی در مراحل خیلی زود اگر قبلاً" بفکرایسکمی کولون نباشیم بعلت اینکه فقط مخاط گرفتار شده است و نبض شریانهای اصلی خوب و قیافه ظاهری سرور و عضلات

این انسداد میتواند بعلت ترومبوز یا آمبولی و یا بدون انسداد مکانیکی عروق ایجاد گردد (۳-۶-۱۱-۱۲-۱۳-۱۷-۱۸-۲۱). تعداد زیادی گزارش ها بعد از اتوپسی شده و تعدادی نیز در موقع عمل جراحی فوری مشخص گردیده است. البته اغلب بیماران دارای بیماری اصلی دیگری هستند که بشدت رنجور گشته بطوریکه یافته های بالینی ایسکمی روده از نظر پنهان میماند. علائم بالینی بستگی به محل، سرعت انسداد عروقی، دوره، کم خونی، شدت و ضعف آن، قدرت بیماری زائی ترشحات داخل لومن روده و مقاومت عمومی بیمار دارد.

مخاط روده بعلت دارا بودن قدرت تکثیر شونگی شدید بسیار حساس به کم خونی میباشد و اختلال شدید یا ضعیف جریان خون به مدت کوتاه یا طولانی میتواند در مخاط اثر گذارده و ایجاد ادم، خونریزی، نفلس مخاط و زخم نماید، اگر جریان خون کافی شد لاقط در عرض دو هفته نرمیم مخاط کامل میشود ولی در برخی موارد، ایسکمی باعث گرفتاری بقیه لایه ها شده که نتیجه آن یا سوراخ شدگی موضعی در داخل عضلات روده یا سوراخ شدگی آزاد در داخل صفاق و یا نکروز آن قسمت از روده میباشد. اگر بهبودی در این مراحل پیش آید پیشرفت بافت فیبروز ایجاد تنگی حلقوی در قسمت مبتلا مینماید. وقتی که ابتلا در نقاط مختلف روده باشد تنگی ها نیز متعدد است. در حال حاضر ثابت شده است که بعضی از آترزی های روده در نوزادان بعلت نارسائی عروقی در زمان جنینی میباشد (۱۴).

De Villers توانست بطور تجربی در کولون ایجاد تنگی نماید (۶). اولین عکس العمل عضلات در مقابل ایسکمی اسپاسم است. اگر شدید شود ممکنست استفراغ یا اسهال و بدنبال آن اتساع روده ایجاد شود. وجود باکتریها در روده بخصوص در کولون و حمله پاتوژنها به مخاط، علائم بالینی را شدت میبخشد و از این نظر استفاده از آنتی بیوتیکها از راه سیستمیک منطقی بنظر میرسد. آنزیم های پروتئولیتیک لوله گوارش و مواد وازواکتیو Vasoactive که بطور موضعی از ناحیه آزرده آزاد میشوند، باعث وخیم تر شدن علائم بالینی میگردد. این موارد در انسان و سگهایی که بسرعت دچار ایسکمی و سوراخ شدن قسمت فوقانی روده باریک شده اند مشخص گردیده است (۱۴). ترومبوزهای

روده.

ج - استفاده از دکستران با مولکول های کوچک برای بالا بردن حجم داخل عروقی و کمک به جلوگیری از ترمبوز عروق کوچک و استفاده از خون در موارد شوک هیپوولمیک، در مواردی که حال بیمار اجازه میدهد و حتی در مواردی که چاره ای جز عمل جراحی حتی باحال بد بیمار نیست، لاپاراتومی باید انجام شود. در موقع لاپاراتومی با در نظر گرفتن وضع بیمار میتوان از کارهای زیر استفاده نمود:

رزکسیون قسمت مبتلا، رزکسیون و خارج گذاردن قسمت مبتلا و کنترل مجدد آن بعد از ۱۲ تا ۴۸ ساعت و در صورت لزوم رزکسیون مجدد، کنترل بستر اسپلانکتیک تزریق مواد گشاد کننده، رگ در آن (مثل تزریق فنوکسی بنزامین باتکنیک مستقیم در شریان) انفیلتراسیون موادی مثل نوکائین در اطراف شرائین مزانتریک فوقانی و تحتانی، رزکسیون اعصاب بوسیله لخت کردن عروق، قرار دادن کاتتر در ناحیه رتروپریتوان و پرفوزیون دائمی مواد آنستزی لوکال و استفاده از اعمال جراحی عروقی مثل *bypass* و *endarterectomy* و

در موارد غیر جراحی استفاده از آنستزی ایبی دورال برای بلوکاژ طولانی سمپاتیک ممکنست در مواردی که اسپاسم در نتیجه شوک هیپوولمیک باشد گاهی موثر افتد (۹-۱۴).
باتمام این اقدامات معمولاً نتیجه درمان دلگرم کننده نمیشد و کمک به بیمار بسیار کم و ناچیز است و اغلب منجر به مرگ بیمار میگردد، اگر بیمار شفا یافت بهبودی ممکنست کامل و یا همراه عوارضی مثل تنگی در نقاط مختلف کولون، یا اسهال بعلت سندرم سوء جذب باشد.

بیمار مورد معرفی یکی از جوانترین بیمارانی است که بدنبال شوک هیپوولمیک و استفاده از موادی مانند (آدرنالین، و مشابهاً) دچار ایسکمی کولون گردیده است. در لاپاراتومی نتوانستیم تشخیص کولون ایسکمیک را بعنت وضع خوب جریان خون روده، بزرگو طبیعی بودن روی کولون مشخص نمائیم و خوشبختانه با در نظر گرفتن علائم بالینی و سوابق بیماری اصلی با حدس کولون ایسکمیک با باریم انما تشخیص تأیید و با درمان نگهدارنده بیمار شفا یافت.

کولون طبیعی است فقط ممکنست خونریزی در داخل لومن مشاهده گردد بنابراین پاراستنز شکم در مراحل خیلی زود هیچ کمکی به تشخیص نمی نماید مگر در مرحله استقرار که حدس تشخیص را مطمئن کند.

رادیوگرافی ساده، شکم اغلب اطلاع مهمی بدست نمیدهد، ممکنست در مراحل اولیه یک اتساع نسبی روده ها و یا ضخامت جدار مخاط کولون با از دست رفتن تضاریس آن مشاهده شود. آنژیوگرافی عروق مزانترا، ممکنست طبیعی باشد و یا تنگی شریانهای اصلی مزانترا را در نتیجه آرترواسکلروز نشان دهد.

یک وسیله خوب استفاده از باریم انما است. بعلت خونریزی زیرمخاطی و ادم، در مخاط کولون قیافه پولیپ های کاذب *Pseudopolyposis* و یا نشانه اثر انگشت شست *thumb-printing* مشخص میشود.

البته ممکنست رادیولوژیست این علائم را دلیل اسپاسم های مراحل آخر عمر در کولون بداند و از آن غفلت نماید، امکان دارد این علائم در عرض ۴۸ ساعت محو گردد. در هر حال اگر زخم مخاط بطور سطحی ایجاد شود امکان تشخیص رادیولوژیک آن مشکل میشود.

درسه بیمار *O'Connell* (۱۲) ایسکمی کولون بدنبال شوک هیپوولمیک و استفاده از داروهای قوی منقبض کننده عروقی که منجر به انقباض عروق شده بود، اتفاق افتاده است. برای تشخیص افتراقی بین کولیت اولسروز از ایسکمی کولون میبایست از رکتوسیگموئید و سکویی استفاده کرد زیرا در بیماری اخیر ناحیه رکتوم تقریباً همیشه سالم است.

بعلت اینکه تشخیص بموقع از اهمیت خاص برخوردار است و اغلب تشخیص صحیح داده نمیشود درمان نیز متغیر است. ابتلاء کولون بیشتر از روده، باریک بدرمان نگهدارنده جواب میدهد و این درمان برسه پایه اصلی نهاده شده:

الف - گزاردن لوله بداخل روده باریک از راه دهان برای از بین بردن فشار از جدار لومن و کم کردن احتیاجات متابولیک آن، مایع درمانی و تصحیح اختلالات الکترولیتی و اسیدوز.

ب - استفاده از آنتی بیوتیک سیستمیک برای جلوگیری از صدمات ناشی از میکروب های بیماری زا به جدار

REFERENCES

1. Barnett, W.O. Petro, A.B. & Williamson, J.W.A. Current Appraisal of Problems with Gangrenous Bowel.
2. Boley, S.J. Sprayergen, S. An Aggressive Roentgenologic and Surgical Approach to Acute Mesenteric Ischemia. *Ann. Surg.* 5: 355 1973.
3. Boley, S.J. Krieger, H. Schultz, L. Experimental Aspects of Peripheral Vascular Occlusion of Intestine. *Surg. Gy. Obs.* 121: 789 1965.
4. Byrd, B.F., Sawyers, J.L. Bomar, R.L. and Klatte, E.C. Reversible Vascular Occlusion of the Colon. *Ann. Surg.* 167: 901 1968.
5. De Villers, D.R. Ischemia of the Colon; An Experimental Study. *Br. J. Surg.* 53:497 1966.
6. Fogarty, T.J. Flecher, W.S. Genesis of Nonocclusive Mesenteric Ischemia. *Am. J. Surg.* 111: 130 1966
7. Habboushe, F. Wallace, H.W. Nusbaum, M. Nonocclusive Mesenteric Vascular Insufficiency. *Ann. Surg.* 180:819 1974.
8. Jackson, B.B. Lykins, R. Serial Epidural Analgesia in Mesenteric Arterial Failure. *Arch. Surg.* 90: 177 1965
9. Joaquin, S.A. Complicating Low Cardiac Output States. *Surg. Gyn. Obs.* 144:371 1977.
10. McGovern, V.J. Goulston, S.M. Ischemic Enterocolitis. *Gut.*, 6: 213 1965.
11. Marston, A. Kieny, R. Kieny R. Szilagyi, D.E. Taylor G.W. Intestinal Ischemia. *Arch. Surg.* 3: 107 1976.
12. O'Connell, TX. Kadell, B. Tumpkins, R.K. Ischemia of the Colon. *Surg. Gyn. Obs.* 142:337 1976
13. Ottinger, L.W. Austen, G.A. Study of 136 Patients with Mesenteric Infarction. *Surg. Gyn. Obs.* 124: 2-1 1967
14. Ottiger, L.W. Nonocclusive Mesenteric Infarction. *Surg. Clin. North Am.* 54: 689 1974.
15. Pierce, G.E. Brochenbrough, E.C. The Spectrum of Mesenteric Infarction. *Am. J. Surg.* 199: 233 1970.
16. Russ, J.E. Haid, S.P. Surgical Treatment of Nonocclusive Mesenteric Infarction. *Am. J. Surg.* 134: 638 1977.
17. Shanbour, L. Jacobson, E. Digitalis and the Mesenteric Circulation.

- Am. J. Dig. Dis. 17: 826 1972.
18. Sharefkin, J.B. Silen, W. Diuretic Agent Inciting Factor in Nonocclusive Mesenteric Infarction. *Jama*, 229: 1451 1974.
19. Sorensen, F.H. Vetener, M. Haemorrhagic Mucosal Necrosis of the Gastrointestinal Tract Without Vascular Occlusion. *Act. Chir. Scand.* 135:439 1969.
20. Watt-Boolsen, S. Nonocclusive Intestinal Infarction. *Acta. Chir. Scand.* 143: 365 1977.
21. Williams, L.F. Bosniak, M.A. Wittenberg, J. Manuel B. Grimes, E.T. Byrne Ischemic Colitis. *Am. J. Surg.* 117: 254 1969.