

## بنام خدا

### گزارش یک مورد سندرم سزاری و بحثی پیرامون این سندرم و بیماری میکوزیس فونگوئیید

دکتر جلال فاطمی - دکتر پروین میربد

آقای وع ۷۰ ساله اهل و ساکن همدان در تاریخ ۵۸/۹/۴ بدرمانگاه خون مجتمع پزشکی امام خمینی مراجعه میکند مهمترین شکایت بیمار خارش شدید پوست میباشد در معاینه بیمار سرخی تمام پست با پوسته پوسته شدن و زخمهای سطحی ناحیه شکم و پشت جلب توجه میکند (اریترودرمی - ژنرالیزه). علاوه بر تغییرات جلدی، عقده های لنفاوی گردن، زیر بغل و کشاله ران بزرگ شده اند در روز اول مراجعه فرمول و شمارش خون انجام میگردد که تعداد گلبولهای سفید ۴۵۰۰ با ۷۰٪ لکوبلاست گزارش میشود امتحان معزاستخوان انجام شد سری میلوئید طبیعی بوده فقط ائوزینوفیل مختصری بالا است. خون محیطی مجدد گلبولهای سفید را ۲۱۲۰۰ با ۶۰٪ لنفوسیت نشان میدهد.

گانگلیون لنفاوی گردن بیوپسی میشود تشخیص بیماری هوچکین تیپ ندولار اسکروزیس مطرح میشود و براساس این تشخیص بیمار تحت درمان با برنامه Ccpp (بعلت نبودن MUSTIN بجای Mopp درمان Copp داده شد که Copp oncovin, procarbazine, prednisone مخفف Cytosan است) قرار میگردد که بدون تاثیر بوده است. در اردیبهشت ماه ۵۹ مجدداً مراجعه میکند. در آزمایش خون

بیماری میکوزیس فونگوئیید و سندرم سزاری از بیماریهای بدخیم سیستم لنفاوی بصورت پرولیفراسیون سلولهای لنفوسیت غیر طبیعی است (۵) چون ضایعات پوستی در میکوزیس از نظر شکل ظاهری مشابه قارچ است باین نام خوانده میشود و هیچ نوع ارتباطی با بیماریهای قارچی و عفونی ندارد در سندرم سزاری ضایعات جلدی بصورت اریترودرمی ژنرالیزه همراه با وجود لنفوسیت های غیر طبیعی در خون محیطی است (۱۶-۱۲). علامت تشخیصی میکوزیس فونگوئیید و سندرم سزاری یافتن سلولهای میکوزیس و یا سزاری در ضایعات این دو سلول از نظر میکروسکپ نوری و میکروسکپ الکترونیک کاملاً شبیه بهمدیگر بوده و غیر قابل تشخیص از همدیگر میباشد (۱۲و۱۵). سندرم سزاری نادرتر از میکوزیس فونگوئیید است. بعلت شیوع کم این سندرم کمتر مورد تحقیق قرار گرفته است. در این جا یک بیمار مبتلا به سندرم سزاری گزارش میشود و بعد مطالعه ای در مورد سندرم سزاری و بیماری میکوزیس فونگوئیید انجام و اختلافات و تشابهات آنها با بیماریهای مشابه و نحوه درمان بیماری مورد بحث قرار میگردد.

شرح حال بیمار:

\* مجتمع بیمارستانی امام خمینی.

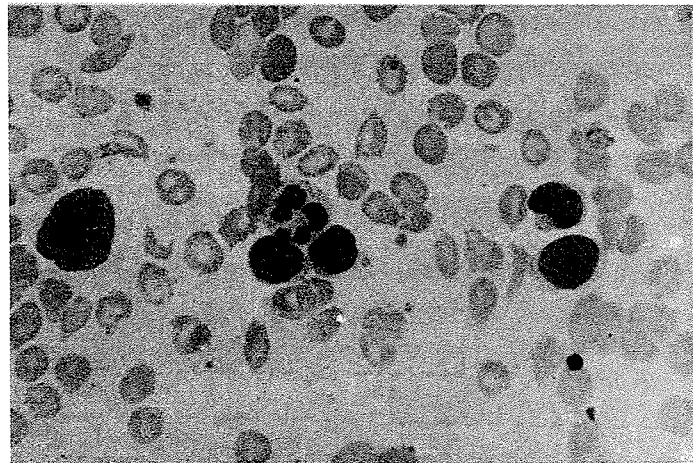
میشود و بیوپسی پوست انجام میگردد و برش گانگلیون لنفاوی با اطلاع از علائم بالینی و خونی مورد مطالعه مجدد قرار میگردد.

آزمایش هیستوپاتولوژی گانگلیون لنفاوی بشماره ۵۲۶۲ - ۵۸ بخش آسیب شناسی مؤسسه سرطان :  
ماکروسکپی :

یک عدد گانگلیون لنفاوی بزرگ کرمی و قهوه ای با ابعاد  $0/4 \times 2 \times 2/3$  سانتیمتر میباشد در برش سطح مقطع کرمی رنگ صاف و توپرویکنواخت است .  
میکروسکپی :

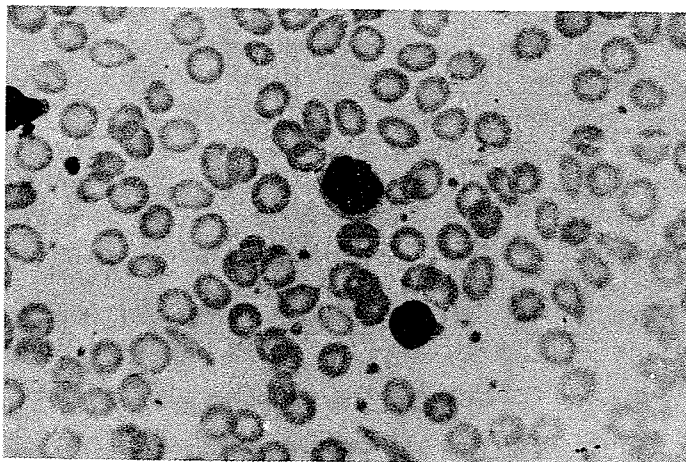
محیطی در ۵/۲/۵۹ گلبول سفید ۱۴۱۰۰ گزارش میشود که بیشتر سلولها را لنفوسیت آتی پیک بزرگتر از پولی نوکلر با هسته های درشت چین و شکنج دار تشکیل میدهد ( عکس شماره ۱ و ۲ ) .

در ۱۶/۲/۵۹ مجدد بطریقه Cpp انجام میگردد که بدون تأثیر مانده است آزمایش خون محیطی در تاریخ ۲۴/۲/۵۹ انجام ۲۵۲۰۰ گلبول سفید را در خون محیطی نشان میدهد با توجه به فرمول خون و وجود لنفوسیت های آتی پیک با هسته های چین و شکنج دار ، سندرم سزازی مطرح



عکس شماره ۱ -

خون محیطی - وجود لنفوسیت های آتی پیک (سلول سزازی) با هسته چین و شکنج دار .  
مقایسه با پولی نوکلر (درشت نمائی ۴۰۰) .



عکس شماره ۲ -

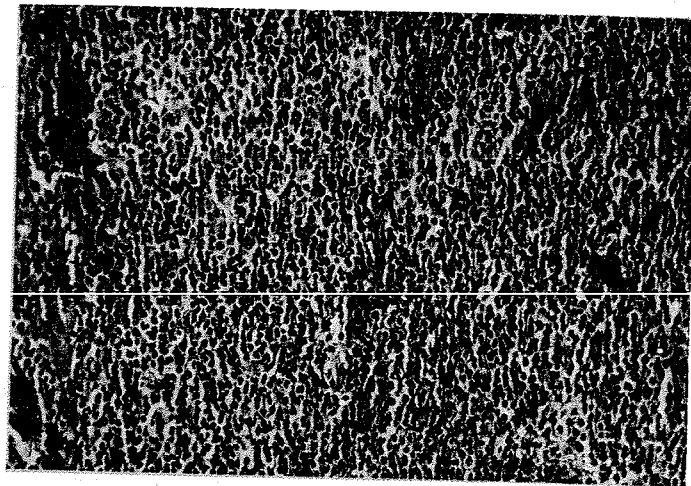
خون محیطی - سلول سزازی . وضوح چین و شکنج هسته . مقایسه با لنفوسیت طبیعی (درشت نمائی ۴۰۰) .

میباشد ضایعه مشخص روی پوست دیده نمیشود .  
میکروسکپی :

در اپیدرم در بعضی نقاط هیپرکراتوز فولیکولر همراه با آکانتوزو در بعضی نقاط آتروفی مشاهده میشود در درم سطحی انفیلترای سلولی بصورت منتشر یا کانونی وجود دارد که متشکل از لنفوسیت و تعداد قابل توجه سلولهای درشت کم سیتوپلاسم با هسته هیپرکروم و نامنظم (سلول سزاری) است که همراه تعداد ناچیز هیستوسیت و فیبر بلاست میباشد در داخل اپیدرم توده های سلولی تشکیل شده از لنفوسیت و سلولهای آتی پیک با هسته های شکنج دار مشاهده میشود (میکروآبسه پوتریه Pautrier) (عکس ۵-۶-۷) در بعضی نقاط پیگمان ملانین در سلولهای ماکروفاژ نیز وجود دارد در درم متوسط و عمقی انفیلترای خفیف لنفوسیتی مشهود است . رویهمرفته با دیدن سلولهای فوق الذکر و علائم بالینی و خونی سندرم سزاری تاءیید میشود .

طرح گانگلیون لنفاوی بهم خورده است و انفیلتراسیون منتشر از سلولهای لنفوسیت (عکس ۳) دیده میشود . در لابلای آنها علاوه بر تعداد متغیر سلولهای ائوزینوفیل ، پلاسموسیت و هیستوسیت با ارجحیت لنفوسیت ، تعدادی سلول با سیتوپلاسم کم هسته درشت با حدود نامنظم و بعضی چین و شکنج دار وجود دارد (عکس ۴) . در اطراف بعضی از این سلولها فضای روشنی مشهود است این سلولها با سلول میکوزیس و سزاری مطابقت میکند .  
آزمایش هیستوپاتولوژی پوست بشماره ۱۰۳۶-۵۹ موسسه سرطان .  
ماکروسکپی :

دو قطعه پوست ، بزرگتر لوزی شکل با قطار  $1\frac{1}{3} \times 2\frac{1}{3}$  سانتیمتر با ضخامت زیر جلد  $0/3$  سانتیمتر و قطعه کوچکتر  $0/6 \times 1\frac{1}{3}$  سانتیمتر با ضخامت زیر جلد  $0/3$  سانتیمتر

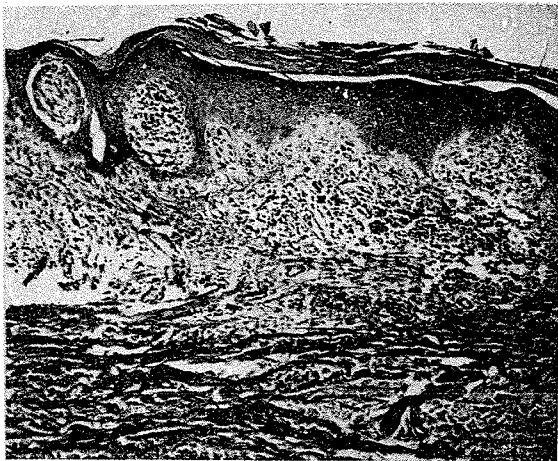
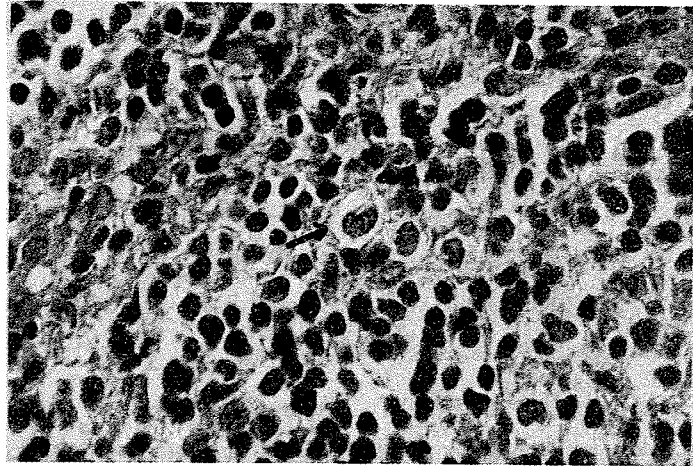


### عکس شماره ۳-

گانگلیون لنفاوی : طرح عقده لنفاوی بهم خورده است و ارتشاح منتشر سلولی در آن وجود دارد . (درشت نمائی (۴۰) شماره بیوپسی ۵۲۶۲-۵۸ بخش آسیب شناسی موسسه سرطان .

## عکس شماره ۴ -

وجود سلولهای درشت تر از لنفوسیت با هسته نامنظم و چین و شکنج دار (سلول سزاری) در یک هاله روشن (درشت نمائی ۱۶۰) شماره بیوپسی ۵۲۶۲ - ۵۸ بخش آسیب شناسی موسسه سرطان .

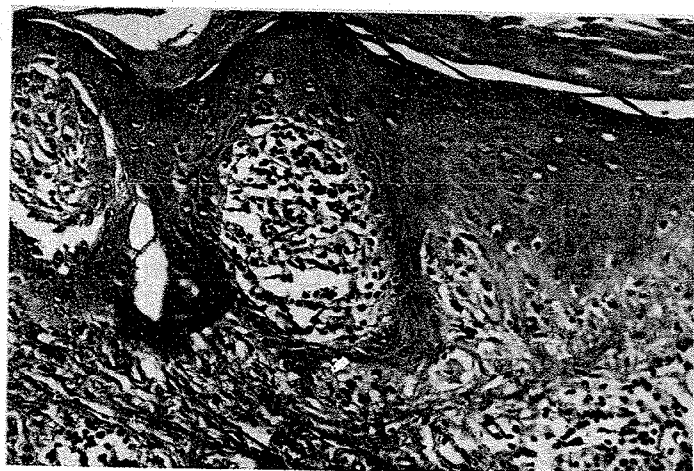


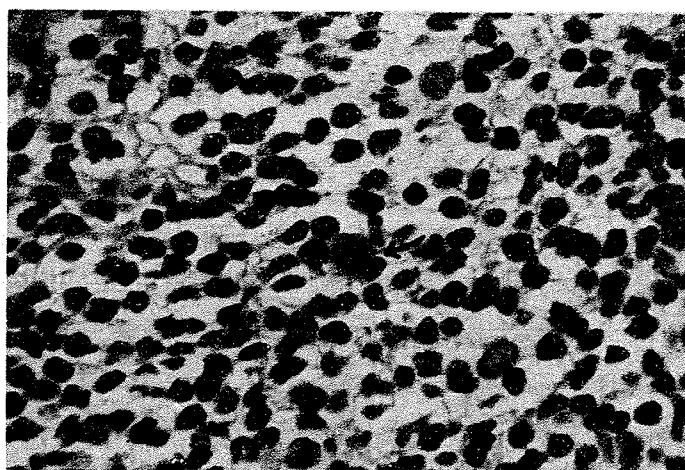
## عکس شماره ۵ -

پوست که در داخل اپیدرم (میکروآبسه پوتریه) و در درم سطحی انفیلتراسیون سلولی مشاهده میشود (درشت نمائی ۴۰). شماره بیوپسی ۱۰۳۶ - ۵۹ موسسه سرطان .

## عکس شماره ۶ -

درشت نمائی قویتر نشان میدهد که سلولهای داخل اپیدرم (درشت نمائی ۱۰۰) و درم از یک نوع و لنفوسیتی هستند .





عکس شماره ۷ -

انفیلتراسیون لنفوسیت و سلولهای سزاری در داخل درم (درشت‌نمایی ۱۶۰).

### بحث:

بیماری میکوزیس وسندرم سزاری هر دو جزء یک خانواده (۲) میباشند زیرا اولاً هر دو جزء بیماریهای لنفوسیت هستند ثانیاً یکی میتواند بدیگری تبدیل شود. ثالثاً از نظر شکل سولی چه از نظر میکروسکپ نوری و چهارم نظر میکروسکپ الکترونیک کاملاً بهم شبیه میباشند (۱۰-۶). بیماری میکوزیس فونگوئید اولین بار توسط Alibert (۱۴) در سال ۱۸۳۵ تشخیص داده شد (۷-۶). سندرم سزاری اولین بار توسط سزاری در سال ۱۹۳۸ شرح داده شده است این شخص که یک هماتولوژیست فرانسویست سندرم سزاری را بصورت یک لوسمی مزمن همراه با قرمزی عمومی پوست و هیپرپیگمانتاسیون و پوسته پوسته شدن و حتی بصورت پلاک و زخمی شدن شرح داد. سزاری متذکر شد که این بیماری میتواند صورت را شبیه شیر کند و در چشمها اکتروپیپسون ایجاد کند که سبب التهاب چشمها شود. از همان زمان سزاری متوجه شده بود که این بیماری بدخیم است و چهار بیماری را که خود ایشان تحت نظر داشت بین ۱۸ - ۴۰ ماه فوت کردند.

از آنجاکه شیوع سندرم سزاری زیاد نیست تحقیقات زیادی روی این بیماری انجام نشده است (۱۲-۱۵). بیماری میکوزیس فونگوئید نیز بیماری نادر است که سالیانه در آمریکا

در حدود ۱۰۰۰ تا ۲۰۰۰ بیمار جدید تشخیص داده و در حدود ۲۰۰ مرگ را به این بیماری نسبت میدهند (۶). این بیماری در مردها شایعتر از زنها و در سیاه پوستان کمتر از سفیدپوستان است (۶).

سن شیوع بیماری در حدود ۴۰-۵۰ سالگی است معمولاً سالها طول میکشد (۲-۱۱ سال) تا تشخیص حقیقی بیماری داده شود در این مدت با تشخیص های مختلف تحت درمان های متعددی قرار میگیرند. بیماران پس از تشخیص بیماری با آزمایش بافتی، معمولاً ۳-۵ سال زنده میمانند (۱۶-۱۲-۹). مهمترین عامل پیش آگهی دهنده درجه بندی بیماری بر حسب علائم بالینی است که در قسمت یافته های بالینی بحث خواهد شد.

### علائم بالینی و آزمایشگاهی:

بیماران مبتلا به سندرم سزاری اریترودرمی منتشر دارند. معمولاً بعلت خارش شدید به پزشک مراجعه میکنند. غدد لنفاوی ممکنست بزرگ باشد و احشای داخلی از قبیل کبد، طحال نیز در مراحل آخر دچار شده و بزرگ میشوند (۱۰-۴-۱۴) معمولاً خون محیطی این بیماران پراز سلولهای بدخیم است ممکنست بین ۸۰۰۰ تا ۲۰۰۰/۰۰۰ باشد (۱۰-۱۲) و نکته جالب در این بیماران مغز استخوان است که یاطبیعی

است و یا شدت فراگیری آن فوق العاده مختصراست (۱۰-۱۲) و از چند بیمار مبتلا به سندرم سزازی که در (NIH health National institute of) تحت نظر قرار گرفتند در یک عده بیماری بصورت ناراحتی جلدی شروع شده و مدت‌ها خون محیطی طبیعی بود تا پس از چند سال بصورت لوسمیک درآمد. در عده دیگر بیماری از اول به صورت اریترودرمی همراه با لوسمی واضح بود و بالاخره دسته آخر که تظاهر جلدی و لوسمی با هم شروع شد ولی پس از یک دوره کوتاه حالت لوسمی از بین رفت و بقیه بیماری فقط بصورت تظاهرات جلدی باقی ماند (۱۲) این بیماران مورد مطالعه طول عمر متوسط در حدود ۵ سال داشتند. علامت تشخیصی در سندرم سزازی وجود سلولهای بدخیم در خون محیطی، پوست و گانگلیون لنفاوی واحشاء در صورت ابتلاء آنهاست این سلول که بنام سلول سزازی خوانده میشود سلول بزرگی است که سزازی آنرا بنام سلول غول یا هیستوسیت ژانت Geante نامید. این سلول از پولی نوکلئر بزرگتر است هسته آن فوق العاده بزرگ بطوریکه ۸۰٪ حجم سلول را اشغال میکند سیتوپلاسم بمقدار کم اطراف هسته را فرا گرفته است. هسته شکافدار و رویهم خوابیده است در میکروسکپ الکترونیک چین و شکنج دار است که بعلت فرورفتگی های فراوان غشاء هسته همراه با پروژکسیون انگشتی نوکلئوپلاسم این منظره ایجاد میشود (۱۱). این سلول از نظر ایمونولوژی T لنفوسیت است که بآن T-cell میگویند (۱۰) و از نظر مطالعه کروموزومی تغییرات زیادی در آن مشاهده میشود ولی مانند لوسمی میلوئید مزمن تغییر کروموزومی ثابتی وجود ندارد (۱۲) در بیماران مبتلا به میکوزیس فونگوئید فقط در حدود ۲۰٪ از بیماران همین تیپ سلول در خون محیطی مشاهده میشود از نظر علائم بالینی در میکوزیس فونگوئید سه مرحله مشاهده میشود (۱۲-۴). مرحله اول: پرمیکوتیک: ضایعه موضعی در پوست بصورت قرمزی و یا اگرما و گاه بصورتی اریترودرمی - ژانرالیزه است.

مرحله دوم: مرحله پلاک: قرمزی منتشر در تمام بدن که با پلاکهای نیز همراه است.

مرحله سوم: مرحله تومر: با تشکیل تومورهای جلدی همراه است و ممکنست زخمهایی نیز داشته باشد. میکوزیس فونگوئید ممکنست از ابتداء بصورت تومر تظاهر نماید.

### پاتولوژی:

از نظر هیستوپاتولوژی تشابهات فراوان در سندرم سزازی و میکوزیس فونگوئید وجود دارد (۲) تغییرات آنها در پوست. گانگلیون لنفاوی و سایر احشاء مشابه و قابل تمیز از ضایعات دیگر میباشد. پوست. در میکوزیس فونگوئید در سه مرحله بالینی تغییرات متفاوت هیستولوژیک وجود دارد. در مرحله اول ضایعه بصورت انفیلتراسیون سلولهای آماسی معمولی از قبیل لنفوسیت، هیستوسیت ائوزینوفیل و پلاسموسیت در درم پاپیلرودرم سطحی است ولی در برشهای متعدد میتوان تعداد کمی سلولهای میکوزیس (این سلول تک هسته ای با حدود نامنظم و کاملاً شبیه سلول سزازی است) یافت.

در مرحله دوم: انفیلتراسیون سلولی مشابه مرحله اول در درم سطحی و پاپیلر بصورت منتشر و در درم عمقی بصورت کانونی است در این مرحله تعداد سلولهای میکوزیس فراوانتر هستند.

در مرحله سوم: افزایش سلولی فوق العاده زیاد و ایجاد منظره تومور میکند که اپیدرم را هم زخمی مینماید. در این مرحله علاوه بر فراوانی سلول میکوزیس اشکال حجیم و چند هسته ای سلول مشاهده میشود سلول اخیر شبیه سلول ریداشترنبرگ در بیماری هوچکین است همین باعث اشتباه تشخیص با بیماری اخیر میشود. در سندرم سزازی در درم سطحی علائم انفیلتراسیون متراکم از سلولهای لنفوئید، هیستوسیت، ائوزینوفیل، نوتروفیل، پلاسموسیت و فیبروبلاست دیده میشود که همراه با تعداد متغیر سلولهای سزاریست.

این سلولها غیر قابل تمیز از سلول میکوزیس بخصوص در مرحله دوم بیماری است. نکته جالب در هر دو بیماری وجود میکروآبسه هائی است که بنام میکروآبسه Pautrier خوانده میشود این میکروآبسه عبارتست از انفیلتراسیون سلولهای نئوفره در داخل اپیدرم که در اطراف آنها هاله روشنی وجود دارد. این میکروآبسه علامت تشخیصی میکوزیس فونگوئید و سندرم سزاریست. سلول سزازی یا میکوزیس سلولی است درشت و تک، هسته ای با سیتوپلاسم کم و هسته چین و شکنج دار که حالت هسته بصورت حدود نامنظم تظاهر میکند.

سطح آن از B لنفوسیت تشخیص داد بعلاوه T-cell ها در خون محیطی با گلبولهای قرمز گوسفند ایجاد ریزش میکنند که بنام فنومن Rosette mouton معروفست این خاصیت در B-cell وجود ندارد. مطمئن ترین وسیله تشخیصی این سلولها مطالعه با میکروسکپ الکترونی با Balayage است بدین طریق در سطح B-cell میکروویلوژیته های متعدد موجود است در حالیکه T-cell معمولا سطح صاف دارد (۳). از نظر هیستوپاتولوژی در ضایعات پوستی سزاری یا میگزویس فنگوئید تغییرات خاصی که بنام میکروآبسه Pautrier نامیده میشود در آبی درم جایگزین میباشد دیده میشود این ضایعات از سلولهای لنفوسیت نوتروفیل ائوزینوفیل و بخصوص سلولهای لنفوسیت آنتیپیک تشکیل شده که دور آنها حلقه خالی احاطه کرده است (عده ای عقیده دارند که این حلقه خالی در اثر ترشحات پروتئولیتیکی است که از سلولها ترشح میشود). این ضایعه مشخص کننده سندرم سزاری یا میگزویس فنگوئید است و در سایر بیماریهای لنفومی دیده نمیشود. معمولا در بیماران مبتلا به بیماری هوچکین نه تنها لنفوسیتوز وجود ندارد بلکه حالت لنفونپی بیشتر شایع است. بیمار ما نیز اول با حالت لکوسیتوز و لنفوسیتوز مراجعه کرده و بعلاوه سلولهای لنفوسیتی خون محیطی بقدری آنتیپیک و بزرگ میباشد که حالت شبیه لکوبلاست را به سلول داده است و بنابراین از ابتدا یک لنفوم یا لکوسارکوم با ضایعه پوستی بیشتر مطرح بوده است ولی از نظر شکل سلولی، وضع گرفتار شدن پوست، گرفتار بودن خون محیطی و دچار نبودن مغز استخوان همه دلیل بر سندرم سزاری میباشد گرچه متأسفانه بیمار دیگر مراجعه نکرده است. میتوانیم سایر تحقیقات، بخصوص با میکروسکپ الکترونی را تکمیل کنیم ولی همین اطلاعات آزمایشگاهی و بالینی برای تشخیص کافی بنظر میرسد. تشخیص افتراقی بیماری با لوسمی لنفوئید مزمن (C.L.L.) نیز همیشه مطرح میشود ولی همانطور که میدانید C.L.L. یک بیماری خیلی مزمن است که در سنین بالا شروع میشود و اختلال B لنفوسیت است و بالنفوسیت های فوق العاده کوچک با هسته پروکروماتین و غلیظ و گردی که دارد این بیماری را کاملا متمایز میکند و در آسپیرسیون مغز استخوان بافت فوق العاده پرسلول و بیش از ۹۰٪ سلولها را لنفوسیت های بالغ شبیه خون محیطی تشکیل

سلول سزاری ظاهرا P.A.S مثبت است ولی ممکنست این خاصیت به دیاستاز مقاوم یا غیر مقاوم باشد (۹۰۵۰۷). در بیمار گزارش شده رنگ آمیزی P.A.S انجام شده که مثبت است و در امتحان در مقابل دیاستاز مقاوم میباشد. عقده لنفاوی: تغییرات گانگلیون لنفاوی گاه بصورت لنفادنیت غیر اختصاصی و اغلب بصورت لنفادنیت در ماتوپاتیک است بدین معنی در گانگلیون تعداد قابل توجه ماکروفاژهای حاوی پیگمان ملانین وجود دارد (بعلت وجود ضایعات پوستی و خارش). ولی تغییرات مهم بصورت انفیلتراسیون سلولهای بدخیم است این تغییرات اغلب کانونی است ولی در موارد ابتلاء شدید طرح گانگلیون لنفاوی کاملا از بین می رود و انفیلتراسیون منتشر سلولی دیده میشود در هر دو عارضه سلولهای لنفوسیت و سلولهای سزاری یا میگزویس همچنین گاه پلاسموسیت و ائوزینوفیل مشاهده میشود و در مواردیکه سلولهای میگزویس درشت و چند هسته ای و مشابه سلول ریداشترنبرگ است تشخیص بیماری هوچکین بیشتر مطرح میشود (۵).

تغییرات در سایر احشاء مشابه عقده لنفاوی است و معمولا در مراحل آخر بیماری دیده میشود.

### تشخیص افتراقی:

بیماری میگزویس فنگوئید و سزاری هر دو جزء یک خانواده میباشد زیرا اولاً هر دو جزء اختلالات T-CELL است در ثانی یکی میتواند بدیگری تبدیل شود و در ثالث از نظر شکل سلولی چه از نظر میکروسکپ معمولی و چه از نظر میکروسکپ الکترونیک کاملاً شبیه بهم میباشد. از نظر تشخیص افتراقی باید این بیماری را از سایر اختلالات لنفوپرولیفراتیو که ممکنست پوست را دچار کند جدا ساخت. لنفوماندرا میتوانند بطور اولیه از پوست شروع شده و یا بطور ثانوی پوست را دچار کنند (۸-۱۲) ولی این ضایعات کمتر حالت ژانرالیزه دارند و از نظر ایمونولوژی اکثراً همراه NULL=CELL یا B-cell هستند. گرچه در امتحان بوسیله میکروسکپ نوری T-cell از B-cell قابل تمیز است ولی بطریق مختلف دیگر میتوان بطور قطع آن دو را از هم تمیز داد. T لنفوسیت را میتوان بوسیله Allo-antigene موجود در

میدهد .

### ماهیت سندرم سزارى:

Edelson و همکاران (۶) سندرم سزارى را لوسمی تیپ T-cell و مرحله لوکوزیک میکوزیس فونگوئید میدانند . Winkelman و همکار (۱۷) سلول سزارى را سلول لوکوزیک-نمیدانند چون این سلول از مغز استخوان منشاء نمیگیرد منشاء سلول سزارى در خون محیطی مشخص نیست چون در بسیاری از مواردی که Fleischmajer و همکاران مطالعه مجدد کرده اند مغز استخوان طبیعی بوده است (۷) و سلول سزارى در خون محیطی همان منظره سلول در پوست را دارد در بیمار گزارش شده نیز مغز استخوان طبیعی است . بعضی از مؤلفین عقیده دارند که سلول از پوست منشاء میگیرد و نشان داده اند که در پوست اشخاص سالم و یا با درماتوزهای خوش خیم نیز بعد از تحریک لنفوسیت ها با میتوز سلولهای مشابه دیده میشود (۱) . بالاخره بعضی عقیده دارند که این سلول از گانگلیون لنفاوی منشاء میگیرد . در حالیکه Symmers و همکاران سندرم سزارى را یک لوسمی لنفوئید مزمن تیپ T-cell میدانند (۱۵) در هر حال مطالعات بیشتر برای یافتن منشاء این سلولها ضروری بنظر میرسد .

### پیش آگهی:

در سندرم سزارى ممکنست حال عمومی سالها خوب بماند و بیمار در جریان بیماری دیگر فوم کند (۱۰) در چهار بیماری که سزارى گزارش کرده است طول عمر بیماران بین ۱۸ - ۴۰ ماه بوده است و در مطالعه NIH طول عمر متوسط ۵ سال بوده است (۴) . در میکوزیس فونگوئید پیش آگهی بیماری بر حسب مرحله بالینی متغیر است . در مرحله اول و دوم طول عمر بیش از ۷۲ ماه و در مرحله سوم کمتر از ۳۰ ماه بوده است (۱۲) . اگر بیمار ابتلاء عقده لنفاوی داشته باشد پیش آگهی بدتر است و در ابتلاء احشاء داخلی پیش آگهی خیلی وخیم تر و طول عمر بیمار از یکسال هم کمتر است (۱۲) . در این مرحله بیمار نسبت به شیمی درمانی خیلی مقاوم است و شیمی درمانی نمیتواند طول عمر بیمار را بیشتر کند برای تعیین پیش آگهی و تعیین نوع درمان ، مرحله بیماری باید مشخص شود و این علاوه بنسبت های روتین بوسیله

آزمایشهای تکمیلی از قبیل لنفانژیوگرافی ، بیوپسی مغز استخوان ، عقده های لنفاوی و کبد انجام میشود و در بعضی مراکز حتی لاپاراتومی نیز توصیه میشود بطور کلی هر چقدر بیماری زودتر تشخیص داده شود پیش آگهی بهتر است ولی باید دقت کرد که از بیماریهای خوش خیم جلدی تشخیص داده شود تا بدون جهت یک بیماری خوش خیم تحت درمان بیماریهای بدخیم قرار نگیرد .

### درمان بیماری:

غیر از مراحل اولیه بیماری ، در مراحل پیشرفته ، درمان نسبی و علامتی است که پیش آگهی را تغییر نمیدهد (۱۶-۴) .

درمان بیماری معمولا هم بصورت درمان جلدی وهم درمان عمومی است که یا بصورت یک دارو به تنهایی و یا مجموعه ای از داروها بکار میرود . درمان جلدی بصورت مالیدن پمادهای کورتن دارو یا جدیدا محلولهای نیتروژن موستارد (NH<sub>2</sub>) به تمام پوست سراسر بدن میباشد . رادیوتراپی برای درمان موضعی و در این اواخر (E.B.R.T radiotherapy Electron beam) نیز برای درمان ضایعه پوستی سراسری بدن بکار میرود (۴۹) چون قدرت نفوذ آن کم بوده و صدمه ای به احشاء نمیزند . درمان پوستی با محلول NH<sub>2</sub> اثر درمانی خیلی خوب دارد و نزدیک به ۷۵% بیماران بدرمان جواب میدهند و تا حدود بیش از یکسال ممکنست بدون علامت باقی بمانند . ولی این روش دو عیب دارد اولاً باید بطور دائم مصرف شود و ثانیاً بعضی اشخاص حساسیت شدیدی نسبت بدارونشان میدهند که با تزریق وریدی مقدار کم دارو میشود رفع حساسیت کرد . در درمان بوسیله E.B.R.T. چون عمق اثر اشعه زیاد نیست لذا سمیت فوق العاده کم داشته و اثر درمانی عالی دارد و تنها ممکنست سبب ریختن مو و ناخن شود که اگر در موقع اشعه درمانی ناخن را با پوششی بپوشانیم میتوانیم آنرا حفظ کنیم .

### شیمی درمانی:

داروهایی که بصورت انفرادی بکار میرود از قبیل نیتروژن موستارد (Nitrogen mustard) سیتوکسان (Cytosan) آنکونین (Oncovin) متوترکسات

فونگوئید بوده و با آن جزء یک خانواده است و لنفوسیت های وابسته به تیموس در هر دو پرولیفراسیون میباید بطوریکه در میکروسکپ معمولی و الکترونیک اختلافی بین سلولهای موجود در دو بیماری مشهود نیست بدین جهت بعضی از مؤلفین سندرم سزاری را یک فرم اریترودرمیک میکوزیس فونگوئید میدانند ولی در سندرم سزاری لکوسیتوز بالا، لنفوسیتوز و تعداد فراوان سلول سزاری در خون محیطی مشاهده میشود که باعث تمایز آن از میکوزیس فونگوئید است و روی این اصل عده ای سندرم سزاری را مرحله لوسمیک میکوزیس فونگوئید میدانند.

بحث‌هایی در این مورد شده است که در این گزارش میخوانید. علت گزارش این مورد، نادر بودن سندرم سزاری است که در نوشتجات پزشکی موارد کمی از آن دیده شده است بدین جهت در موارد برخورد با اریترودرمی ژانرالیزه باید این سندرم را در نظر داشت. مطالعه ادبیات پزشکی نشان میدهد که هنوز منشاء ایجاد سلول سزاری مشخص نشده است امید است با دسترسی به بیمار فوق الذکر و بیماران مشابه مطالعات بیشتری انجام گیرد. ص

(Methotrexate) و آدریابلاستین (Adriablastin) است که معمولا اثر موقت و کوتاهی دارد بیشتر در حال حاضر بیماران را با مجموعه چند دارو تحت درمان قرار میدهند که اثر درمانی بیشتری دارد گرچه هنوز برای نتیجه قطعی آن نمیشود اظهار نظر کرد. در بیشتر موارد پوست را اول با محلول نیتروژن موستارد و E.B.R.T. درمان کرده و برای از بین بردن باقیمانده سلولهای بدخیم در سایر نسوج شیمی درمانی میکنند و همانطور که در اول بحث شد هر چقدر بیمار مراحل اولیه را بگذراند نتیجه بهتری از درمان خواهد گرفت.

### خلاصه و نتیجه:

سندرم سزاری با اریترودرمی ژانرالیزه، لنفادنوپاتی و منظره لوسمیک خون محیطی بیماری بدخیمی است که بعلت پرولیفراسیون T لنفوسیت ایجاد میشود وجه تمیز، آن وجود سلولهای درشت با هسته های حجیم نامنظم و چین و شکنج دار در خون محیطی، پوست، عقده های لنفاوی و احشاء مبتلا است. این سندرم از نظر ماهیت کاملا شبیه بیماری میکوزیس

### REFERNCES:

- 1- Anderson W.A.D. kissan J.M. pathology. 7 ed Ed.C.V. Mosby company saint louis. 1863-64 1977.
- 2- Andersson E.B. year book of cancer. year book medical publisher. 193-94 1978.
- 3- Bach. J.F. Immunologie 2<sup>ed</sup> Ed. flammarion, medecine Scien es, paris . 68-109 1979.
- 4- BUNN. P. et al. V.A. Hospital, NIH Priticil. 1978.
- 5- Coulson. F.W. Sergical pathology. J.B. Lippincott company, Philadelphia Toronto. 929-37 1978.
- 6- Edelson. R.L. et al. Ann. inter. Med. 80: 685-692 1974.
- 7- Fleischmajer, R. et al. Arch. Derm. 89:9. 1964.
- 8- Goldberg, J. et al. Arch. Patholo. Labo. Med. 102:15-18 1958.

- 9- Krup.N.A. chatonn,M.J. current Medical diagnosis and treatment.Lang medical publication LOSALTOS calif. 322. 1980.
- 10-Lever and schum Burg-lever.Histopathology of the skin ed Ed J.B. Lippincott company.philadelphia Toronto. 703-795 1975.
- 11-Lutzner.M.A.Jordan H.W. Blood 31:719-726 1968.
- 12- Lutzner.M, et al.Ann.inter.Med. 83:534-552 1975.
- 13-Miller.R., et al.new Engl.J.Med.303:89-90 1980.
- 14-Rappaport,H.,et al.cancer 34:1198-1229,1974.
- 15-Symmers W.Stc.,Systemic pathol.second.Edition.  
Churchill livingstone 856-858 1978.
- 16-Van scott.E.Z.,Testbook of Hemato.Williams.  
Mc.Graw-hill Book comp.Abakiston publication, 944-949.
- 17-Win kelman, R.K: Arch.Derm., 108:205,1973.