

بررسی ده ساله استئومای سینوس‌های پارانازال در بیمارستان امیراعلم تهران: گزارش کوتاه

تاریخ دریافت مقاله: ۱۳۸۹/۱۰/۲۹ تاریخ پذیرش: ۱۳۹۰/۰۶/۰۲

چکیده

محسن نراقی^{*۱}

سید ضیاءالدین مدنی کرمانی^۲

سیده فرناز محمدنژاد^۳

۱- گروه آموزشی گوش، گلو، بینی و جراحی سر و گردن، مرکز تحقیقات گوش و حلق و بینی دانشگاه علوم پزشکی تهران، تهران، ایران. ۲- گروه آسیب‌شناسی، دانشگاه علوم پزشکی تهران، تهران، ایران. ۳- پزشک عمومی، مرکز تحقیقات گوش و حلق و بینی دانشگاه علوم پزشکی تهران، تهران، ایران.

* نویسنده مسئول: تهران، خیابان سعدی شمالی،

بیمارستان امیراعلم، گروه آموزشی گوش، گلو، بینی و

جراحی سر و گردن

تلفن: ۰۲۱-۶۶۷۰۳۰۳۷

E-mail: info@naraghi.ir

زمینه و هدف: استئوما یک تومور خوش خیم استخوانی، با رشد آهسته و معمولاً بدون علامت است. در این مطالعه به بررسی ۱۰ ساله‌ی استئومای سینوس‌های پارانازال در بیمارستان امیراعلم تهران پرداختیم. روش بررسی: این مطالعه، گذشته‌نگر توصیفی- مقطعی می‌باشد که در آن اطلاعات، با مراجعه به پرونده‌های موجود در بایگانی بیمارستان امیراعلم گردآوری شده‌اند. یافته‌ها: در محدوده سال‌های ۱۳۷۸ تا ۱۳۸۷ در بیمارستان امیراعلم تهران، ۱۷ مورد استئومای سینوس‌های پارانازال گزارش شد. میانگین سنی افراد، ۳۳/۹ سال بود. ۱۲ مرد (۷۰/۶٪) و پنج زن (۲۹/۴٪) بودند. میانگین مدت زمان شروع علائم ۴/۴ سال بود. نتیجه‌گیری: این تومور اغلب در مردان مشاهده می‌شود و در سینوس فرونتال به مراتب شایع‌تر از سایر سینوس‌ها می‌باشد. اغلب بیماران به روش اندوسکوپیک جراحی سینوس شدند. در مطالعات مختلف، جراحی اندوسکوپیک بهترین روش درمانی در این بیماری معرفی شده است.

کلمات کلیدی: استئوما، سینوس فرونتال، سینوس اتموئید، اندوسکوپیک.

مقدمه

تکاملی پذیرفته‌شده‌ترین تئوری است.^۴ استئوما شایع‌ترین تومور خوش خیم بینی و سینوس‌هاست که غالباً در سینوس پیشانی یافت می‌شود.^۵ سی‌تی‌اسکن روش انتخابی برای مشخص کردن ناحیه‌ای است که استئوما در آنجا قرار دارد (شکل ۱). در موارد علامت‌دار و یا استئوم‌های کوچک تا متوسط، روش اندوسکوپیک روش ارجح برای برداشت تومور است.^{۶،۷} استئوم‌ها اکثراً بدون علامت هستند، در صورت علامت‌دار شدن شایع‌ترین علامت سردرد و درد صورت روی ناحیه سینوس گرفتار است.^۸ تصمیم‌گیری در مورد درمان مبتلایان معمولاً به شدت علائم، محل و اندازه تومور بستگی دارد.^۹ مطالعات انجام گرفته در ایران: یک مطالعه در سال ۲۰۰۳ بود که در آن مردی ۴۲ ساله با پتوز پیش‌رونده طی یک سال و نیز با دوبینی مراجعه نموده بود و با تشخیص استئوم اتموئیدال با درگیری Orbital تحت جراحی اندوسکوپیک قرار گرفت.^{۱۱} در مطالعه‌ای دیگر در سال ۲۰۰۷، یک مورد استئوئید استئومای سینوس اتموئید با تظاهر پنواسفالوسل فشاری، گزارش شد که در آن مردی ۷۲ ساله با علائم

در مجموعه انسان پنج جفت سینوس وجود دارد با نام‌های سینوس فرونتال، مگزیلاری، اتموئید قدامی، اتموئید خلفی و اسفنویید. استئومای سینوس، یک تومور خوش خیم استخوانی و با رشد آهسته است، که ممکن است کاملاً بدون علامت باشد، به طوری که در یک درصد عکس‌های ساده سینوس و در ۳٪ از سی‌تی‌اسکن‌های انجام شده از سینوس‌ها دیده می‌شود.^۱ معمولاً بین دهه‌های پنجم و ششم زندگی فرد ظاهر می‌شود و نسبت ابتلای مردان کمی بیش‌تر از زنان (۱/۳ به ۱) بوده، علت ابتلای بیش‌تر مردان نسبت به زنان را به بزرگ‌تر بودن سایز سینوس‌های آنان و این‌که نسبت به زنان بیش‌تر در معرض ضربه قرار می‌گیرند، می‌دانند.^{۳،۱۰} استئوما سه نوع دارد: ۱- Ivory یا compact. ۲- Spongiosom. ۳- Mixed. سه تئوری برای آن مطرح کرده‌اند، ۱- تکاملی. ۲- تروماتیک. ۳- عفونت. در حال حاضر ترکیب تئوری تروماتیک و

۴/۴ سال با انحراف معیار ۴/۵ سال بود. حداقل مدت زمان شروع علائم تا زمان مراجعه ۱۰ روز و حداکثر آن ۱۵ سال گزارش گردید (نمودار ۲). بیشترین سینوس درگیر فرونتال و پس از آن اتموئید بود. در نمودار ۳ بررسی تمام بیماران به تفکیک در ادامه آورده شده است. در بیماران مبتلا به استئومای فرونتال دو طرفه شکایت اصلی شامل گرفتگی بینی و علائم همراه در هر دو بیمار شامل ترشح از بینی بود. در بیماران مبتلا به استئومای فرونتال راست شکایت اصلی به تفکیک شامل سردرد، دو بینی به همراه انحراف چشم به پایین و خارج و سردرد ناحیه فرونتال به همراه تورم ابرو بود. علائم همراه در یک بیمار به صورت اشک ریزش و قرمزی و تورم پلک و بخش فوقانی پلک راست، در بیمار دیگر به صورت درد ناحیه فوقانی چشم راست به همراه تورم پلک فوقانی و خروج چرک از تومور و در بیمار سوم شامل تورم پلک فوقانی راست و تب و لرز بود. بر این اساس، تورم پلک فوقانی شایعترین علامت مشاهده شده در این بیماران بود. یک بیمار سابقه ابتلا به کیست را در پرونده داشت که تحت جراحی قرار گرفته بود. نوع جراحی در دو بیمار شامل فلاپ استئوپلاستیک با برداشتن مخاط سینوس فرونتال و در بیمار دیگر به صورت باز کردن رسس نازوفرونتال به همراه رزکسیون تومور و سپتوپلاستی بود. در یک بیمار عود یا عوارض پس از جراحی مشاهده نشد و در دو بیمار دیگر اطلاعاتی در این زمینه در دست نبود. در بیماران مبتلا به استئومای فرونتال چپ شکایت اصلی در دو بیمار شامل سردرد و در بیمار دیگر به صورت تورم ناحیه فوقانی چشم چپ و پتوز پلک چپ بود. علائم همراه در یک بیمار به صورت دفورمیتی صورت و ترشح چرکی از سینوسها بوده و دو بیمار دیگر فاقد علائم همراه بودند. در بیماران مبتلا به استئومای اتموئید راست شکایت اصلی به تفکیک شامل تورم کانتوس داخلی چشم راست، گرفتگی بینی طرف چپ به همراه ترشح بینی سمت راست و در نهایت دوبینی و افت بینایی بود. در بیماران مبتلا به استئومای سینوسهای فرونتال و اتموئید چپ شکایت اصلی به تفکیک شامل تورم کانتوس داخلی چپ و سردرد به همراه تورم چشم چپ بود. در دو بیمار مبتلا به استئومای قاعده جمجمه شکایت اصلی به تفکیک شامل عفونت مکرر از سینوسها به همراه ترشح مکرر از بینی و پروپتوز به همراه پتوز چشم راست بود. علائم همراه در یک بیمار به صورت سردرد و اپیستاکسی و در بیمار دیگر به صورت گرفتگی بینی و انحراف چشم راست به بالا به

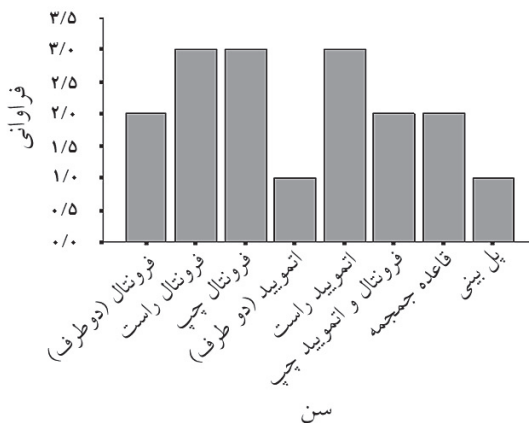
مغزی، سردرد، رینوره و اختلال حافظه مراجعه کرده بود که جراحی مشترک حذف توده و ترمیم سخت شامه بر روی وی انجام شد.^{۱۵} نظر به این که تعداد مقالاتی که در خصوص این موضوع در کشور رایج شده بسیار محدود می باشد و با توجه به ضرورت بررسی های اپیدمیولوژیک در برنامه ریزی های بهداشتی، در این مطالعه به بررسی ۱۰ ساله فراوانی استئومای سینوس های پارانازال در بیمارستان امیراعلم تهران طی سال های ۷۸ تا ۸۷ پرداختیم.

روش بررسی

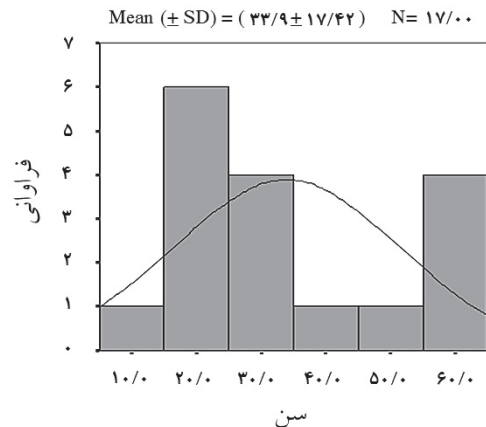
این مطالعه، نوع توصیفی - مقطعی می باشد. معیارهای ورود به مطالعه شامل ابتلا به استئومای سینوس های پارانازال و وجود اطلاعات کامل در پرونده بیماران و معیارهای خروج از مطالعه شامل عدم ابتلا به استئومای سینوس های پارانازال و وجود نقص در اطلاعات موجود در پرونده بیماران بود. اطلاعات مربوط به سن، جنس، وجود سابقه این بیماری در بستگان درجه اول، سینوس های درگیر، دو طرفه یا یک طرفه بودن درگیری سینوسها، شکایت اصلی بیماران، علائم همراه، مدت زمان شروع علائم، نوع جراحی و عود و عوارض پس از عمل مورد بررسی قرار گرفت. داده ها پس از جمع آوری توسط نرم افزار آماری SPSS ویراست ۱۶ و با استفاده از آزمون های آماری χ^2 و Student's t-test مورد تجزیه و تحلیل آماری قرار گرفتند. در این پژوهش صرفاً به جمع آوری آن دسته از اطلاعاتی پرداخته شد که در راستای انجام مطالعه، مورد نظر بودند.

یافته ها

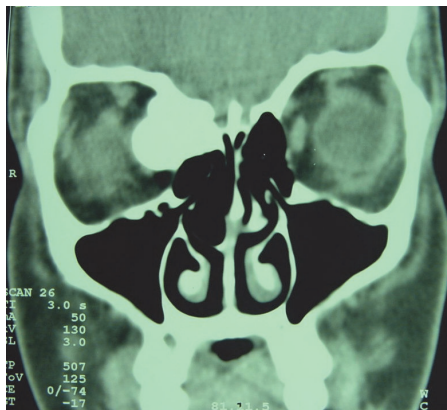به طور کلی در محدوده سال های ۸۷-۱۳۷۸ در بیمارستان امیراعلم تهران ۱۷ مورد استئومای سینوس های پارانازال گزارش شد. میانگین سنی کل افراد مورد مطالعه در پژوهش ۳۳/۹ سال با انحراف معیار ۱۷/۴ سال بود. حداقل سن بیماران ۱۴ سال و حداکثر آن ۶۴ سال بود (نمودار ۱). ۱۲ نفر از کل بیماران (معادل ۷۰/۶٪) را مردان و پنج نفر (معادل ۲۹/۴٪) را زنان تشکیل می دادند. سابقه خانوادگی ابتلا به استئومای سینوس های پارانازال در هیچ یک از بیماران وجود نداشت. میانگین مدت زمان شروع علائم در بیماران



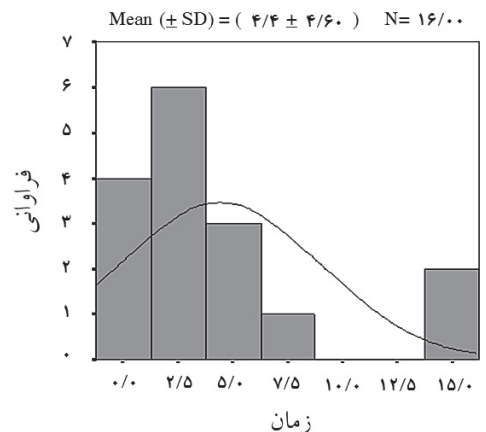
نمودار-۳: فراوانی سینوس‌های مبتلا به استئوما در بیماران مورد مطالعه



نمودار-۱: پراکندگی سنی بیماران مورد مطالعه



شکل-۱: سی‌تی‌اسکن از استئومای سینوس‌های فرونتال و آنمیوید سمت راست با پیش‌روی به داخل کاسه چشم



نمودار-۲: پراکندگی مدت زمان شروع علائم تا زمان مراجعه در بیماران

تشکیل شده است. استئوما از یکی از دیواره‌های سینوس منشأ می‌گیرد و به درون آن رشد می‌کند و با اشغال فضای سینوس منجر به ایجاد علائم بالینی گوناگون در بیماران می‌شود.^۱ این تومورها به دلیل ماهیت خوش‌خیم خود، رشد بسیار آهسته‌ای دارند و به طور متوسط ۱/۶۱mm در سال رشد می‌کنند.^۲ با توجه به اهمیتی که بررسی‌های اپیدمیولوژیک در برنامه‌ریزی‌های بهداشتی دارند در این مطالعه بر آن شدیم تا به بررسی موارد استئومای سینوس‌های پارانازال در بیمارستان امیراعلم تهران طی سال‌های ۷۸ تا ۸۷ بپردازیم. در مطالعه ما مشخص شد که میزان ابتلای مردان به استئومای سینوس‌های پارانازال به مراتب بیش‌تر از زنان می‌باشد که شاید بتوان

همراه آبریزش از بینی و چشم گزارش شد. سابقه جراحی در هر دو بیمار وجود داشت. جراحی در یک بیمار به صورت برداشتن اندوسکوپی تومور و برداشتن حاشیه و در بیمار دیگر شامل برداشتن رزکسیون اندوسکوپی تومور استخوان‌های بینی و قاعده جمجمه بود. عود یا عوارض پس از جراحی در دو بیمار گزارش نشد.

بحث

استئوم‌های سینوس و در کل استئوما یک تومور خوش‌خیم استخوانی است که از استخوان بدون سایر بافت‌های مزانشیمی

فواید جراحی اندوسکوپی نسبت به جراحی باز سینوس‌ها می‌باشند. Strek جراحی اندوسکوپی را بهترین روش در برداشتن استئومای کوچک تا متوسط سینوس‌های پارانازال می‌داند.^۷ در مطالعه Ceylan در کشور ترکیه عنوان شده است که در مبتلایان به استئومای سینوس فرونتال با اندازه کوچک، جراحی اندوسکوپی و در استئومای سینوس فرونتال با اندازه بزرگ، فلاپ استئوپلاستیک بهترین روش‌های درمانی می‌باشند. هم‌چنین در این مطالعه جراحی اندوسکوپی بهترین روش جهت برداشت استئومای اتموئید با سایز کوچک بیان شده است.^{۱۳} Sari نیز در مطالعه خود عنوان می‌کند که در مبتلایان به استئومای سینوس‌های پارانازال بدون گسترش به حفره چشم و قاعده جمجمه، جراحی به روش اندوسکوپی بهترین روش درمانی و دارای کم‌ترین عوارض می‌باشد.^{۱۴} اگرچه در مطالعه ما بروز عود و عوارض پس از عمل در بیماران مورد ارزیابی قرار گرفت، نوع عوارض در بیماران مشخص نشده که می‌توان عدم بررسی نوع عوارض پس از جراحی را از جمله محدودیت‌های این مطالعه در نظر گرفت. اگرچه اغلب موارد ابتلا به استئومای سینوس‌های پارانازال بدون علامت است، اما تشخیص به موقع به دلیل عوارض مهم آن بسیار حایز اهمیت می‌باشد. در این خصوص، سی‌تی‌اسکن به عنوان بهترین روش تشخیص برای معلوم کردن محل و اندازه تومور و ارزیابی گسترش تومور به بافت‌های دیگر بسیار کمک‌کننده می‌باشند. مطالعات بعدی در این زمینه با حجم نمونه بیش‌تر و در سطحی گسترده‌تر پیشنهاد می‌گردد.

این مقاله، حاصل بخشی از پایان‌نامه تحت عنوان "فراوانی استئومای سینوس‌های پارانازال در بیمارستان امیراعلم تهران طی سال‌های ۸۷-۱۳۷۸" جهت دریافت دکترای پزشکی در سال تحصیلی ۹۰-۱۳۸۹ و کد ۴۲۵۵ می‌باشد که با حمایت دانشگاه آزاد اسلامی واحد پزشکی تهران و مرکز تحقیقات گوش و حلق و بینی دانشگاه علوم پزشکی تهران ارائه شد.

علت آن را به بزرگ‌تر بودن سایز سینوس‌ها در مردان و یا به دلیل این که نسبت به زنان بیش‌تر در معرض ضربه قرار می‌گیرند نسبت داد. در مطالعه‌ی Strek نیز این یافته تایید شد.^۷ در مطالعه Miałkiewicz نیز میزان ابتلای مردان به زنان ۱/۳ به یک گزارش شد.^{۱۱} در هیچ‌یک از مطالعات صورت گرفته در گذشته، ارتباطی میان جنسیت و نوع سینوس مبتلا به استئوما مشاهده نشده است. هم‌چنین در مطالعه ما مشخص شد که استئوما در سینوس فرونتال به مراتب شایع‌تر از سایر سینوس‌ها بوده و پس از آن سینوس اتموئید در رتبه بعدی قرار می‌گیرد. یافته‌ای که در مطالعات مختلف نظیر مطالعه Strek^۷ و Miałkiewicz^{۱۱} نیز به تایید رسیده است. شایع‌ترین علائم همراه در مبتلایان به استئومای فرونتال در بیماران مورد مطالعه در پژوهش ما شامل تورم پلک فوقانی و سردرد و در مبتلایان به استئومای اتموئید شامل پروپتوز و احتقان بینی و دو بینی بود. اگرچه علائم همراه در بیماران مختلف مبتلا به استئوما به علت اختلاف در اندازه و محل تومور و نیز میزان گسترش تومور به بافت‌های مجاور متفاوت می‌باشد، اما بررسی علائم همراه می‌تواند در تشخیص سینوس درگیر کمک‌کننده باشد.

Yucel در پژوهش خود در سال ۲۰۰۴ عنوان می‌کند که استئومای سینوس فرونتال با گسترش به حفره چشم یکی از تشخیص‌های افتراقی مهم در بیماران مبتلا به پروپتوز می‌باشد.^{۱۲} اگرچه در مطالعه ما تنها به بررسی شیوع ابتلا به استئومای سینوس‌های پارانازال پرداخته شده است، مطالعه Larrea-Oyarbide نشان می‌دهد که استئومای سینوس‌های پارانازال تنها ۲۱٪ از استئوم‌های کرانیوفاسیال را تشکیل می‌دهند که لزوم بررسی سایر استئوم‌های کرانیوفاسیال را مشخص می‌کند.^۳ روش‌های درمانی متفاوتی در مبتلایان به استئومای سینوس‌های پارانازال وجود دارند که وابسته به محل و اندازه تومور متفاوت می‌باشند. در مطالعه ما اغلب بیماران به روش اندوسکوپی تحت جراحی سینوس قرار گرفته بودند. مطالعات مختلف بیان‌گر

References

1. Sesenna E, Collini M, Chiapasco M, Mannucci N, Raffaini M. Osteomas of the paranasal sinuses: review of the literature and personal cases. *Acta Biomed Ateneo Parmense* 1988;59(5-6):131-45.
2. Ear Waker J. Paranasal sinus osteoma: a review of 46 cases. *Skeletal Radiology* 1993;22(6):417-23.
3. Larrea-Oyarbide N, Valmaseda-Castellón E, Berini-Aytés L, Gay-Escoda C. Osteomas of the craniofacial region. Review of 106 cases. *J Oral Pathol Med* 2008;37(1):38-42.
4. Menezes CA, Davidson TM. Endoscopic resection of a sphenothmoid osteoma: a case report. *Ear Nose Throat J* 1994;73(8):598-600.

5. Lin CJ, Lin YS, Kang BH. Middle turbinate osteoma presenting with ipsilateral facial pain, epiphora, and nasal obstruction. *Otolaryngol Head Neck Surg* 2003;128(2):282-3.
6. Koivunen P, Löppönen H, Fors AP, Jokinen K. The growth rate of osteomas of the paranasal sinuses. *Clin Otolaryngol Allied Sci* 1997;22(2):111-4.
7. Streck P, Zagólski O, Składzień J, Oleś K, Konior M, Hydzik-Sobocińska K, et al. Endoscopic management of osteomas of the paranasal sinuses: own experience. *Otolaryngol Pol* 2007;61(3):260-4.
8. Mansour AM, Salti H, Uwaydat S, Dakroub R, Bashshour Z. Ethmoid sinus osteoma presenting as epiphora and orbital cellulitis: case report and literature review. *Surv Ophthalmol* 1999;43(5):413-26.
9. Savić DL, Djerić DR. Indications for the surgical treatment of osteomas of the frontal and ethmoid sinuses. *Clin Otolaryngol Allied Sci* 1990;15(5):397-404.
10. Miałkiewicz B, Lukomski M, Starska K, Józefowicz-Korczyńska M. Ocular and orbital symptoms in benign sinonasal neoplasms. *Pol Merkur Lekarski* 2006;20(116):184-7.
11. Naraghi M, Kashfi A. Endonasal endoscopic resection of ethmoid-orbital osteoma compressing the optic nerve. *Am J Otolaryngol* 2003;24(6):408-12.
12. Yücel A, Acar M, Haktanir A, Albayrak R, Degirmenci B. Orbital extension of a large frontal sinus osteoma associated with fibrous dysplasia. *Eur J Gen Med* 2004;1(4):74-7.
13. Ceylan A, Celenk F, Yilmaz M, Ileri F. Endonasal endoscopic resection of ethmoid sinus osteoma with orbital extension. *KBB-forum* 2007;6(1):30-2.
14. Sari M, Baglam T, Yazici ZM, Uneri C. Endoscopic removal of frontoethmoid osteoma: a case report. *Marmara Med J* 2005;18(1):39-42.
15. Abili M, Ghahramani A. A case report of an ethmoid sinus osteoma with presentation of tension pneumocephalus. *Iran J Otorhinolaryngology* 2007;19(47):57-60.

A 10-years study of paranasal sinuses osteomas in Amir Alam Hospital, Tehran: a brief report

Received: January 19, 2011 Accepted: August 24, 2011

Abstract

Mohsen Naraghi M.D.^{1*}
Seyed Ziaeddin Madani
Kermani M.D.²
Seyedeh Farnaz
Mohammadnezhad M.D.³

1- Department of
Otorhinolaryngology, Head and
Neck Surgery, Tehran University of
Medical Sciences,
Otorhinolaryngology Research
Center, Tehran University of
Medical Sciences, Tehran, Iran.
2- Department of Pathology,
Tehran University of Medical
Sciences, Tehran, Iran
3- General Practitioner,
Otorhinolaryngology Research
Center, Tehran University of
Medical Sciences, Tehran, Iran.

Background: Osteoma is a bony slow growing benign tumor in one of the sinuses. It is usually asymptomatic but clinical symptoms will occur by its overgrowth, occupation of sinus space and obstruction of ostia.

Methods: This descriptive, cross-sectional, retrospective study was done by accessing the medical records of 17 patients with paranasal sinuses osteomas admitted in Tehran Amir Alam Hospital during 1999-2008.

Results: The mean age of the participants was 33.9 years and 12 (70.6%) were male and 5 (29.4%) were female. No positive family histories existed for the lesions. The mean time interval between the onset of symptom and attending the hospital was 4.4 years.

Frontal followed by ethmoid sinus osteomas were more common in comparison to other sinuses. The most reported symptoms in frontal sinus osteomas were upper eyelid inflation and headache; and proptosis, nasal congestions and diplopia in ethmoid sinus osteomas. Most patients had been endoscopically treated.

Conclusion: In small-to-medium-sized osteomas with no invasion into orbit or skull base, endoscopic surgery is the treatment of choice with minimum side-effects.

Keywords: Endoscopic surgery, ethmoid sinus, frontal sinus, osteoma.

* Corresponding author: Department of
Otorhinolaryngology, Head and Neck
Surgery, Amiralam Hospital, Sadi Ave.,
Tehran, Iran.
Tel: +98- 21- 66703037
E-mail: info@naraghi.ir