

پیوند شریانهای رانی به یکدیگر در انسداد یکطرفه شریان ایلیاک و معرفی چهار بیمار

دکتر ناصر شکیب

است که با انسداد کامل تنه اصلی ایلیاک در یکطرفه، بیمار برای مدتها بدون علائم کلینیکی یا با مختصر سردی انگشتان و لنگش متناوب به زندگی عادی خود ادامه میدهد. علت کمی علائم کلینیکی وجود شاخه‌های جانبی است که قبل از انسداد کامل شریان پیدا شده و خون قسمت بعد از انسداد را فراهم میکنند. در این موارد مادامیکه بیمار قادر به انجام کارهای روزانه خود میباشد، بایستی انسداد عروقی را نادیده گرفت. در ابتداء پیوند شریانهای رانی به یکدیگر در مورد بیمارهای انسدادی عروق اورتو ایلیاک یکطرفه صورت گرفت. بیماران افراد مسنی بودند که ریسک عمل جراحی در آنها بالا بود و قادر به تحمل یک عمل بزرگ نبودند.

در ابتدا دو نکته بود که باعث ترس از انجام عمل فرق میشد، یکی پیشرفت پدیده انسدادی در ایلیاک دو نور و در نتیجه بسته شدن گرفت و دیگری امکان انتقال خون پای سالم به پای مبتلا و در نتیجه پیدا شدن علائم ایسکمی در پای سالم (Steal Phenomenon). تجربه نشان داد که اشکال اول به وقوع نمی‌پیوندد. در واقع اینطور بنظر میرسد که بیماری انسدادی پیشرونده بعد از عمل متوقف میشود. در ثانی ایسکمی در پای سالم پیدا نمیشود، زیرا جریان خون ایلیاک سالم بعد از عمل دو برابر میشود، شاید همین عامل باعث وقفه پیشرفت بیماری انسدادی هم میگردد. جریان خون عضو دهنده در بعد از عمل Take Off گرفت بستگی به بسته یا باز بودن گرفت ندارد.

«پیوند شریانهای رانی به یکدیگر در انسداد یکطرفه شریان ایلیاک و معرفی چهار بیمار» بیمارهای عروقی بخصوص تصلب شرائین با افزایش سن بطور عمومی یا موضعی در نژادهای مختلف دیده میشود. تظاهرات بیماری میتواند خیلی خفیف یا کاملا خطرناک و کشنده باشد.

علائم بیماری ناشی از کاهش جریان خون عضو مربوطه میباشد. بیماری بعلت اختلال در متابولیسم مواد لیپید و رسوب آن در زیر لایه داخل شرائین پدید میآید.

این رسوبات بتدریج متراکم گشته و اتروم را ایجاد میکند. رسوبات فوق از طرفی باعث کاهش قطر رگ و از طرف دیگر بعلت خونریزیهای مکرر باعث بوجود آمدن نسج فیروز و مواد کلسیمی در ناحیه اتروماتو شده و قوام الاستیک رگ را مختل میکند.

تغییرات پاتولوژیک فوق ممکن است در تمام شریانها پیدا شود و کاهش جریان خون اعضاء مربوطه را باعث گردد.

مقصود از این مقاله مطالعه و درمان جراحی بیمارانی است که از انسداد یکطرفه شریانهای ایلیاک اصلی و خارجی رنج میبرند. ممکن است سایر شریانهای قسمتهای انتهایی اندام تحتانی باز بوده یا همزمان با انسداد شریان ایلیاک بطور نسبی یا کاملا بسته باشند.

علائم کلینیکی در این بیماران از یک لنگش متناوب تا گانگرن انگشتان با ممکن است وجود داشته باشد. نشان داده شده

اگر جریان خون عضو دهنده بعد از عمل نقصان پیدا کند، یا بعلت پیشرفت بیماری انسدادی در فمورال سطحی همانطرف است، یا ناشی از نقص تکنیک عمل میباشد.

ترمیم داخل شکمی ائورتو فمورال چه بصورت اندارترکتومی یا گرافت، Morbidity و مرگومیر بیشتری نسبت به عمل پیوند شریانه‌های فمورال دارد. باز بودن و کفایت پیوند ائورتو فمورال حدود ۷۱٪ - ۹۰٪ میباشد که چندان بیشتر از پیوند شریانه‌های رانی نیست، علت انسداد زودرس پیوند در هر دو عمل یکی است و آن عدم اندارترکتومی فمورال عمقی در صورت انسداد در فمورال سطحی است. و انسداد دیررس در هر دو ناشی از پیشرفت بیماری انسدادی عروقی است، مخصوصاً در کسانیکه به‌سیگار کشیدن ادامه میدهند.

اندیکاسیون دقیق و روش جراحی مخصوص جهت انتخاب بیمار برای عمل پیوند شریانه‌های فمورال لازمست. کسانیکه کلودیکاسیون ناراحت کننده دارند یا در معرض از دست دادن عضو خود میباشند کاندیدای خوبی جهت عمل جراحی میباشند.

از آنجائیکه عمل تقریباً بدون صدمه (اتروماتیک) و با حداقل Morbidity میباشد ریسک جراحی چندان قابل توجه نیست. در بیماران با ریسک زیاد عمل تحت بی‌حسی موضعی و یا نخاعی قابل انجام میباشد. استفاده از ایسن روش حتی در بیماران با ریسک کم نیز ارجح است. البته بایستی توجه داشت که با توجه به علائم کلینیکی عکس برداری از عروق خون دهنده و اندازه‌گیری فشار در همان طرف، انسداد قابل توجهی در رگ خون دهنده وجود نداشته باشد.

در حالیکه شریانها در طول عمل کلامپ شده‌اند، استفاده از هپارین بطور عمومی مانع از تشکیل ترومبوس در شاخه‌های انتهایی میشود. در صورتیکه شک ناکافی بودن Run Off در شریانه‌های فمورال سطحی و عمقی وجود داشته باشد باید شرايين فوق اندارترکتومی بشوند.

پیوند Right Angled گرافت، باعث سوئلی در محل میشود که اثری در طولانی بودن عمر گرافت ندارد. ارتریوگرام و سایر مطالعات بعد از عمل در بیمارانی که علی‌رغم کفایت گرافت، علائم بیماریشان از بین نمیرود میتواند کمک به پیدا کردن نقض تکنیک عمل یا سایر علل کند، در این موارد سهولت میتوان آنها را ترمیم کرد و مانع بسته شدن گرافت گردید.

تکنیک عمل:

عمل جراحی را میتوان با بیحسی موضعی یا نخاعی و

بالاخره با بیهوشی عمومی انجام داد. شکاف S مانند روی کتاله‌ران در دو طرف داده شده و هر یک از شریانه‌های فمورال اصلی و عمقی و سطحی را جداگانه ایزوله کرده و با بکار بردن بند ناف تحت کنترل میگیریم. ارتریوتومی بر روی شریان فمورال اصلی در طرف خون دهنده بالاتر از دو شاخه شدن آن داده میشود. در حالیکه کلامپهای شریانی شاخه‌های اصلی را مسدود نموده‌اند.

گرافت شریانی (جنسهای مختلف) بقطر ۱۰ میلی‌متر را انتخاب نموده و انتهای آنرا برای اناستوموز آماده مینمائیم.

با مرسیلین ۵ صفر بصورت کونتینو (Over & Over) اناستوموز End To Side انجام میدهیم. در مرحله دوم گرافت شریانی را از زیر یک تونل زیر پوستی بالای فاشیای رکتوس بطرف مقابل هدایت میکنیم. در حالیکه کلامپ شریانی در محل اتصال بر روی گرافت قرار دارد جریان خون فمورال دهنده را برقرار میکنیم.

خونریزی از محل اناستوموز را میتوان با قرار دادن گازهای خشک بزودی متوقف کرد. در صورتیکه منفذی که خون میدهد نسبتاً بزرگ باشد میتوان آنرا با پرولین یا مرسیلین ۵ صفر ترمیم کرد. در طرف شریان مسدود شده نیز پس از گذاردن کلامپهای شریانی، ارتریوتومی طولی بر روی تنه اصلی شریان رانی انجام داده و سپس انتهای گرافت را با طول مساعدی آماده نموده و بطریق End To Side اناستوموز انجام میگردد. در بسیاری از بیماران ممکن است که احتیاج به اندارترکتومی در دهانه شریان فمورال عمقی باشد، زیرا ممکن است که احتیاج به اندارترکتومی در دهانه شریان فمورال عمقی باشد که Run Off داشته باشد. قبل از انجام اناستوموز دوم لازم است مطمئن شد که حداقل برگشت خون کافی از شریان فمورال عمقی وجود دارد. در غیر اینصورت انسداد گرافت پس از اتمام عمل جراحی حتمی است. پس از خاتمه اناستوموز، کلامپهای شریانی در طرف دوم آزاد شده تا جریان خون بطور معکوس گرافت شریانی را پر کنند. سپس کلامپ شریانی قسمت خون دهنده را آزاد مینمائیم.

قبل از شروع به بستن عروق، بیمار را میتوان بطور عمومی هپارینیزه کرد.

چنانچه گرافت شریانی از نوع Knitted Dacron باشد، لازم است قبل از دادن هپارین، با مقداری خون که از فمورال بیمار گرفته میشود آنرا مرطوب نمود تا عمل انعقادی در دیواره گرافت شریانی صورت گرفته و مانع از خونریزی شدید پس از اناستوموز گردد.

در خاتمه شکافهای پوستی ترمیم میگردد.

نکته مهم اینکه هرگز نباید در محل عمل درن بکار برد، زیرا درن خود عامل مهمی برای ایجاد عفونت و از دست دادن گرفت میباشند.

در دانشگاه پهلوی شیراز و مرکز پزشکی دارپوش کبیر در تهران چهار مورد از جراحی فوق با نتیجه بسیار خوب انجام شده است، هر کدام با عکسبرداریهای شریانی قبل و بعد از عمل معرفی میگردد. د

بیمار شماره (۱):

آقای ۱ - بذرفشان، ۵۵ ساله، معتاد به سیگار بمدت ۳۰ سال.

بعلت گانگرن انگشت شست پای چپ و لنگش متناوب در تاریخ ۵۱/۱/۱۰ در بیمارستان بستری گردید.

در امتحان فیزیکی گانگرن انگشت شست پای چپ را نشان میداد و نبض فمورال طرف چپ بکلی لمس نمیکردید. در آنژیوگرافی، انسداد شریان ایلیاک از محل جدا شدن اتورت تا تنه فمورال را نشان میداد (عکس شماره ۱). گرفت شریانی فمور و فمورال تحت بیحسی نخاعی انجام گردید. عکسبرداری بعد از عمل بر شدن گرفت شریانی همراه با شریانهای فمورال، فمورال سطحی و عمقی بخوبی نشان داد (عکس شماره ۲) همزمان با انجام عمل فوق امپوتاسیون انگشت شست انجام شد که محل زخم بخوبی بهبودی حاصل نمود و بیمار بدون لنگش متناوب از بیمارستان مرخص گردید.

بیمار شماره (۲):

آقای م - مرادخواه، پنجاه ساله با تاریخچه اعتیاد به سیگار بمدت ۳۰ سال:

بعلت درد و لنگش متناوب پای راست در بهمن ماه ۵۱ بستری گردید. در امتحان فیزیکی نبض فمورال طرف راست لمس نشد. در طرف چپ بیمار از یک جریان خون کاملاً خوب برخوردار بود.

در عکسبرداری عروقی، تنه ایلیاک از اتورت تا محل دوشاخه شدن آن کاملاً مسدود بود. عمل با متد ذکر شده انجام شد و عکسبرداری مجدد بعد از عمل، بازبودن شریان فمورال سطحی و عمقی را بخوبی نشان داد، که از طریق گرفت پر شده بود (عکس شماره ۳) در این عکسبرداری انسداد تنه ایلیاک طرف راست بخوبی نمایان است.

بیمار شماره (۳):

آقای ح - رضائی، ۶۰ ساله بعلت کلودیواسیون متناوب پای چپ در تاریخ اسفندماه ۵۱ بستری میگردد. بیمار سابقه کشیدن سیگار زیاد بمدت ۴۰ سال داشت، در امتحان فیزیکی نبض فمورال طرف راست لمس نشد، ضمناً بیمار در نوک انگشت شست همان پا زخمی دردناک داشت که برای مدت ۶ ماه به درمان طبی جواب نداده بود. در آزمایشات پاراکلینیکی بیمار دچار یک انفارکتوس قدیمی بود و امفیژم پیشرفته ریوی را نشان میداد. در عکسبرداریهای عروقی، انسداد کامل تنه شریان ایلیاک از محل اتورت در طرف راست مشاهده شد. با در نظر گرفتن بیماری ریوی و قلبی بیمار، عمل گرفت شریانی فمور و فمورال تحت بیحسی نخاعی انجام شد. نبض پوبلیته و پشت پائی بیمار پس از عمل جراحی لمس شد. زخم نوک انگشت شست بسرعت روبه بهبودی گذاشت. عکسبرداری عروقی بعد از عمل باز بودن گرفت را همزمان با پر شدن تنه شریان فمورال راست نشان داد. (عکس شماره ۴).

بیمار شماره (۴):

آقای ع - درخش ۳۶ ساله که سه ماه قبل از بستری شدن در این بیمارستان تحت عمل جراحی قلب باز قرار گرفته و درجه میترال وی تعویض گردیده بود. بیمار بعلت لنگش متناوب و زخم نوک انگشت پای راست در بیمارستان بستری گردید. در امتحان فیزیکی، اسکار عمل جراحی قلب بر روی استرنوم مشاهده میگردد. در امتحان عروقی نبض فمورال طرف راست نداشته و زخمی در روی نوک انگشت شست همان طرف مشاهده میگردد.

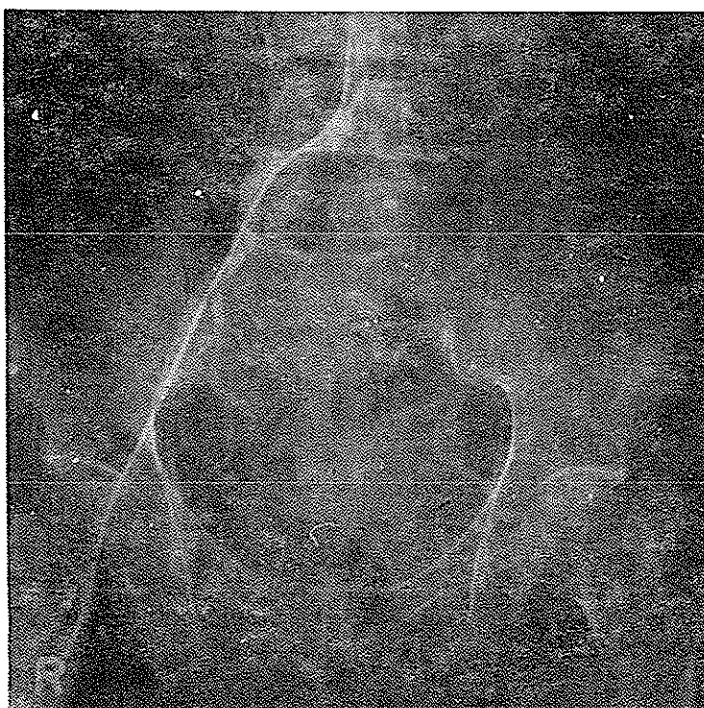در عکسبرداری عروقی، انسداد کامل تنه ایلیاک از محل دوشاخه شدن اتورت تا تنه فمورال مشاهده میگردد. ضمناً انسداد مجددی در انتهای شریان فمورال در همان طرف دیده میشد (عکس شماره ۵ و ۶).

بیمار از یک بیماری منتشر تصلب شرائین برخوردار بود که در عکسبرداری عروقی کاملاً مشخص بود. با در نظر گرفتن سوابق بیمار و عمل جراحی قلب باز، بنظر میرسید که بیمار کاندیدای خوبی برای عمل Bypass باشد. بیمار مورد عمل جراحی قرار گرفت.

عکسبرداری بعد از عمل، گرفت شریانی همراه با پر شدن شریان فمورال، فمورال سطحی و عمقی را نشان داد. (عکس

فemorال سطحی و عمقی، زخم نوک انگشت شست بخوبی بهبودی حاصل نمود و بیمار بدون لنگش متناوب از بیمارستان مرخص گردید.

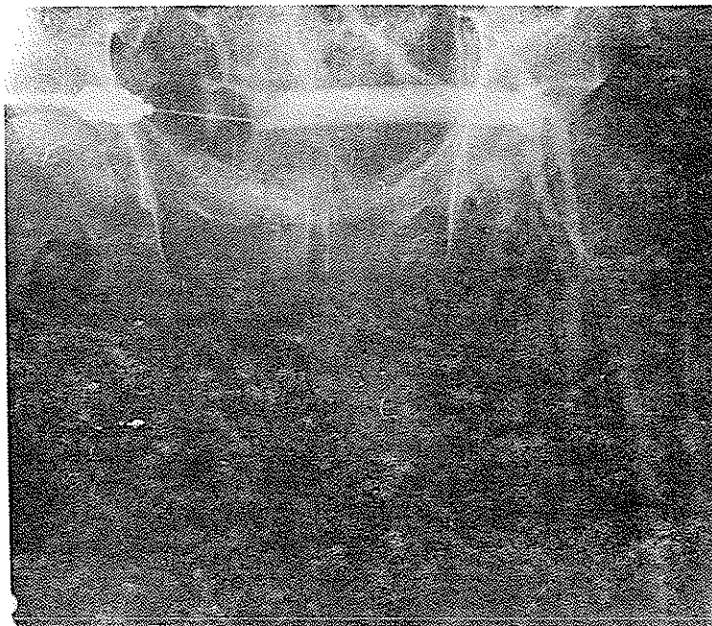
شماره ۷). با وجود اینکه نبضهای انتهایی در این بیمار بعد از عمل لمس نگردید، لیکن بعلت افزایش جریان خون در شریانهای



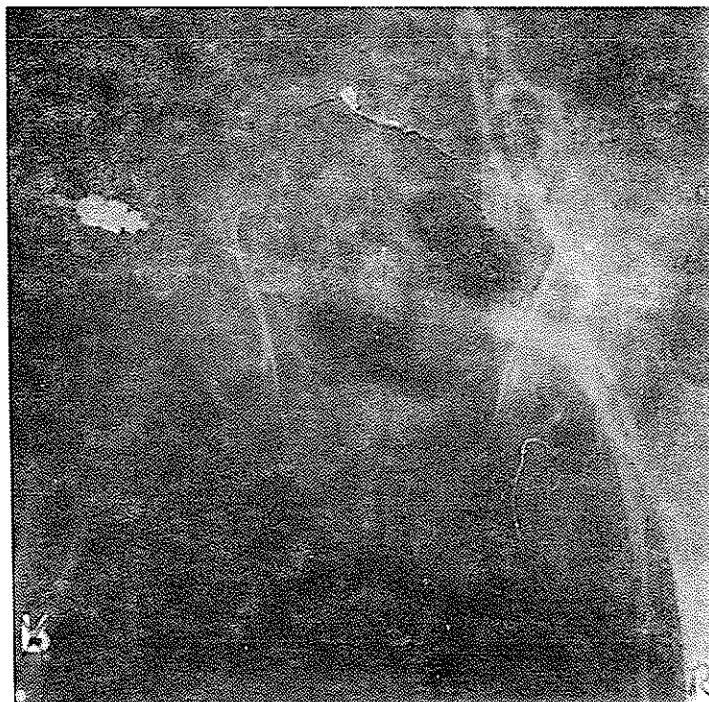
(عکس شماره ۱)

انمداد کامل شریان ایلیاک چپ از محل جدا شدن از آئورت تا تنه femoral رانسان

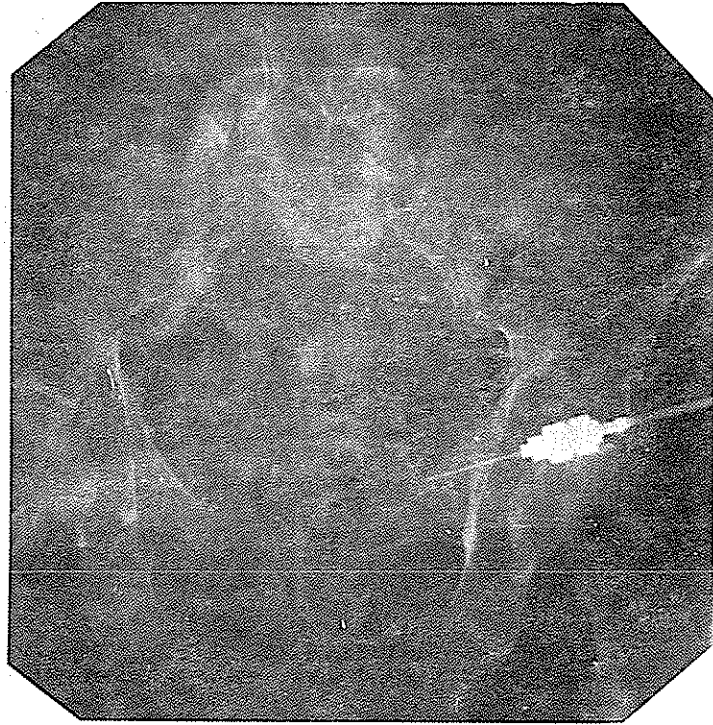
میدهند . د



(عکس شماره ۲)
عکسبرداری بعد از عمل پرشدن گرافت شریان همراه با شریانهای فووال سطحی
و صقی را بخوبی نشان میدهد . د



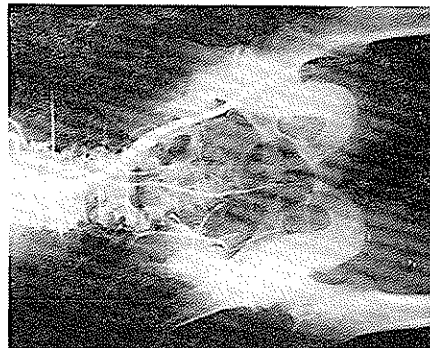
(عکس شماره ۳)
عکسبرداری بعد از عمل پرشدن شریانهای فووال سطحی و صقی را از طریق
گرافت نشان میدهد . د



(عکس شماره ۴)

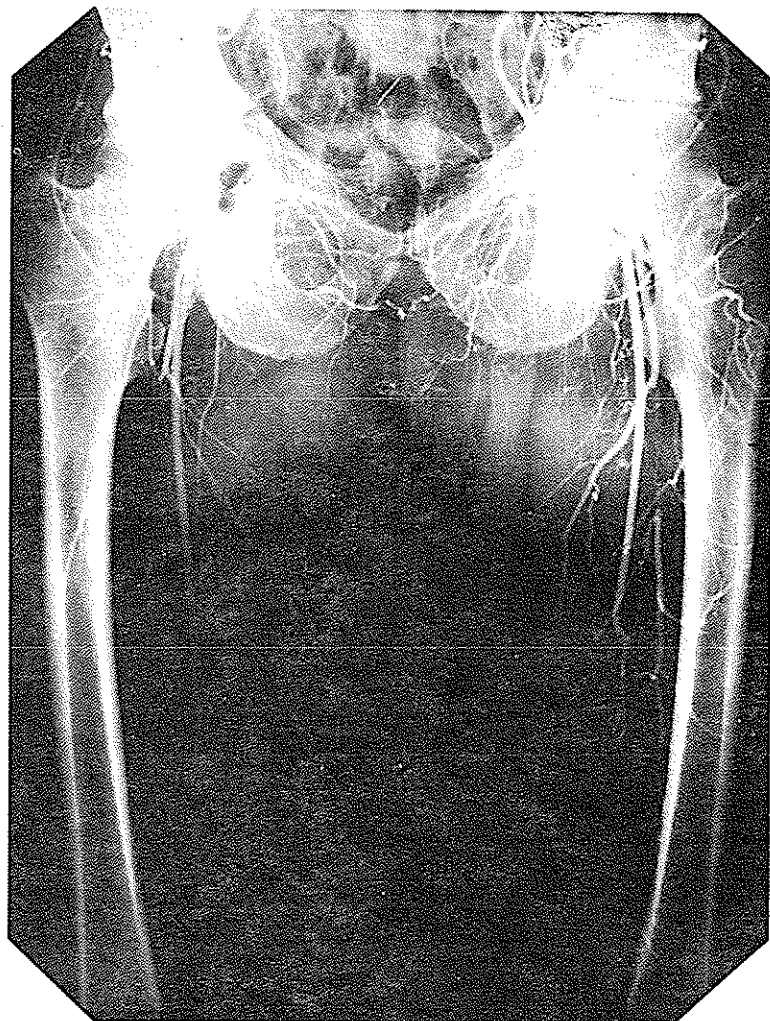
هکسپرداری عروقی بعد از وصل باز بودن گرافت را همزمان با پر شدن تنه

راست را نشان میدهد . د



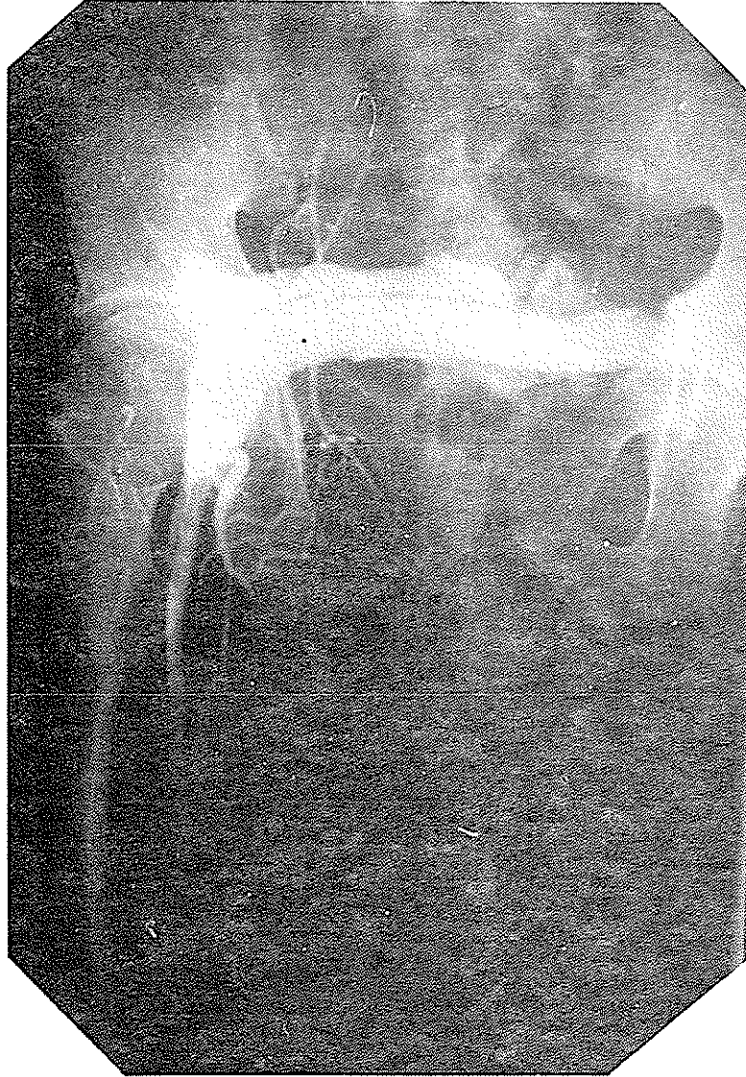
(عکس شماره ۵)

انسداد کامل تنه ایلیاک راست را نشان میدهد . د



(عکس شماره ۶)

شریانهای بزرگ از اندام را نشان میدهد . د



(عکس شماره ۷)

کرافت شریانی را همزمان با پرتیدن شریان فوراال راست نشان میدهند . د

نتیجه و بحث:

بیماریهای انسدادی عروقی شیوع زیادی در سنین بالا دارند، همراه آن ناراحتیهای قلبی و ریوی و کلیوی وجود دارد. بدین ترتیب بیماران قادر به تحمل بیهوشی طولانی و عمیق نمیباشند. لذا لازمست که حتی المقدور مدت عمل کوتاه بوده و از بیحسی موضعی استفاده گردد. تکنیک پیوند شریانهای فمورال به یکدیگر خواص فوق را دارا میباشد زیرا که میتوان آنرا با بیحسی موضعی یا نخاعی انجام داد، در ثانی بر خلاف پیوند اورتو فمورال که عمل نسبتاً بزرگی میباشد پیوند شریانهای فمورال به یکدیگر عمل کوچکی است. ترس از دزدیده شدن خون پای سالم و انتقال آن به پای

مبتلا دیگر وجود ندارد و همانطور که گفته شد افزایش جریان خون در بالای محل پیوند در طرف سالم، خون پای مبتلا را تهیه میکند و همین افزایش جریان خون ممانع از پیشرفت پدید آمده انسدادی نیز میگردد.

با وجود مسائل فوق باید توجه داشت بیمارانی کاندیدای عمل میباشند که در معرض از دست دادن عضو خود باشند چون خیلی از بیماران که از نظر آنژیو گرافی مبتلا به انسداد شریان ایلیاک هستند بدلیل جریان خون کافی از شرايين جانبی احتیاج به عمل ندارند.

بنظر میرسد که بعلت افزایش متوسط سن در ایران بیماریهای انسدادی عروقی در حال زیاد شدن باشند. د

References

1. Parsonnet V, Alpert J, Brief DK: Femoro-Femoral and axillofemoral grafts: Compromise or preference. *Surgery* 67: 26 – 32, 1970.
2. Vetto R.M: The treatment of unilateral iliac artery obstruction with a transabdominal, subcutaneous, femoro – femoral graft. *Surgery* 52: 342-345, 1962.
3. Darling RC, Linton RR: Durability of femoro-popliteal reconstruction: Endarterectomy versus vein bypass grafts. *Ann Thorac Surg* 123: 473-480, 1972.
4. Alpert J, Brief DK, Parsonnet V; Vascular restoration for Aorto-iliac occlusion: An alternative approach to the poor risk patient. *J. Newark Beth Israel Hosp* 18: 257-270, 1967.
5. Foley WJ, Dow RW, Try WJ: Crossover femoro – femoral bypass grafts. *Arch Surg* 99: 83-87, 1069.
6. Vetto RM: The femoro – femoral shunt: An appraisal. *Am J surg* 112: 162-165, 1966.
7. Mannick GA: Are there practical alternatives to aorto-iliac reconstruction? *Am G Surg* 122-344-346, 1971.
8. Ehrenfeld WK, Harris JD, Wylie EJ: vascular "steal" phenomenon: An experi-Mental study. *Am J Surg* 116: 192-192, 1968.
9. Pilcher DP, Barker WF, Cannon JA: An Aortoiliac endarterectomy case study followed ten years or more. *Surgery* 67: 5-17, 1970.
10. Gaspar MR, Morris HJ: Aortoiliac thrombo-endarterectomy technique and results. *Am J Surg* 111: 457-462, 1966.
11. Minkin SL, et AL: Aortoiliac reconstruction for atherosclerotic occlusive disease. *Surg Gynecol Obstet* 1056-1060-1968.
12. Healey SJ, et al: Reconstructive operations for aortoiliac obliterative disease. *N Engl J Med* 271: 1386-1391, 1964.
13. Mozersky DJ, Summer DJ, Strandness ED: Long-term results of reconstructive aorto-iliac surgery. *Am J Surg* 123: 503- 510- 1972.
14. Darling RC, Linton RR: Aorto-iliofemoral endarterectomy for obliterative atherosclerosis. *Surgery* 55: 184-194, 1964.
15. Ehrenfeid WK, Levin SM, wylie EJ: Venous crossover bypass grafts for arte-rial insufficiency. *Ann surg* 167: 287-291, 1968.
16. Jepson RP, Harris JD, Miller J: Femoro-femoral crossover grafts. *Aust NZ J Surg* 39: 345-348, 1970.