

بررسی گرانولوم ائوزینوفیلیک استخوانهای جمجمه

و گزارش یک مورد آن در استخوان اوکی تال

دکتر عبدالله خیریه

و نظاهرات آن بصورت اریتماتوزیس در صورت است. اسم گذاری قبلی این بیماری که بنام گرانولوم ائوزینوفیل بوده است امروزه مورد قبول همگان نمی باشد و اما گرانولوم ائوزینوفیلیک نکروزانت یک واسگولی تیدالریژیک نکروزانت است که بصورت یک لنفوم بدخیم و یالوسمی دیسمینه تظاهر می نماید و خیلی نادر است بطوریکه تا سال ۱۹۶۵ بیش از دو مورد از آن گزارش نگردیده است.

تاریخچه بیماری در سال ۱۹۴۰ Jaffe و Lichenstein ضایعه را در استخوان ران یک بیماری مشاهده کرده و بنام گرانولوم ائوزینوفیل منفرد ران گزارش کردند. (۱۴ و ۱۸) در سال ۱۹۴۱ Farber گرانولوم ائوزینوفیل و بیماری هندشولر کریستیان ولیرتریو را از نظر پاتولوژی تقسیم بندی کرد که بعداً توسط Jaffe و Lichenstein در سال ۱۹۴۵ این بیماریها در دسته هیستولیوتوزیس X گروه بندی شد. Fabber عقیده داشت که گرانولوم ائوزینوفیل فرم موضعی ولیرتریو و هندشولر کریستیان دو شکل حاد و مزمن بیماری هیستولیوتوزیس X است (۸) در سال ۱۹۵۰ Coban در تحقیقات بی خود ضایعه

مقدمه - گرانولوم ائوزینوفیل یک ضایعه لی تیک و دیستیروکتیو خوش خیم و غیر نئوپلازیک منفرد و چندگانه ای است که استخوانی است که احتمالاً از سیستم رتیکولو آندوتلیال بر می خیزد (۱۱/۱۲/۱۶) عبارت دیگر ضایعه پرولیفراتیو هیستوسیتو سیتز غیر نئوپلازیک است.

تا کنون این ضایعه جزء بیماریهای هیستوسیتوزیس X محسوب می شد ولی مطالعات اخیر آنرا از ردیف بیماریهای هیستوسیتوزی X جدا کرده و نورولوژی جداگانه ای برای این بیماری قائل شده اند (۲۱/۱۱).

در این گزارش شیوع گرانولوم ائوزینوفیل استخوانها بخصوص استخوانهای جمجمه و صورت را طبق بررسی مطبوعات پزشکی و آمارهای مراکز مختلف دانشکده پزشکی تهران (پهلوی و رازی) که توسط مؤلف تهیه گردیده است مورد بحث قرار میگیرد. ضایعات دیگری از قبیل گرانولوم فاسیال با ائوزینوفیل یا گرانولوم دیوتینوم (Diuinum) و گرانولوماتوزیس ائوزینوفیلیک نکروزانت در مطبوعات بچشم میخورد که هر کدام از لحاظ کلینیکی و هیستوپاتولوژیکی با گرانولوم ائوزینوفیل فرق دارند. (۱۵ و ۱۶) گرانولوم فاسیال مخصوص پوست بوده

گروه آسیب شناسی دانشکده پزشکی رازی دانشگاه تهران

عمل در زیر پوست برجستگی بشکل سیت بقطر تقریبی ۱/۵ سانتیمتر که تا حدود دور مریشروی کرده بود وجود داشته است. ماحصل کورتاز و محتویات کیست برای آزمایش آسیب شناسی ارسال میگردد.

ماکروسکوپی:

بافت شامل قطعات کوچک و بزرگ کلا" به اندازه ۱×۱×۲ سانتیمتر با قوام نرم برنگ قهوه‌ای بوده است.

میکروسکوپی:

منظره کلی بافت نمودار یک واکنش آماسی همراه با پرولیفراسیون سلولهای رتیکیولاندو تلیال است که شامل تعداد فراوان سلولهای ائوزینوفیل و تعداد کم سلولهای تک هسته‌ای از نوع لنفوسیت و لوکوسیت‌های نوتروفیل و تعدادی سلولهای روشن درشت هیستوسیت است در وسط بافت یک کانون متراکم از سلولهای ائوزینوفیل دیده میشود که بانکروز بعضی از سلولها همراه است (شکل ۲). در بین سلولهای فوق تعداد سلولهای ژانت چند هسته‌ای دیده میشود (شکل ۳). منظره نکروز نیز مشاهده میگردد (شکل ۴). علائم بالینی و تشخیص بیماری:

قبل از اینکه به بررسی علائم کلینیکی گرانولوم ائوزینوفیل استخوانها بپردازیم لازم میدانند نکاتی چند در باب ضایعات هیستوسیتوزیس^X که بعقیده بعضی از مؤلفین که با ضایعه فوق وابستگی دارد اشاره شود.

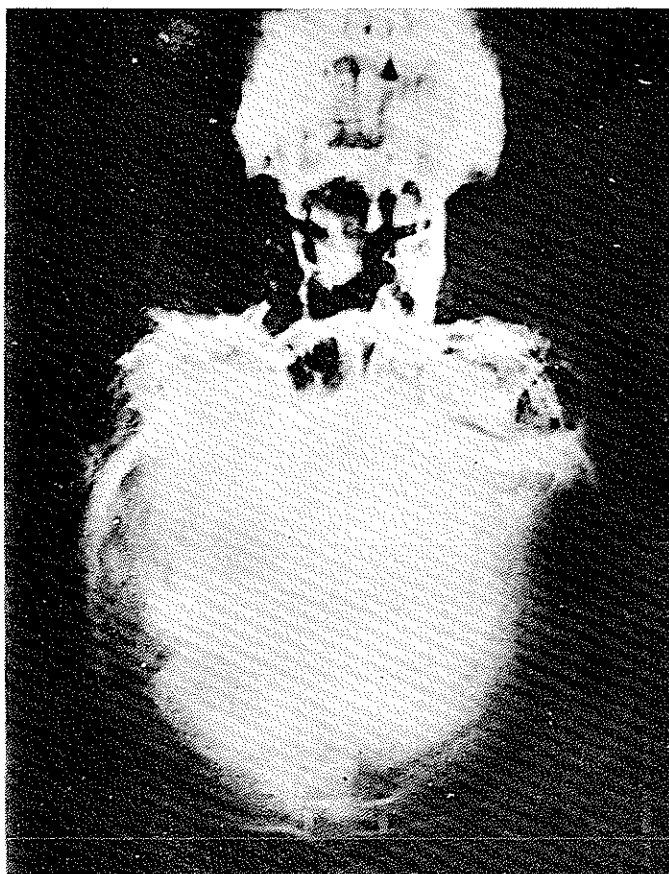
بطور کلی گرانولوم ائوزینوفیل یا علائم کلینیکی و جایگزینی و منظره هیستوپاتولوژی از بیماریهای مشابه خود هندی شولر کریستیان و لیترسیو جدا میباشد.

Otani و Lichenstein بحث‌های بسیار جالبی درباره این بیماری کرده‌اند و با ارتباط این ضایعه مخالف هستند این متخصصین تأکید کرده‌اند که این سه بیماری سه عنوانهای مختلف هستند که بخصوص از نقطه نظر کلینیکی باهم فرق دارند (۱۸). Spady و Gavran در مطالعه ۲۸ مورد گرانولوم ائوزینوفیلیک هیچگونه حد بینابینی در این سه بیماری پیدا نکردند دریک مطالعه اخیر در ۲۸ مورد گرانولوم ائوزینوفیلیک و بیماری هندی شولر کریستیان و بیماری لیترسیو که توسط لیرمن و همکارانش انجام گرفته است نتایجهای اخیر

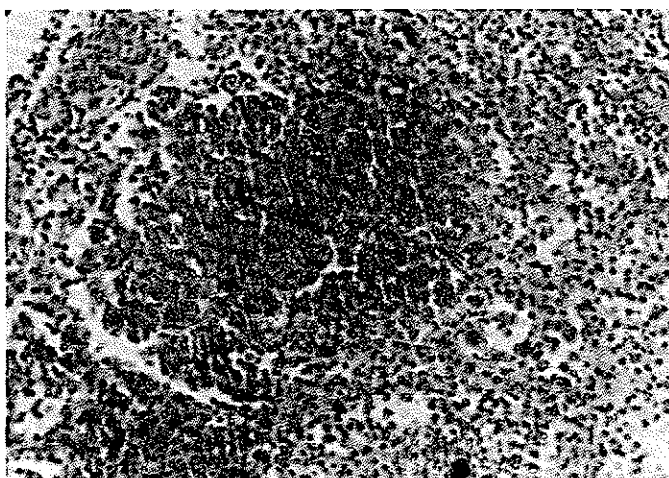
دیگری را در صورت مشاهده کرد که شامل یک آماس گرانولوماتو با انفیلتراسیون سلولهای ائوزینوفیل بوده است و آن را گرانولوم فاسیال نامید این ضایعه در سال ۱۹۷۳ توسط دکتر Gedf Woerdeman, Prakkey (گرانولوم ائوزینوفیل دیوتینوم فاسیال نامیده شد (۱۳). در سال ۱۹۶۵ Luponitch مقاله‌ای منتشر کرده که در آن گرانولوم ائوزینوفیلیک نکروزانت را بررسی کرده است و میگوید گرچه این ضایعه مشابه ضایعه گرانولوم ائوزینوفیل معمولی میباشد ولی وجود و اسکولی تید نکروزانت و منظره میکروسکوپی آن که بصورت یک تومور بدخیم (بخصوص لنفوم و لوسمی دیسمنیه) میباشد این ضایعه را از گرانولوم ائوزینوفیل متمایز میسازد با توجه بخصوصیات فوق او عقیده دارد که گرانولوم ائوزینوفیلیک نکروزانت را میتوان همچنین یک رتیکیولوزیس بدخیم نامیده (۱۵).

معرفی بیمار:

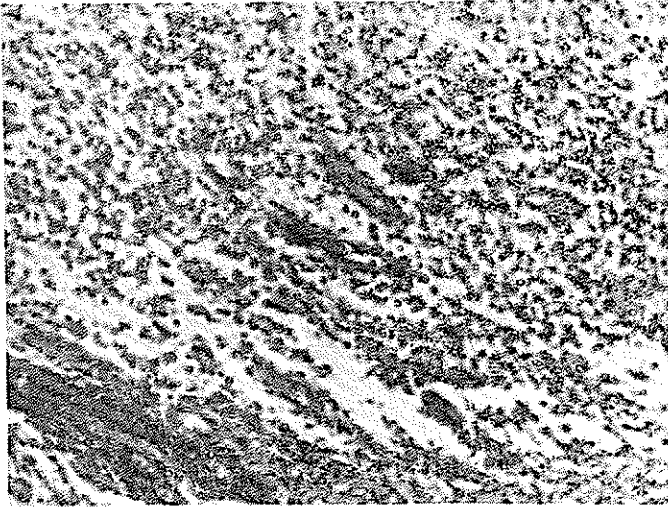
بیمار مرد ۲۵ ساله‌ای است که دوبار بفاصله ۶ ماه در مرکز پزشکی رازی بیمارستان امیراعلم بستری شده است. بار اول در تاریخ ۵۱/۹/۸ بعلت درد اندامها و ناراحتی قلبی مراجعه میکند و در معاینه درد و تورم مفاصل پای راست داشته و صداهاى قلب تغییر یافته بود که حاکی از یک نارسایی قلب بوده است. علائم آزمایشگاهی و تست آنتی استریتولیزین ۱۲۵ واحد و آزمایشات دیگر برای رماتیسم مثبت نشان میداده است بطور کلی بیمار از نارسایی قلب شکایت داشت و بهمین علت در بیمارستان تحت مداوا قرار گرفته بود در معاینه دستگاههای دیگر و در نقاط دیگر بدن ناراحتی دیگری مشاهده نشده بود. بیمار پس از درمان با بهبودی نسبی مرخص میگردد. بار دوم در تاریخ ۵۲/۴/۲ این بار بعلت درد پس سری مراجعه میکند. در سابقه خود این ناراحتی را یکماه قبل ذکر کرده است چنانکه قبلا" ذکر شد سابقه بیماری رماتیسم حاد مفصلی را نیز داشته است در معاینه بغیر از درد ناحیه اکبی تال ناراحتی دیگری در بیمار پیدا نشده است و در آزمایشات پاراکلینیکی بغیر از ۴٪ ائوزینوفیلی تغییرات قابل ذکری وجود نداشته است. در رادیوگرافی تصویرگرد روشن با حدود معینی به اقطار تقریبی ۱/۵ × ۲/۵ سانتیمتر در ناحیه اکبی تال چپ مشهود بوده است. بیمار با تشخیص کیست در مؤئید ناحیه اکبی تال جمجمه بستری و تحت عمل جراحی قرار میگردد. موقع



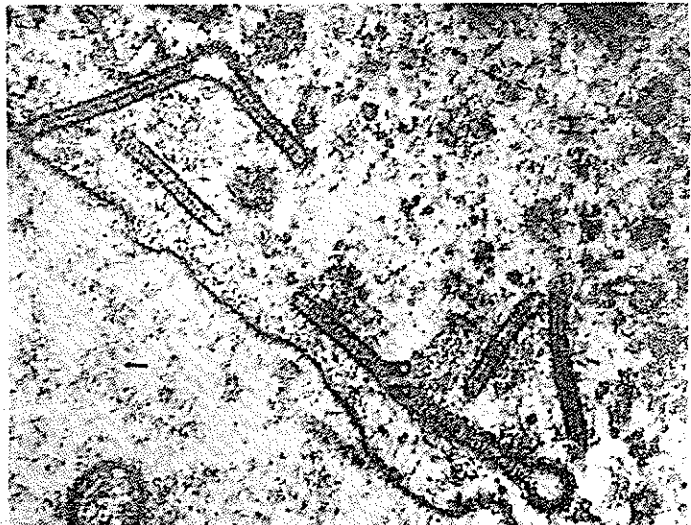
شکل ۱ - در رادیوگرافی یک تصویر گرد روشن باقطار $1/5 \times 1/5$ سانتیمتر در سمت چپ ناحیه اکی تال دیده میشود.



شکل ۲ - با شماره متوسط در وسط بافت تراکم سلولهای آئوزینوفیل همراه با تعدادی از سلولهای نکروزه دیده میشود در اطراف این کانون سلولهای تک هسته‌ای بخصوص هیستوسیت‌های روشن دیده میشود.



شکل ۳- با شماره متوسط علاوه بر سلولهای هیستيو-
سیت روشن تعدادی سلولهای ژانت چند هسته‌ای دیده میشود.



شکل ۴- با شماره متوسط در قسمت فوقانی سمت چپ
نکروز و در نقاط دیگر سلولهای ائوزینوفیل به تعداد فراوان
دیده میشود.

را در بازه ارتباط این سه بیماری رد کرده‌اند. با ذکر نقاط ذیل خوبی میتوان بحقیقت امر درباره ماهیت ضایعه پی برد: بیماری لیترسیو ضایعه‌ای از هیستوسیتوزها است که بصورت یک هیستوسیتوزیس دیسپینه‌حاد و تحت حادی است که در کودکان صغیر پیدا میشود علاوه بر نسوج نرم احشاء را نیز گرفتار میسازد و اما بیماری هندشولر کریستیان یک هیستوسیتوزیس مزمن بوده با تریاد Kay's Trind (اگر فالتاموس و دیابت بی‌مزه و ضایعه سیستم اسکلتال) همراه است در کودکان بزرگ و جوانان دیده میشود (۲۱ و ۱۸/۹/۱) در هر دو نوع بیماری گرفتاری منتشر بافت نرم و پوست و احشاء وجود دارد با هپاتواسپلنومگالی و لنفوآدنوپاتی و آئمی و تظاهرات خونریزی در پوست یافته‌های اختصاصی در این دو بیماری است. ولی گرانولوم آئوزینوفیل بیشتر در استخوانها پیدا میشود و ذر موارد کم نسوج نرم را نیز گرفتار میسازد ولی پیدایش آن در پوست برخلاف دومورد اول بسیار نادر است. اصولاً اگر ضایعه استخوانی چند کانونی منتشر و تخریبی بوده و نسوج دیگر بدن بخصوص پوست را گرفتار سازد و پیشرفت آهسته داشته باشد نوع هیستوسیتوزیس را هندشولر کریستیان گویند. اگر ضایعه علاوه بر نسوج نرم احشاء را نیز گرفتار ساخته و رشد سریع و سرحد داشته باشد هیستوسیتوزیس را لیترسیو گویند. اگر ضایعه یک کانونی و چندکانونی بوده و فقط استخوانها را در موارد خیلی کم نسوج نرم را مبتلا میسازد بیماری از نوع گرانولوم آئوزینوفیل است (۱/۱۷).

گرانولوم آئوزینوفیل یک ضایعه خوش‌خیم است معمولاً در دو تورم از علائم موضعی و تغییرات لی‌تیک و دیسترو - کسیون استخوانی از علائم رادیوگرافی این بیماری است. در گرانولوم آئوزینوفیل چون ضایعه از مغز استخوان شروع میشود تغییرات رادیوگرافی آن از علائم بارز بیماری بشمار میرود. ضایعه ممکن است منفرد باشد و ممکن است چند کانونی باشد. بیشتر در استخوانها دیده میشود، گرفتاری استخوانهای جمجمه در درجه اول قرار داشته که شایع‌ترین محل آن بترتیب استخوان پاریتال و فرونتال و نامپورال و اکسی‌تال است ماندیبول کمتر از اکسی‌تال گرفتار میشود و گرفتاری استخوانهای طویل و پهن و دنده‌ها در درجه بعدی قرار دارند. در استخوانهای طویل معمولاً از ناحیه متافیزودیا فیز پیدا میشود ندرتاً گرانولوم آئوزینوفیل که اپی فیز استخوانها را گرفتار ساخته

باشد دیده شده است (۱۸).

اگر ضایعه در حفره دهان پیدا شود علاوه بر درد و تورم مخاطالته همراه با دیستروکسیون دندانها خواهد بود (۲۱) و ۱۰ شیوع کانون منفرد گرانولوم آئوزینوفیلیک دوبرابر چند کانونی است ولی Conoi در گزارش خود شیوع چند کانونی ضایعه را ۲۰٪ گزارش میکند (۱۴).

شکستگی خود بخود (پاتولوژیک) استخوان در این بیماری نادر نیست (۱۴).

طبق گزارش Thooll گرفتاری استخوانهای جمجمه شامل ۴۰ - ۲۰ درصد است که ۱۰ - ۵ درصد آن مربوط به استخوان نامپورال است (۲۱) Benua گرفتاری استخوانهای جمجمه را در مطالعه خود ۳۰ درصد بیان میکند (۱۷ و ۲) و شایع‌ترین سن ابتلا به بیماری زیر ۱۵ سالگی است شیوع آن در سنین کودکی و در جوانان کمتر از ۲۰ سال است. (۲۱).

بالاترین سن بیماران را ۷۵٪ کمتر از ۲۰ سال پائین‌ترین سن بیماران را ۳۴ درصد ۴ ساله Ochner می‌نویسد (۱۶). نکته‌جالب از نظر سنی گزارش Texier در سال ۱۹۷۲ وجود گرانولوم آئوزینوفیل در چشم چپ بیمار زن ۵۶ ساله میباشد. (۲۰) نکته دیگری که مورد توجه میباشد این است که گرانولوم آئوزینوفیلیک در بیماران ۲۰ سال بی‌الامحصراً در استخوان پهن دیده میشود که این نظریه در مورد بیمار ما نیز صادق میباشد. ممکن است بیماری با کمی تب همراه باشد (۱۲) ولی گزارش Afip بطور دیگری نشان میدهد که گرانولوم آئوزینوفیل از دوران شیرخوارگی تا ششمین دهه عمر تولید میگردد (۱۸). در سال ۱۹۴۴ Engel Breth Holn و همکاران گرانولوم - آئوزینوفیل را به چهار مرحله تقسیم کرده‌اند:

۱ - مرحله پرولیفراتیو که با هیستوسیت و آئوزینوفیل همراه است.

۲ - مرحله گرانولوماتوز که با افزایش عروق خونی و سلولهای رتیکولروزانت و فاکوسیت‌های لیپوئیدی همراه است.

۳ - مرحله گرانولوماتوز با سلولهای جداگانه فوآم سل (سلولهای روشن) همراه میباشد.

۴ - مرحله بهبودی که با فیروز همراه خواهد بود (۱۷). این تقسیم‌بندی از نقطه نظر هیستوپاتولوژی فوق‌العاده قابل اهمیت است زیرا با مشاهدات منظره میکروسکوپی ضایعه میتوان به چگونگی و علائم بالینی بیمار پی برد. تشخیص

بر مبنای علائم کلینیکی و تغییرات رادیولوژیک و بیوپسی از محل ضایعه است و تشخیص‌نهایی با آزمایش هیستوپاتولوژی ضایعه خواهد بود.

بحث: قبلاً این ضایعه را با سامی مختلف از قبیل گرانولوماتوزیس و اوستئومیلیت گزارش میکردند. در سال ۱۹۴۰ Jaffe و Lichenstein این ضایعه را بنام گرانولوم-اگزوزینوفیل نامیده و آن را در دسته هیستولیوتوزیس‌ها گروه بندی کردند. (۸) ولی مطالعات اخیر نشان میدهد این بیماری هیچگونه ارتباطی با هیستولیوتوزیس‌ها نداشته با علائم کلینیکی و پاراکلینیکی خود از بیماری هندشولر کریستیان و بیماری لیترسیو کاملاً متفاوت است.

در سال ۱۹۴۱ Farber گرانولوم اگزوزینوفیل را با بیماری هندشولر کریستیان و بیماری لیترسیو از نقطه نظر پاتولوژی تقسیم بندی کرد (۸). گرانولوم اگزوزینوفیل در اکثر موارد یک کانونی است. چند کانونی آن $\frac{1}{4}$ موارد منفرد ضایعه را تشکیل میدهد. پاتوژنز بیماری معلوم نگردیده است ولی عموماً ضایعه را در نتیجه اختلالات پرولیفراتیو رتیکولر آندو تلیال و یادر زمینه اختلال پروسوس پرولیفراتیو هیستوسیتر میدانند که از نظر کلینیکی و از نظر موقعیت مکانی و هیستولوژی با هم فرق دارند از مطبوعات پزشکی چنین برمیآید که شایعترین محل جایگزینی آن در استخوانهای جمجمه است که بیش از همه در استخوان فرونتال و پارتیال در موارد خیلی کم در استخوان اکیبی تال است. نسبت گرفتاری استخوانهای طویل و پهن بعد از استخوانهای جمجمه قرار دارند.

Fowles. از سال ۱۹۲۶ الی ۱۹۶۷ شیوع و علائم کلینیکی و آزمایشگاهی ۱۰۷ مورد هیستوسیوتوزیس را مورد مطالعه قرار داده که ۴۰ مورد آن را گرانولوم اگزوزینوفیل دیده است که از ۴۰ مورد گرانولوم اگزوزینوفیل ۱۸ مورد شامل استخوانهای جمجمه بوده یک چهارم آن در لگن و مابقی را در استخوانهای دیگر بدن مشاهده کرده است (۸). Thoohill در سال ۱۹۷۳ سه مورد گرانولوم اگزوزینوفیل در استخوان تامپورال گزارش کرده و در بررسی مطبوعات لارنگولوژیک تا سال ۱۹۷۲ کلاً ۱۳ مورد گرانولوم اگزوزینوفیل استخوان تامپورال را جمع آوری کرده است (۲۱). آمار تهیه شده توسط مؤلف در مرکز پزشکی پهلوی از ۹۰۰۰۰ نمونه آزمایش تا سال ۱۹۷۴ ۱۲ مورد گرانولوم اگزوزینوفیل داشته است که یک مورد آن مربوط به

استخوان اوکیبی تال، ۳ مورد آن مربوط به استخوان تامپورال و فرونتال بوده است. آمار مرکز پزشکی رازی نیز در بیمارستان امیراعلم از ۱۲ هزار نمونه آزمایش تا سال ۱۹۷۴ دو مورد گرانولوم اگزوزینوفیل گزارش شده که یک مورد آن مربوط به استخوان اوکیبی تال مربوط به بیمار معرفی در این مقاله است. بنابراین گزارشات (۵). میتوان چنین نتیجه گرفت که گرانولوم اگزوزینوفیل یک بیماری نسبتاً نادری است و گرفتاری استخوان اوکیبی تال بر مراتب کمتر از استخوانهای دیگر جمجمه و حتی استخوانهای دیگر نقاط بدن است. ضایعه مخصوص کودکان و جوانان است بطور اتفاقی در سنین بالا ۵۵ - ۵۶ ساله پیدا میشود. بیمارانیکه در سنین بالا مبتلا می شوند ضایعه اغلب در نسوج نرم میباشد. مرحله انتقالی بیماری را در موارد کم بطرف لیترسیویا نوع دیگر هیستوسیوتوزیس X ذکر کرده اند (۸ و ۴).

رادیوگرافی ضایعه ناحدودی مشابه تغییرات رادیولوژیک هیستوسیوتوزیس‌ها است (۸). چون ضایعه از ناحیه مدولر استخوان سرچشمه میگیرد و بتدریج بطرف کورتیکس استخوان پیشروی میکند لذا در درجه اول تغییرات اوستی اولی تیکو ضایعات دیستروکتیو استخوانی مشاهده میگردد سپس علائم اختصاصی رادیولوژیک در استخوان بوجود میآید که قابل ذکر میباشد:

تصویر اختصاصی رادیولوژیک بیماری رقت استخوانی عدم اسکروز کنار ضایعه و عدم راکسیون پری اوستال و کنگره دار بودن محیط کانون ضایعه لی تیک است.

این تغییرات بنام Coin-ON-Edge مشهور است که در سال ۱۹۵۴ توسط Comper و Johnson ارائه شده است و این تغییرات را در مهره‌ها مشاهده کرده اند. Vertebra Plana نام دیگر تغییرات رادیولوژیک این بیماری است. گاهی تغییرات رادیولوژیک ضایعه به تقلید سارکوم یوئینگ است (۲۱ و ۱۴ و ۱۲ و ۸ و ۲) گاهی اوقات منظره رادیوگرافی ضایعه مشابه ضایعات بدخیم میماند در اینصورت ممکن است با استئوزنیک سارکوم و استئولی تیک سارکوم یا با تومورهای متاستاتیک اشتباه شود، لذا در موقع تشخیص ضایعه بدقت بیشتری ضرورت دارد (۱۶ و ۸).

آسیب شناسی ماکروسکوپی: بافت نرم و زرد رنگ است و ممکن

لانگرهانس اپیدرم پوست است وجود این گرانولها را در سیتوپلاسم سلولهای هیستوسیت مانند اجسام چوبی شکل منشاء ویروسی میدانند (۷ و ۵). تشخیص افتراقی در درجه اول بین بیماریهای هیستوسیتوزها است.

Otani میگوید با توجه باینکه در بیماری هندشولر- کریستیان تشخیص ضایعه برپایه وجود سلولهای کف آلود استوار است میتوان این دو ضایعه را از یکدیگر تمیز داد. آزمایشات خون در گرانولوم آئوزینوفیل طبیعی است. بندرت کلسترولی دیده میشود (۲۵ و ۱۸). ولی گاهی آئوزینوفیلی ۸ - ۶ درصد دیده شده است (۸ و ۱۲) در تشخیص افتراقی بیماری تومورهای از قبیل سارکوم یوئینگ و رتیکولوسارکوم و لنفوسارکوم و تومور با سلولهای ژانت و میلوم مولتیل و تومورهای متاستاتیک نوروبلاستوم و بیماری فیبروسیتیک و از آماسها اوستئومیلیت و سیفیلیس و توبرکولوز را باید در نظر گرفت.

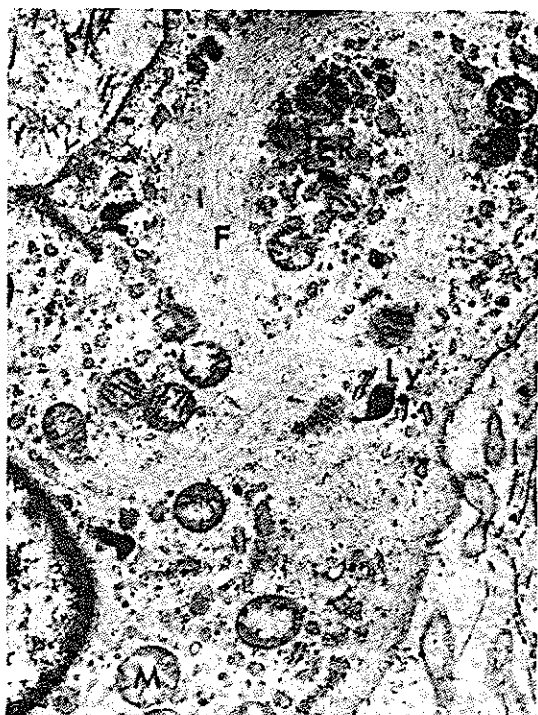درمان - درمان شامل عمل جراحی و رادیوتراپی و شیمیوتراپی است ولی درمان با رادیوتراپی هنوز مورد بحث است. بعضی از متخصصین عقیده دارند تجویز رادیوتراپی لزومی ندارد و حتی معتقدند در بعضی موارد عوارض بعدی تولید کرده و زندگی بیمار را بخطر می اندازد. Fowles در مطالعه بیماران خود درمان را بدون رادیوتراپی انجام داده و هیچگونه عود بیماری را مشاهده نکرده است و عقیده دارد بعد از برداشتن ضایعه توسط عمل جراحی بیمار خاتمه می پذیرد (۸). رویهم رفته درمان کومیکس (جراحی و رادیوتراپی و شیمیوتراپی) در گرانولوم آئوزینوفیل روش انتخابی است. در صورت انتخاب درمان با رادیوتراپی دوز کم از ۶۰۰ R - ۲۰۰ R تجویز میگردد (۱۲). بعضی از متخصصین تجویز دوز بالا ۱۰۰۰ R - ۴۰۰۰ R - ۴۰۰ R را رضایت بخش میدانند (۲۱ و ۲۰ و ۲) بیمار مورد گزارش در این مطالعه که تحت نظر ما قرار دارد بعد از گذشت یکسال از برداشت ضایعه بدون درمان رادیوتراپی عود بیماری مشاهده نگردیده است و بیمار در کمال سلامتی بزندگی خود ادامه میدهد. شیمیوتراپی شامل داروهای مختلف و متدهای متفاوت است.

Condi ولبان (Vinea Alcolid Vinolastin) sulfat

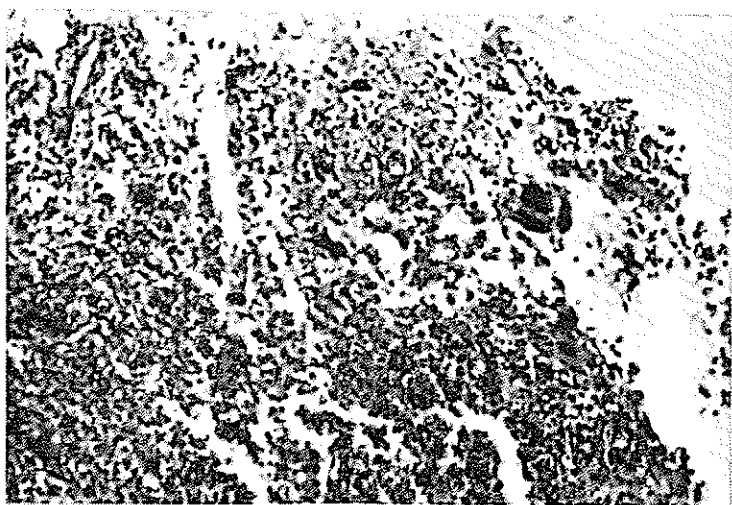
ترایی را پیشنهاد کرده است و معتقد است درمان بسیار خوبی برای این بیماری است. تجویز 1mg/kg رای هر کیلو گرم وزن

است موزعا" همروزیک باشد. گاهی برگ قهوه‌ای یا قرمزرد رنگ و یا خاکستری است مناطق کیستیک نیز ممکن است دیده شود (۱۲) آزمایش هیستوپاتولوژی بافت بوسیله میکروسکوپ معمولی و میکروسکوپ الکترونیک تحت مطالعه قرار گرفته است و در میکروسکوپ معمولی در زمینه بافت همبندی عروقی لوکوسیت‌های آئوزینوفیل و تعداد کم سلولهای لنفوسیت و پلاسموسیت و ماکروفاژولوکوسیت‌های نوتروفیل دیده میشود (۵) در بین آنها سلولهای درشت روشن هیستوسیت (فوام سل).

و همچنین سلولهای ژانت چند هسته‌ای بچشم میخورد. سلولهای ژانت چند هسته‌ای از سلولهای رتیکولوم سرچشمه میگیرند ممکن است بتعداد فراوان دیده شوند کانونهای از نکروز و خونریزی در بعضی مناطق دیده میشود. سلولهای درشت روشن هیستوسیت برخلاف در بیماریهای هندشولر کریستیان لیتترسیو حاوی ماده چربی نمی‌باشند (۶) و عقیده دارند اگر ماده چربی در سیتوپلاسم سلولهای هیستوسیت پیدا شود در این بیماری یک فنومن ثانوی است. بعقیده برخی دیگر وجود این سلولهای سودانوفیل با مناطق نکروزه موجود در بافت مربوط است بدین معنی که حالت یک دژترانس را نشان میدهد. (۲۱ و ۱۸) از علائم برجسته میکروسکپی معمولی گرانولوم آئوزینوفیل وجود تعداد فراوان سلولهای آئوزینو-فیل با سلولهای رتیکولوم نسبتاً بزرگ یک هسته ایست هسته این سلولهای رتیکولوم گرد و زیگولر کناره اغلب هسته‌ها دندانه‌دار و داری یک هستک کوچک در مرکز هسته سلول است و علائم برجسته میکروسکوپ الکترونیک وجود اجسام چوبی شکل Roblike-Body و اجسام بشکل تنیس راکت در سیتوپلاسم سلولهای هیستوسیت است این اجسام در تمام سیتوپلاسم سلولهای هیستوسیت دیده میشوند (شکل ۵ و ۶) تعداد و اندازه آنها متفاوت است این اجسام از یک میکرون تا ۴۰۰ - ۵۰۰ آنگسترومی پهنا دارند در انتهای بعضی از اجسام چوبی شکل یا کانون گرد روشن و زیگول مانندی وجود دارد - شکل () که بعضی از متخصصین این کانون را ماده ترشخی و بعضی اجسام ویروسی میدانند. اجسام تنیس راکت از گرانولهای خط خطی یا رشته رشته‌ای تشکیل یافته و بصورت یک وزیکول یا توپ راکت دیده میشوند، این گرانولها بنام گرانولهای لانگرهانس معروف است که شباه گرانولهای



شکل ۵ - اجسام چوبی شکل (Rod-Like Body) به چشم میخورد که در انتهای بعضی از آنها وزیکول روشن مشاهده میگردد.



شکل ۶ - اجسام گرد بشکل توپ تنیس که خط خطی میباشد (تنیس راکت) دیده میشود.

بدن رویهمرفته 0/15mg/kg در هر هفته یک بار تجویز میگردد. مدت درمان تا زمانی است که باخذ نتیجه رسیده و بهبودی بیمار حاصل گردد. این دارو را در مورد هیستیتوزیس نیز نتیجه بخش گزارش میکند و ذکر میکند که این دارو در مورد گرانولوم آئوزینوفیل چند کانونی بسیار مؤثر است. بعد از تجویز ولبان تراپی فیبروز اسکروز در استخوان پیدایشود. کانونهای اسکروزو کالسیفیه جایگزین نواحی ضایعه دیده استخوان (استئولی تیک) میگردد. (۱۴).

بعضی از متخصصین تجویز کورتیکواستروئید را با ۱۰۰۰ رادیوتراپی پیشنهاد میکنند (۱۱). ترکیب ولبان تراپی و نیتروژن موستارو نیز کوشش طبیب را باخذ نتیجه میرساند. این روش را در بیماریهای هیستیتوزیس کاملاً رضایت بخش میدانند گرانولوم آئوزینوفیل گاهی با ضایعات پوششی همراه است (۱۹). در این صورت ضایعه پوستی از نوع درماتیت بوده و گاهی با ارتیماتوزیسها همراه است. عود بیماری خیلی کم است و برگونوز بیماری خوبست، بدرمان جواب میدهد. عوارض بیماری بستگی به جایگزینی ضایعه در استخوان است، برخلاف هیستیتوزیسها مرگ و میر در این بیماری نادر است در صورتیکه بیماری لیترزیو ۱۰۰ درصد منجر به مرگ میگردد (۲۱) تشخیص بیماری با در نظر گرفتن علائم کلینیکی بیماری و آزمایشات پاراکلینیکی و بیوپسی از ضایعه امکان ناپذیر است.

خلاصه:

گرانولوم آئوزینوفیل ضایعه خوش خیمی از موارد نادر رتیکولوآندوتلیوزها است (۱۲). درچهها و جوانان دیده میشود کمتر از ۲۰ سال معمولاً ضایعه در استخوانهاست بالاتر از ۲۰ سال در استخوانهای پهن پیدا میشود، در سنین بالا در نسوج نرم ظاهر میگردد. ضایعه بصورت منفرد یا چند کانونی است ممکن است با ضایعات پوششی همراه باشد. علائم موضعی در دو تورم و برجستگی و تغییرات استئولی تیک از علائم رادیولوژی استخوان مبتلا است. گرانولوم آئوزینوفیل یک بیماری جداگانه است که با هیستیتوزیسها ارتباطی ندارد. اتیولوژی آن ویروسی بودن بیماری را پیش آورده است. در آزمایش خون بیماران کلسترول دیده نشده است ولی در موارد کم آئوزینوفیلی ۸-۶ درصد مشاهده گردیده است. درمان با Welban تراپی نتیجه بخش میباشد. در صورت انتخاب درمان با رادیوتراپی تجویز دوز کم ۶۰۰ - ۲۰۰ را پیشنهاد میکنند. رویهمرفته درمان بیماری شامل جراحی و شیمیوتراپی در صورت لزوم رادیو - تراپی است. عود بیماری خیلی کم است، برگونوز بیماری خوبست، تشخیص نهایی بوسیله بیوپسی و کورتاژ از محل ضایعه است.

REFERENCES

- 1- Anderson, Pathology sixth. Edition vol, 2. Mosby. in Bone, Page 1717-19, 1971.
- 2- Bnua R.S : Abnormal Brain Scan in Eosinophilic Granuloma of Skull. J. Nuel Med. 11: 89-91 February 1970.
- 3- Christopher's Textbook of surgery. Ninth. Edit. Sander's. Chapter. 13, in Diseases of the Scalp and page. 243 , 1969.
- 4- Dutt. AK. and all. histiocytosis X. Aust ann. Med. 18: 135-7 May, 1969.
- 5- Dzsinih Ac. Cs., Okos i, and All.: Amandibular Eosinophilic Granuloma Studied with the -- light and electron microscopes. surgery. Med. Pathol. vol 30: 796-8.2:1970.
- 6- Franks A, and all.: Diagnosis facial granuloma with eosinophils. Archive Dermatology. Otol. Vol. 82: ۴۶7. 1960.

- 7- Friedman B. and Hamaoka H. M D.: Langerhans Cell Granules in Eosinophilic Granuloma of Bone. J. Bone and joint sury. vol 51. No. 2: 367-74. Mar. 1969.
- 8- Fowles J.V. and Bobechko wp. and all: Solytary eosinophilic Granmloma in Bone. J. Bone and joint. suryery (Brit) vol 52: 238-43. 1970.
- 9- Georce A/Omura. M.D.: Eponyms for eosinophilic Granuloma. New England. J Med. 283:-- 212-3. July 1970.
- 10- Gerald Shklar D.D.S. and All: Oral-Lesion of Eosinophilic Granuloma, Oral surg. Med Path. vol 19: 613-22. 1965.
- 11- Heur HF.: Eosinophilic Granulima of The Left orbit Acta Ophtolmol. (KBH) vol. 50: 160-5. 1972.
- 12- Husain. S A., and all: Eosinophilic Granuloma of Parietale Bone, J. Post. Graduate Med. vol. 18: 199-200. 1972.
- 13- Johannessen. T.A. and All: Eosinophilic Granuloma of the Lip. J. Laryngolog. vol. 86: 171-5. 1973.
- 14- Kondi E.S., Deckers. P.J. Diffmse Eosinophilic Granuloma of Bone. Cancer. Vol 30: 1169-73. 1972.
- 15- Lupovitch A. M.D. Katas R.G.: Malignant lymphoma presenting as necrotising eosinophilic granuloma Jama 192: 285-8. Apr. 1965.
- 16- Ochner. S.F.: Eosinophilic Granuloma of Bone, Experience with 20-cases. Amer. J. Roëntgenloy. vol. 97: 719-26 1966.
- 17- Shawky El. Serafy and Medhat. Reda.: Histiocytosis. J. Laryngolog. and otoloy. vol. 85: -- 857-67. 1971.
- 18- Spjut. H.J. Dorfman H. Ackerman L.V.M.D. Afip. Tumors Bone and cartilage. Page 239-- 244, 1970.
- 19- Stephan Epstein, M.D.: Diagnosis: Eosino- Philic Granuloma of Bone with skin lesion: Follop-Up,Presentaition after thirteen years archive dermatol vol 82: 132, 1960.
- 20- Toohill, Ri, Kidder T.M. and all.: Eosinophilic granuloma of temporal bone. laryng oscope. vol. 83: N = 66, 877-89, 1973
- 21- Texier MML.: Granuloma eosinophile, facial de.lever Bull. Soc. Franc dern 944-5, 1969, (FRE).