

نمچ غده بزاقی نابجاء در فك پائين و گزارش يك مورد

دکتر اسمعیل بزدي * دکتر بهرام نوع پرست *

تاریخچه

گاهی ضمن معاینات معمولی و در رادیوگرافی از دندانها و فکین به پاره‌ای از ضایعات استخوانی فاقد علائم خاص، نزدیک و یا در ناحیه زاویه فك پائین برخورد شده است - ابتدا در سال ۱۹۴۲ Stafne اینگونه ضایعات را مورد توجه بیشتری قرار داد و چندین مورد را بمدت یازده سال تحت نظر گرفت و مشاهده کرد که هیچگونه تغییری در آنها بوجود نمیاید که بعلت عدم گسترش تغییرات استخوانی و یکنواخت باقی ماندن آنها این ضایعات را تحت عنوان Static bone cyst یا Latent bone cyst معرفی نمود [۲]. بعدها بمنظور مطالعات بیشتر در جراحی‌های انجام یافته باکنار زدن بافت‌های سطحی از روی تعدادی از این نوع ضایعات استخوانی معلوم شد که رادیولوژی در رادیوگرافی ناشی از وجود حفره و یافرو رفتگی در قسمت لنگوال (زبانی) فك پائین، نزدیک بزایوه فك میباشد که از نسج نرمی انباشته شده است. آزمایش میکروسکوپی از بافت نرم مزبور عموماً وجود غده بزاقی طبیعی را باثبات میرساند. در عین حال در بعضی از گزارشات دیگر [۱] وجود نسج نرم داخل استخوانی مورد تردید قرار گرفته است. این تردید امکان دارد که واقعاً ناشی از عدم وجود نسج نرم در داخل فرورفتگی استخوانی باشد و یا اینکه در حین عمل جراحی بعلت عدم چسبندگی نسج غددی به حفره استخوانی باسانی بیرون آمده و توجه جراح بآن جلب نشده باشد [۵] و بالاخره معتقدند این قبیل ضایعات در نتیجه غده بزاقی aberrant یا هتروتوپیک بوجود می‌آید.

* گروه آسیب شناسی دانشگاه تهران

بعضی از موارد نادرتر (۵ مورد) [۱۱] در جای غیر معمولی مانند قسمت قدامی فك گزارش شده‌اند. مثلاً يك مورد گزارش شده توسط Abramson ضایعه در ناحیه دندان کاین و با فقدان دندان مذکور همراه بوده است.

Miller و Winnick انکلوزیون غده بزاقی را در قسمت قدامی فك پائین بین ریشه دندانهای سانترال گزارش کرده‌اند در حالیکه از روی رادیوگرافی به تنهایی امکان نداشت باسانی بوجود يك چنین ضایعه‌ای مطمئن گردید. Choukas و Toto يك مورد را گزارش داده‌اند که وجود اختلال رشدی تکاملی غده بزاقی تحت فکی را در فك پائین باثبات میرسانده است.

گزارش دهندگان اختلال مذکور را به هیپرتروفی غده تحت فکی یا نقص مادرزادی ناشی از محصور شدن غده اخیر در فك نسبت داده‌اند. [۷] بطور کلی انکلوزیون غده بزاقی در فك بالا گزارش نگردیده است.

رویه مرفته غده بزاقی دستخوش دو نوع ناهنجاری رشدی تکاملی میشود: از نوع اول میتوان فقدان یا هیپوپلازی یا ناهنجاری آنها را نام برد که ممکن است شامل تمام یا قسمتی از غده یا مجاری آن بشود، نوع دوم شامل نایجائی تمام یا قسمتی از نسج غده بزاقی میباشد.

در این مقاله نوع دوم مورد توجه نویسندگان است و يك مورد از آن در فك پائین گزارش میگردد. هنگامیکه نسج غده بزاقی در محل غیر معمولی وجود

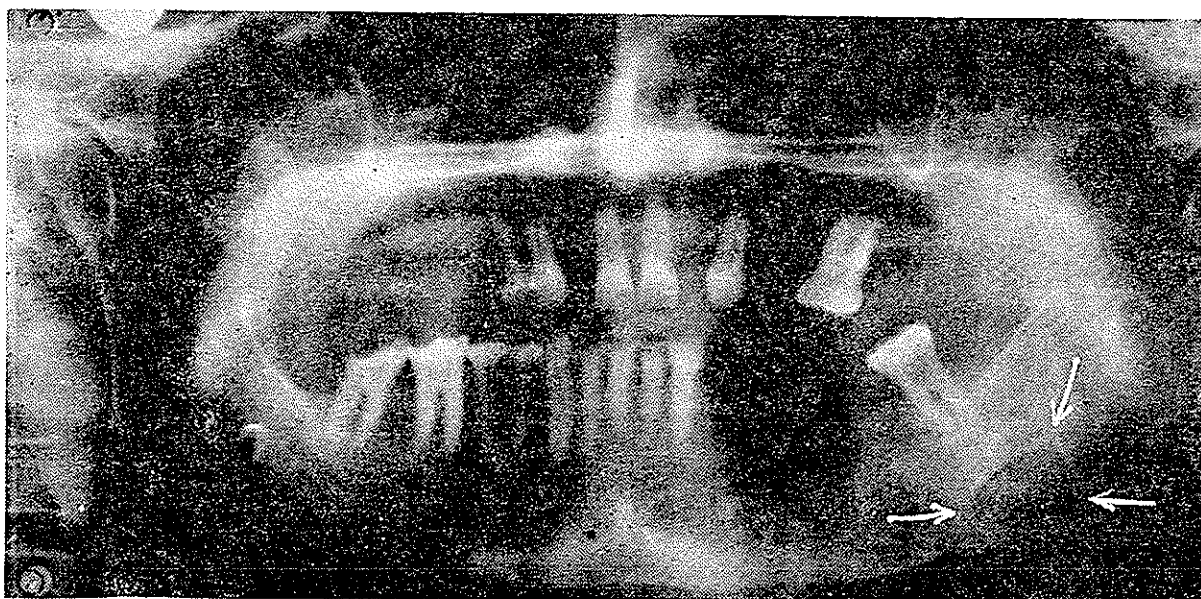
داشته و یا اینکه در محل دیگری محصور و مجزا شده و فاقد مجاری ترشحي خارجي باشد بدو حالت اخير اصطلاحاً غده بزاقی ابرانت یا هتروتوپیک اطلاق میگردد. ماده ای که نسج غددی فوق در محل خود دچار تغییرات پاتولوژیک نگردیده است معمولاً علائم و نشانه‌هایی از خود آشکار نمیسازد. و از این رو اغلب ضمن عمل جراحی بعسل دیگر و یا رادیوگرافی از فك و دندانها و یا وجود فیستول بزاقی بوجود اینگونه موارد پی برده میشود. از آنجائیکه روده اولیه foregut در ناحیه حلق دارای نسج لنفاتیك است گاهی غدد بزاقی ابرانت (نابجا) در عقده‌های لنفاوی و لوزه‌ها نیز بوجود میاید. چنانکه در این مورد طبق گزارش Rouch و Herman نزدیک ۰/۲ تا يك درصد بیماران، غده بزاقی در لوزه‌ها مشاهده میگردد. از طرف دیگر چون کپسول غده بزاقی پاروتید از کپسول سایر غدد بزاقی ظریفتر و شلتر میباشد اکثر غدد بزاقی ابرانت در اطراف این غدد و حتی در نواحی دیگر از قبیل پوست گردن، هیپوفیز و استخوان ماستویید و لارنکس و گوش میانی نیز گزارش شده است [۱۱ و ۱۶]. در فك پائین اغلب کورتکس استخوان در طرف لنگوآل فرورفتگی یافته بافت غددی داخل آن قرار میگیرد و بعلاوه توسط نسج ارتباطی بغده اصلی اتصال دارد.

به ضایعه در حدود ۵۷ سال است و نکته جالب اینکه اکثر نزد مردها دیده میشود.

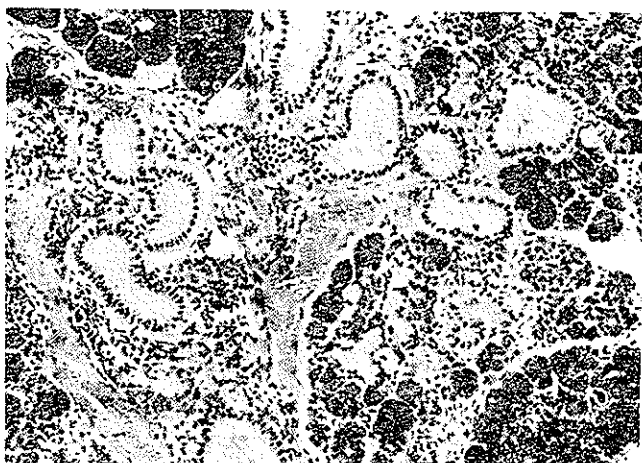
علائم رادیوگرافیک - ضایعه معمولاً بصورت يك ناحیه رادیولوگست گرد و یا بیضی با اندازه يك یا دو سانتیمتر در زاویه فك و یا نزدیک بآن بین لبه تحتانی و کانال ماندیبولر نزدیک محلی که شریان صورتی از روی استخوان عبور میکند مشاهده میگردد. حدود ضایعه اغلب توسط استخوان متراکم مشخص میگردد. ضایعه معمولاً يك طرفه ولی بطور خیلی نادر دو طرفه و قرینه نیز دیده شده است. از نظر پرتو شناسی ناحیه رادیولوگست مذکور که يك نقص رشدی تکاملی و غیر پاتولوژیک بشمار میرود گاهی با سایر حفره‌های مشابه ناشی از پدیده‌های پاتولوژیک اشتباه میگردد. مثلاً احتمال اشتباه آن با کیست تراماتیک یا هموراژیک استخوانی، فك وجود دارد. ولی کیست اخير در رادیوگرافی‌های داخل دهانی معمولاً در قسمت فوقانی کانال ماندیبولر قرار دارد و اکثراً قبل از سنين ۲۵ سالگی ظاهر شده و در پاره‌ای از موارد همراه با برجستگی در قسمت دهانی استخوان می باشد. بعلاوه کیست تراماتیک، ضایعه اختصاصی جهت فك نبوده و در استخوانهای طویل در ناحیه متافیز بخصوص در استخوان بازو مشاهده میگردد.

درمان: بطور کلی چنانچه وجود غده بزاقی طبیعی در حفره استخوانی مسجل شود ضایعه به هیچ درماني احتیاج ندارد و جهت تشخیص، روشهای ذیل معمول میباشد: (۱) آزمایشات

عده‌ای معتقدند که این حالت مادرزادی میباشد در حالی که نزد اطفال دیده نشده است. سن متوسط در هنگام پی بردن

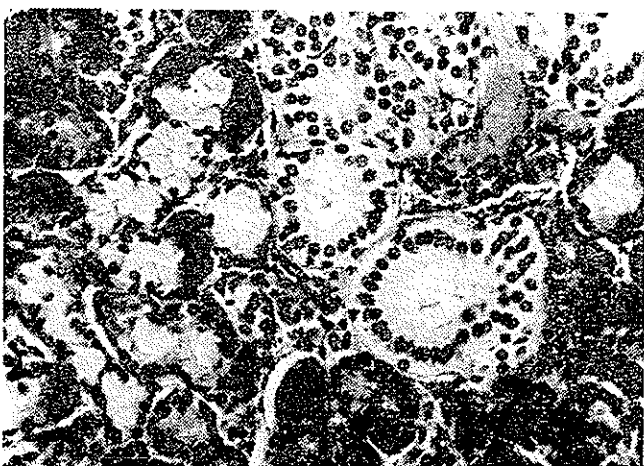


شکل ۱- در رادیوگرافی پانورامیک ضایعه بصورت تیرمی محدود و مشخصی در نزدیک زاویه فك زیر مولر سوم طرف چپ دیده میشود.



شکل ۲- با درشتنایی ضعیف بافت غده بزاقی با آسینی‌های سرو-موکو و مجاری مشاهده میگردد.

سیتوپلاسم آنها با درجات متفاوت دچار دژنراسیون گرانولوشده بطوریکه تنها طرح سلولی باقیمانده است (شکل ۳). مجاری غددی در بعضی نواحی متسع و در بعضی نواحی همراه با تغییرات آتروفیک آسینی‌ها مشاهده میگردد.



شکل ۳- با درشتنایی قوی تر فردگی آسینی‌ها و دژنراسیون گرانولوسیتوپلاسم بعضی از سلولها با درجات متفاوت نمایان است.

بافت همبند فیبر و اطراف مجاری متسع را احاطه مینماید. ارتشاح سلولهای آماسی مزمن بطور کانونی در بعضی نواحی چشم میخورد (شکل ۴).

بحث

با اینکه موارد زیادی از اکتوبی نسج غدد بزاقی در فك پائین گزارش شده معذک جالب توجه است که این حالات در قسمت قدامی بسیار نادر و اکثراً در زاویه فك قرار داشته‌اند. این مسئله از نظر تشخیص بخصوص تشخیص افتراقی حائز اهمیت میباشد.

تکمیلی پرتوشناسی مانند سیالوگرافی غده تحت فکی ، (۲) رادیوگرافی اکلوزال فك پائین بمنظور بررسی تغییرات استخوانی در سطح لنگوال که ممکن است مورد استفاده قرار گیرد (۳) و درمان که بطور کلی جراحی و باز کردن روی ضایعه است البته در صورتیکه روشنای یک و دو طبیعت ضایعه را روشن نمایند.

گزارش مورد

بیمار مردیست ۶۰ ساله که جهت ساختن دندان مصنوعی به کلینیک مراجعه میکند. در رادیوگرافی پانورامیک ناحیه رادیولوسنت هشتی شکلی با حدود مشخص و متریکم به ابعاد 8×20 میلی‌متر نزدیک زاویه فك پائین طرف چپ در زیر مولر سوم مشاهده میگردد بطوریکه ضایعه ارتباطی را با دندان مذکور نشان نمیدهد (شکل ۱) بیمار هیچگونه ناراحتی و شکایتی در زمان گذشته و حال نداشته است.

در معاینات کلینیکی به تورم یا آدنوپاتی در همان طرف فك و گردن برخورد نگردید. در معاینات داخل دهانی نیز تغییراتی که جالب نظر نماید در مخاط یا نسج مجاور غده بزاقی مشاهده نشد. دندان ۸ در معاینه با پولپ تستر زنده و حساسیت آن در حدود نرمال بود.

نتیجه تجزیه معمولی ادرار و آزمایشات خونی در حدود فیزیولوژیک نشان داده شد.

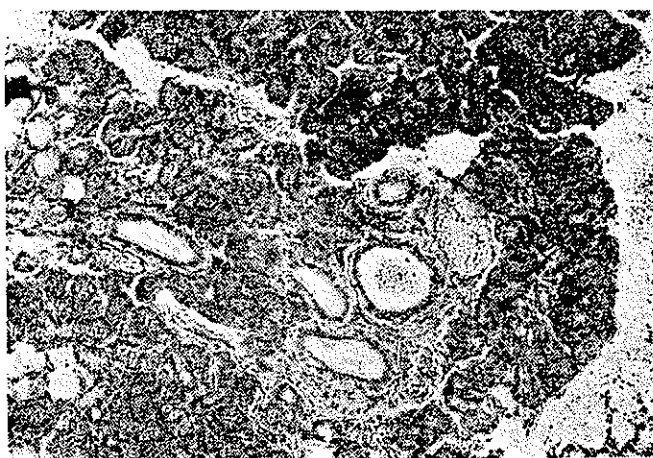
بیمار پس از معاینات و آزمایشات مورد لزوم بستری و بیهوشی عمومی تحت عمل جراحی قرار گرفت. در کنار زدن نسج نرم سطحی و باز کردن محل ضایعه یک توده بافت نرم در داخل استخوان نزدیک زاویه فك مشاهده گردید بطوریکه در تمام ضخامت استخوان از داخل بخارج و یک پارچه قرار داشت. بافت مذکور باسانی و یکجا از حفره استخوانی بدون هیچ چسبندگی جدا و خارج گردید. ضمناً در جهت لنگوال بوسیله دنباله‌ای از بافت نرم به غده بزاقی تحت فکی متصل میشد.

از نظر ماکروسکوپی - بزرگترین قطعه ضایعه مذکور با اندازه $2 \times 1 \times 1$ سانتیمتر برنگ قهوه‌ای صورتی باقوام نسبتاً نرم و بوزن ۱۵ گرم بود.

از نظر میکروسکوپی - در مطالعه از نمونه ارسالی با درشتنایی کوچک به بافت غددی طبیعی بالغ بیشتر از نوع سرو برخورد گردید که بطور پراکنده آسینی‌های غده موکو نیز در آنها وجود داشت (شکل ۲). آسینیها در بعضی نواحی فشرده و

نکته دیگر اینکه بنا بگزارشهای موجود سن متوسط درموقع پی بردن و تشخیص اینگونه ضایعات ۵۷ سال بوده است و اکثر نزد مردها دیده شده است. با توجه باینکه این ضایعات را در گروه ناهنجاری رشدی تکاملی توصیف نموده اند معدک جالب اینجاست که تا بحال موردی نزد اطفال گزارش نشده است ولذا نظریه رشدی تکاملی این ضایعه مورد تردید قرار می گیرد.

نکته دیگر اینکه غالباً این ضایعات از نظر نسج شناسی و همچنین علائم کلینیکی در حدود نرمال میباشند معدک احتمال تغییرات نسجی بصورت پدیده ای آماسی، احتباسی و نئوپلازی وجود دارد، چنانکه از سال ۱۹۲۷ تا کنون بیش از ۵۵ مورد نئوپلاسم اولیه غده بزاقی در هر دو فک و یا در فرورفتگی سطح لنگوال فک پائین گزارش شده است که اکثر این تومورها از نوع موکوپیدرموئید کارسینوما در فک پائین وجود داشته اند [۱۱]. از طرف دیگر باید توجه داشت که امکان بروز سلندروم و موکوپیدرموئید کارسینوما فک بالا بامنشای مخاط بینی و سینوس وجود دارد لذا اظهار نظر در مورد ارتباط تومورهای اخیر و وجود غدد بزاقی ابرانت در فک بالا خانی از اشکال نخواهد بود. از نظر درمانی چنانچه ماهیت اینگونه ضایعات روشن باشد احتیاجی بعمل نخواهند داشت مگر اینکه ضایعه در محلی غیر عادی و یا در مجاورت یک دندان مشکوک همراه با علائم گمراه کننده وجود داشته باشد.



شکل ۴- در این برش فردگی آسینیها همراه با ارتشاح سلولهای آماسی، اتساع مجاری و تورم با افزایش بافت فیبرو در اطراف آنها ملاحظه میگردد.

از طرف دیگر وضع قرار گرفتن نسج غددی مذکور در دونا حیه فوق کاملاً متفاوت دیده شده اند. بطوریکه هنگام عمل جراحی و باز نمودن سطح ضایعه در زاویه فک فرورفتگی استخوانی در سطح لنگوال کاملاً واضح و آسانی وجود نسج غددی و ارتباط آن با غده بزاقی اصلی مشهود بوده است در حالیکه موارد گزارش شده نشان داده اند که در قسمت قدامی نسج غددی در یک محفظه استخوانی محصور بوده و از روزنه بساریکی بیافت نرم خارج استخوانی ارتباط داشته است.

REFERENCES

- 1- Abramson, A.S. *J. Amer. Dent. Ass.*, 73: 1116, 1966.
- 2- Amaral, W.J., and Jacobs, D. *Oral Surg. Oral Med. Oral Path.*, 14: 748-752, 1961.
- 3- Araiche, M., and Brode, H. *Oral Surg. Oral Med. Oral Path.*, 12: 727-729, 1959.
- 4- Beke, A.L., et. al., *J. Oral Surg.*, 21: 427-428, 1963.
- 5- Bernstein, H.F., *J. Oral Surg.* 16: 46-52, 1958.
- 6- Bergenhaltz, A. and Persson, G. *Oral Surg. Oral. Med, Oral Path.*, 16: 703-712, 1963.
- 7- Choukas, N.C. and Toto, P.D. *J Oral Surg.*, 16: 46-52, 1958.
- 8- Friedman, J.: *Oral Surg. Oral Med, Oral Path.*, 18: 219-222, 1964
- 9- Harrey, W. and Noble, H.W.: *Brit. J. Oral Surg.* 6: 75-86, 1968.
- 10- Hayes, H.: *Oral Surg. Oral Med\ Oral Path.*, 14: 313-316, 1961.
- 11- Miller, A.S. *J. Oral Surg.* 31: 790-797, 1971.
- 12- Myerson, M., et al. , *Arch. Otolaryng. (Chicago)* 83: 488-490, 1963.
- 13- Olech, E., and Arora, B.K., *Oral. Surg. Oral Med Oral Path* , 14: 1360 -1366, 1961.
- 14- Balladino, V.S. et al.: *J. Amer. Dent Ass.* 70: 388-393, 1965.
- 15- Richard, E.L. and Ziskind, J.: *Oral Surg. Oral Med. Oral Path.*, 10: 1086-1090, 1957 .
- 16- Talor, G.D. and Martin, H.F. *Arch. Otolaryng (Chicago)* 73: 651-653, 1961.