

کیست پیلوژنیک (دیورتیکول کالیس) و گزارش ده مورد از بیماری

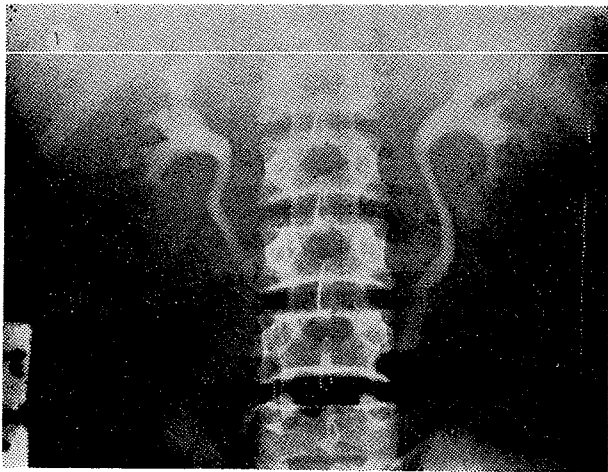
دکتر فرهنگ باقری * دکتر یوسف فضل‌علیزاده * دکتر حسن مقصودی *

آمدرز و روی (Amesur and Roy) در سال ۱۹۶۳ و ریس (Reiss) در سال ۱۹۶۷ پاره شدن کیست کوچک و منفرد کلیه را در کالیس‌ها عامل ایجاد دیورتیکول دانسته‌اند ولی این نظریه بوسیله وجود پوشش اپی‌تلیوم تزانژیسیونال رد میشود [۸ و ۱۱]. در کیست پیلوژنیک تنگی بخوبی مشخص نیست و محل کیست کاملاً مجزا و خارج از محل کالیس‌های کوچک میباشد و میتواند با یا بدون ارتباط واضح با سیستم کولکتور کلیه باشد.

(در این مقاله جایگزینی‌های مختلف دیورتیکول را در شکل ۹ که بتدریج چاپ شده است ملاحظه می‌فرمائید)

شرح حال بیماران

گزارش ما شامل ده مورد کیست پیلوژنیک میباشد که از مرکز پزشکی بهلوی و کلینیک‌های خصوصی نویسندگان مقاله جمع‌آوری گردیده است. جوانترین بیماران شش‌ساله و مسن‌ترین آنان ۴۲ ساله بوده است.



مقدمه: کیست پیلوژنیک بیماری نادری است. در بیشتر موارد بدون علائم بالینی و آزمایشگاهی بوده و در ضمن آزمایش اوروگرافی داخل وریدی تشخیص داده میشود.

اولین مرتبه توسط Rayer در سال ۱۸۴۱ شرح داده شده است. بعدها باسامی مختلف کیست کالیس (Calyceal Cyst) و دیورتیکول کالیس (Calyceal Diverticulum) و هیدرو-کالیکوزیس و کیست پیلوژنیک (Pyelogenous cyst) نامیده شده است. [۸]

پاتوژنی: به عقیده هولم (Holm) کیست پیلوژنیک مادرزادی بوده از کانال ولفین است. کیست پیلوژنیک از Transitional epithelium مفروش میباشد و بدینگونه میتوان آنرا از کیست ساده که از نسج متانفرورژنیک میباشد و آبسه تخلیه شده کلیه در کالیس تفکیک نمود. [۹]

ورموتن (Vermooten) معتقد است که دیلاتاسیون توبولر کلیه اسفنجی یکی از علل ایجادکننده کیست پیلوژنیک است. [۶]

بنوتتی (Beneventi) در سال ۱۹۴۳ علت پیدایش دیورتیکول کالیس را آشالازی دانسمه که سبب اختلال عمل و اسپاسم اسفنکترهای اطراف کالیس‌های انتهائی ویا کالیس‌های کوچک شده بطوریکه باعث انسداد ثانوی و عفونت و سنگ میشود و آنرا تحت عنوان اتساع موضعی کالیس شرح داده است. آندرسن (Anderson) در سال ۱۹۶۱ فیپروز حاصله از آماس مزمن را علت تنگی گردن کیست دانسته و آنرا پیلونفریت انسدادی لوکالیزه نامیده است.

استورر (Starer) در سال ۱۹۶۸ عبور شریان نابجا و سرگردان (Aberrant artery) از روی گردن کالیس را عامل انسداد معرفی کرد.

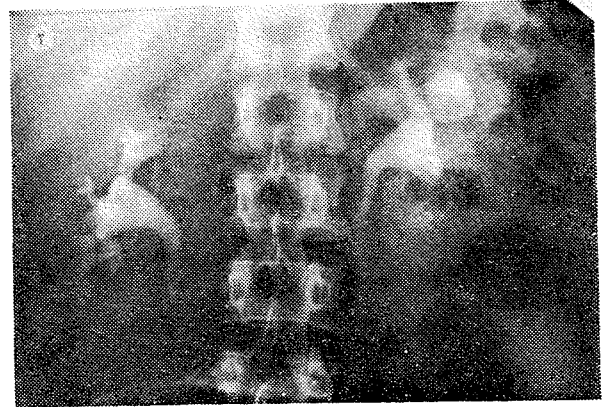
* گروه آموزشی رادیولوژی دانشگاه تهران - مرکز پزشکی بهلوی

وریدی تشخیص داده شده اند. ۵۰٪ دیگر با درد و هماتوری مراجعه نموده اند.

از بیماران اخیر دو نفر دارای سنگ در داخل دیورتیکول بوده اند که یکی از آنان در کلیه طرف مقابل نیز سنگ داشته است. یک مورد از بیماران بعلت سنگهای صغرای و مورد دیگر که کودک شش ساله ای است بعلت تومور کلیه مقابل که تومور ویلمز بوده مراجعه نموده است.

بحث

در کیست پیلوژنیک حدود کلیه منظم است و استثنائاً ممکنست در ناحیه ای که ضایعه کیستیک وجود دارد برجسته و برآمده باشد. در برش، حفره کیستیک با سطح صاف دیده میشود که تاساقه آن ادامه دارد. در مطالعه میکروسکوپی دو حالت رامیتوان مشاهده کرد یکی تعداد بیشماری لوله های جمع کننده در اطراف کیست دیده



اکثریت بیماران بین سنین ۲۴ تا ۳۴ سالگی بوده اند. ۴ نفر از بیماران زن و ۶ نفر مرد بوده اند. کلیه راست و چپ هر کدام بیک نسبت ابتلاء را نشان میدهند. ۶ مورد دیورتیکول در کالیس فوقانی، سه مورد در کالیس میانی و یک مورد در کالیس تحتانی بوده است ۵۰٪ بیماران فاقد علائم بالینی بوده و بطور اتفاقی در اوروگرافی داخل

شماره ردیف	سن	جنس	محل و موقعیت	علائم بالینی	ملاحظات
۱	۱۸	مرد	مجاور کالیس تحتانی کلیه راست	ندارد	-
۲	۲۸	زن	» » فوقانی کلیه چپ	هماتوری و کولیک نفرتیک همراه با سنک نیمه حاجب در داخل تور تیکول	-
۳	۲۴	زن	» » میانی کلیه راست	ندارد	-
۴	۴۰	مرد	» » میانی کلیه چپ	هماتوری درد همراه با سنک در داخل تور تیکول	سنک در داخل لگنچه کلیه مقابل
۵	۶	پسر	» » فوقانی کلیه چپ	-	تومور ویلمز در کلیه مقابل
۶	۳۰	مرد	» » فوقانی کلیه چپ	ندارد	-
۷	۴۲	زن	» » فوقانی کلیه راست	درد هیپو کندر راست	سنگهای صغرای
۸	۳۲	مرد	» » میانی کلیه راست	هماتوری + حس سنگینی	-
۹	۲۸	مرد	» » فوقانی کلیه راست	ندارد	-
۱۰	۳۴	زن	» » فوقانی کلیه راست	-	-

در هر حال سطح حفره با سلولهای اپی تلیال ترانزیسیونال مفروش بوده و اغلب با نواحی که تغییرات متابلاستیک (اسکوآموس) دارد همراه است و هیچگونه علائم التهابی و عفونی نشان نمیدهد [۲] ولی چون در نتیجه استاز-نفونت ایجاد میشود لذا این تصاویر تغییر پیدا میکنند. این ضایعات ممکنست با اسکروز و اولسراسیون همراه باشد که سبب انکلی تشخیص از نظر بافت شناسی گردد. در این حالت در نسج زیر مخاطی و زیر بافت پوششی فیبروز همراه با سلولهای آماسی مزمن که اغلب آنها لنفوسیت است مشاهده می گردد. [۵]

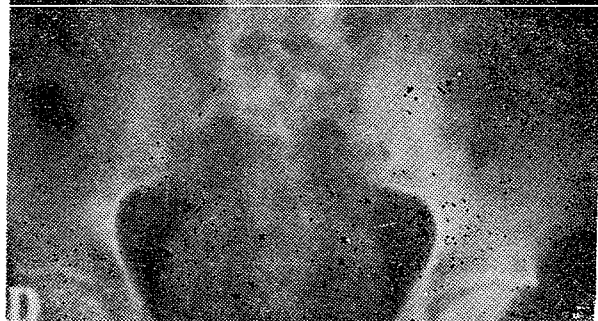
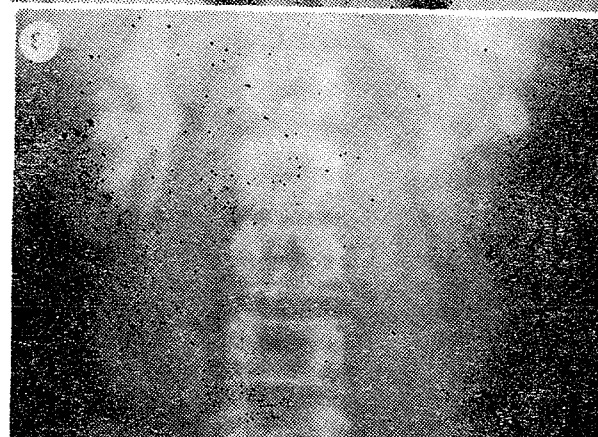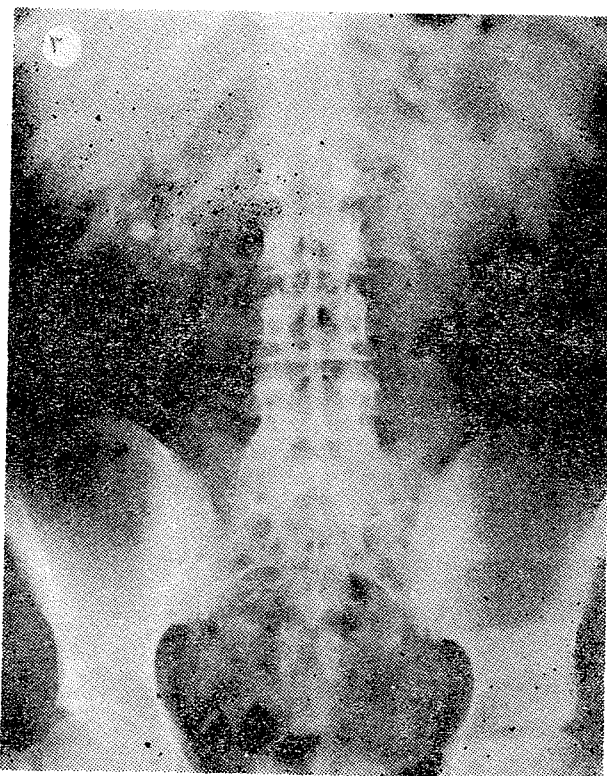
علائم بالینی : بیماری در هر سنی دیده میشود.

Fleming و Weyrauch در سال ۱۹۵۰ موردی را نزد طفل نوزاد شرح میدهند و بر مآدرزادی بودن ضایعه تکیه میکنند [۱۳]. Schwartz دو بیمار را با دیورتیکول کالیس شرح داده که همراه با آنومالی ستون فقرات پشتی بوده اند [۱۲] و مطالعه لیتراتور ضایعه را بیشتر در سنین بیست تاسی سالگی نشان میدهد. دیورتیکول کالیس تقریباً ۱/۵٪ ضایعات کلیوی را تشکیل میدهد [۸] و در جنس زن و مرد بطور یکسان دیده شده است.

بعلت فقدان علائم بالینی اغلب غیر قابل تشخیص باقی مانده و در اکثر موارد آزمایش پرتوشناسی عامل اصلی تشخیص محسوب میشود و چون بیماری مزبور مدت مدید بخوبی تحمل میشود لذا آزمایش ادرار طبیعی است، تا اینکه عوارض عفونی و سنگ در آن پیدا شود. در این موقع هماتوری و دردشایعترین علامت بالینی است. علائم ممکنست از یک کمردرد معمولی تا به شکل کولیک نفرتیک دیده شود. هماتوری غالباً وجود دارد. دفع لخته های خون ایجاد درد، تب و کولیک مینماید و عفونت کیست تشکیل سنگ را امکان پذیر خواهد کرد.

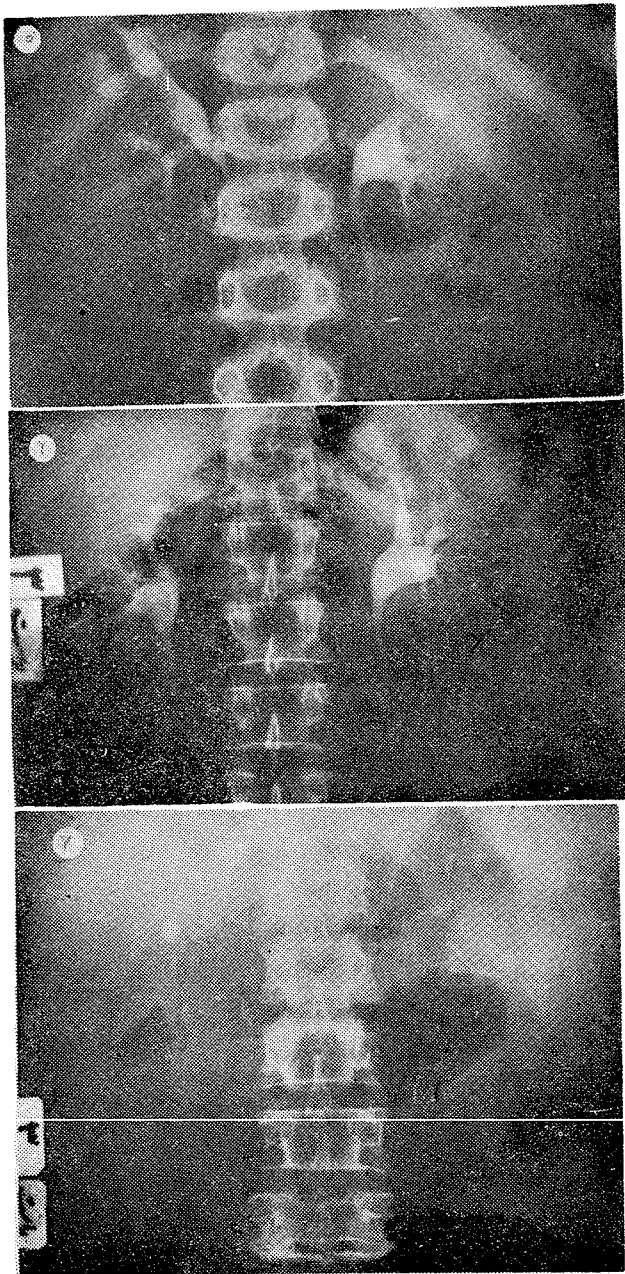
علائم پرتوشناسی : در رادیوگرافی ساده کلیتین اگر کالسیفیکاسیون و سنگ در داخل کیست ایجاد شده باشد نمایان میگردد. و رسوب شیر کلسیم در رادیوگرافی ایستاده در کف کیست جمع شده و تصویر هلالی را بوجود می آورد [۳].

برای بررسی اینکه سنگ در انتهای یک کالیس کوچک است و یا در داخل کیست پیلوژنیک و یا در هیدروکالیکوزیس و یا بالاخره در قسمت کرتکس کلیه قرار دارد انجام اوروگرافی و انجام رادیوگرافی در وضعیت های مایل و نفروترموگرافی و پیلوگرافی رتروگرااد ضروری است و کمک به تشخیص مینماید. در اوروگرافی فونکسیون و عمل ترشحی کلیتین بررسی میشود.



میشود و طبقه عضلانی ناچیز بوده و متحصراً در ناحیه گردن دیورتیکول مشاهده میشود.

در حالت دوم مجاری معدودی در ته کیست میریزند و در این ناحیه کیست با غلاف عضلانی محیطی احاطه شده است.



نکته مهم آنستکه بعد از فشار بر روی حالبها حفره کیست از راه رتروگراد بخوبی از ماده حاجب پر شده و در رادیوگرافی-هائیکه پس از برداشتن فشار تهیه میشود غالباً استاز و تجمع ماده حاجب در کیست مشاهده میشود که بصورت کدورت گرد و یکنواختی با حدود منظم و مشخص و با بعد یک تا سه سانتیمتر در بالا و یا مجاور یکی از کالیسها قرار دارد. ممکنست در یک آزمایش مجرای ارتباطی با سیستم کولکتور مشخص شده و در آزمایش بعدی مجرای ارتباطی محو گردد. با این پدیده امکان پیدایش عفونت را باید در نظر داشت. [۷]

حفره دیورتیکول اکثر آدرمجاور کالیس فوقانی و یا میانی دیده میشود که با کالیس بوسیله یک پایه طویل و باریک و یا کوتاه و پهن ارتباط دارد. [۱۰]

آبشوس (Abeshouse) سعی نموده که کیست پیلوژنیک و دیورتیکول کالیس را باین نحو تفکیک نماید و عبارت دیورتیکول کالیس را وقتی بکار می برد که ارتباط کیست با کالیس یک مجرای باریک بلند باشد و کیست پیلوژنیک را با ارتباط کوتاه که بیشتر موارد هم مشخص نیست میدانند. [۱]

بهر حال تفکیک ایندو از یکدیگر مهم نبوده بلکه تشخیص آنها از تصاویر رادیولوژیک مشابه اهمیت زیاد دارد. در پیلوگرافی رتروگرافی معمولاً کیست بزرگتر از آنچه در اوروگرافی دیده میشود نمایان میگردد.

تشخیص افتراقی:

دیورتیکول کالیس از نظر تشخیص افتراقی با بیماریهای زیر مطرح میگردد:

۱- با هیدرونفروز پارسیل.

۲- با هیدروکالیکوز که از مشکلترین تشخیصهای افتراقی است زیرا اتساع حفره کالیس را باید از دیورتیکول آن تشخیص داد.

برای تمیز ایندو از یکدیگر به عوامل زیر باید توجه داشت:

اولاً هیدروکالیس از ابتدای زمان ترشخی شروع به پر شدن مینماید، در صورتیکه دیورتیکول کالیس بعد از فشار بر حالبها بخوبی پر میشود.

ثانیاً دیورتیکول کالیس تا حدودی از کالیس دور بوده و دارای پایه باریکی میباشد.

ثالثاً بعضی از علل شناخته شده هیدروکالیکوزیس را می توان بر روی رادیوگرافی های اوروگرافی ملاحظه نمود

مانند تنگی پایه کالیس بوسیله انسداد مزمن بویژه سل و یا وجود سنگ در پایه کالیس.

۳- با حفره سلی یا آبه تخلیه شده که بوسیله آزمایش ادرار از نظر تجسس با سیل دوکخ و کشت ادرار تمیز داده می شود. و بالاخره وجود آسترظریف پوششی در حفره دیورتیکول و فقدان علائم توبرکولوز در آزمایش آسیب شناسی مؤید تشخیص خواهد بود.

سیر بیماری و درمان:

بیماری ممکن است مدت های مدیدی بخوبی تحمل شود

ساده‌ترین عمل جراحی برداشتن سقف کیست تا جائیکه با کالیس ارتباط دارد همراه با جدا کردن گردن کالیس از زیر کلیه و نفرکتومی پارسیل است. [۴]

نتیجه:

یافته‌های زیر نکات قابل توجه این بررسی را تشکیل می‌دهد:
تقریباً نیمی از بیماران فاقد علائم بالینی و آزمایشگاهی بوده و تشخیص بیماری برحسب تصادف در آزمایش پرتوشناسی داده شده است.

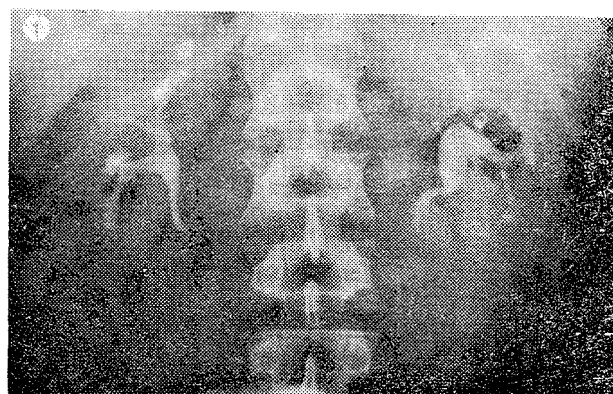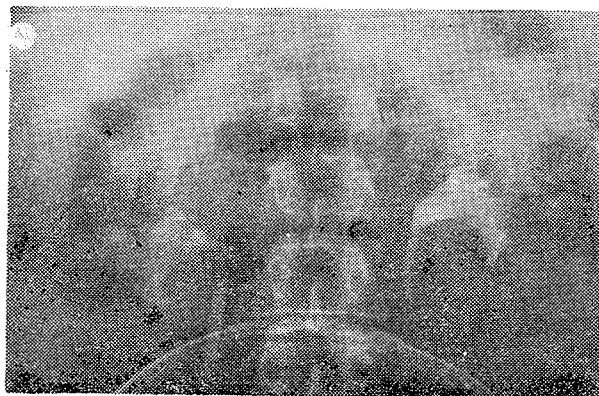
در بقیه موارد بیماران با علائم عفونی، هماتوری و علائم کولیک نفرتیک مورد آزمایش اوروگرافی داخل وریدی قرار گرفته‌اند.

یک مورد از بیماران بعلت تومور کلیه مقابل و مورد دیگر بعلت سنگ کلیه مقابل مراجعه نموده‌اند. یکی از بیماران نیز مبتلی به سنگ‌های صفراوی بوده است.

تصویر پرتوشناسی شیرکلسیم که در روی رادیوگرافی ایستاده به شکل نیمه هلال تیره‌ای دیده می‌شود در بیماران ما مشاهده نگردیده است.

هماتوری از علائم نسبتاً شایع بوده است. در این موارد لکه‌های روشنی در داخل کیست اوپاسیفیه مشاهده می‌شود که نشانه لخته‌های خونی می‌باشد و دفع این لخته‌ها است که ایجاد کولیک نفرتیک می‌نماید.

بعلت نادر بودن کسیت پیلوژنیک و اهمیتی که رادیولوژی در شناخت این بیماری دارد ده مورد از این بیماری گزارش گردید.



و فاقد هر گونه علائم بالینی باشد.

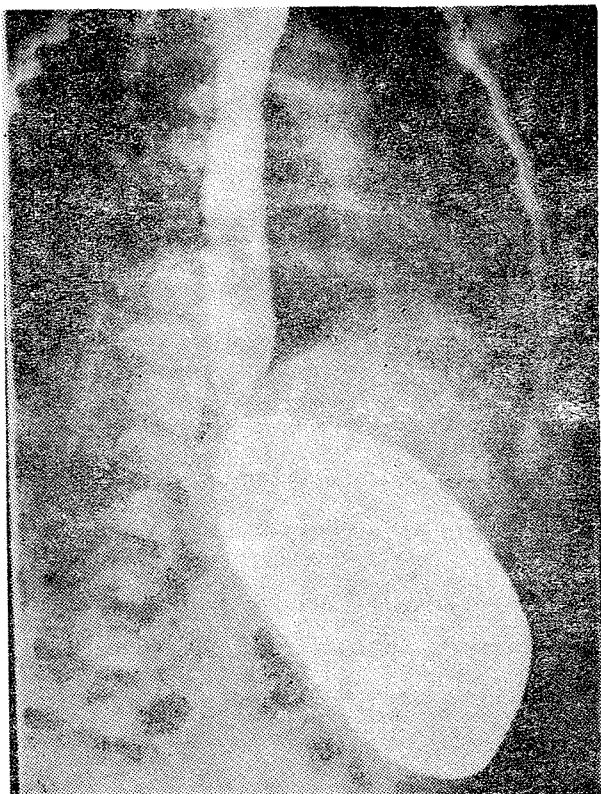
وجود استاز سبب پیدایش عوارض عفونی و سنگ گردیده و علائم بالینی را آشکار می‌سازد.

در این موارد اگر عفونت ادراری بطور مداوم کنترل و مهار گردد نیازی به عمل جراحی و برداشتن دیورتیکول نخواهد بود.

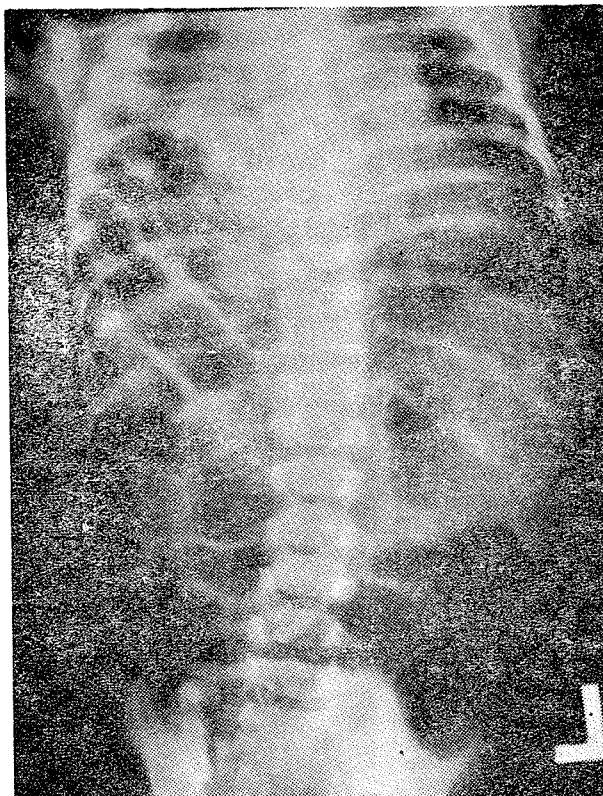
در حالاتی که کیسه‌ها بزرگ بوده و همراه با عفونت‌های مکرر و مزمن و یا سنگ باشند عمل جراحی ضرورت پیدا می‌نماید.

REFERENCES

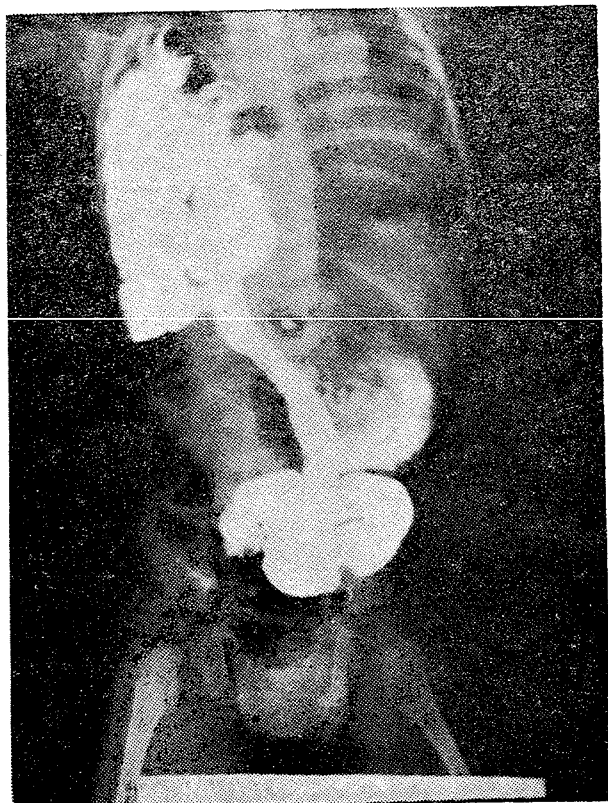
- 1- Abeshouse, B.S. and Abeshouse, G.A., *Urol. Int.*, 15: 329, 1963.
- 2- Bastit, C. Les maladies rares de l'appareil urinaire. Conf. Electo-Radiol. du Val-de-Grace 151: 195, 1966.
- 3- Benedo, B. and Litwak, A., *Brit. J. Urol.*, 37: 70, 1964.
- 4- Blandy, J.P. and Tresidder, G. C., *Brit. J. Urol.*, 39: 121, 1967.
- 5- Devine, C.J. et. al., Calyceal diverticulum *J. Urol.* 101: 8, 1969.



شکل ۲- کودک شهبازآ. رادیوگرافی مری و معده با ماده حاجب




شکل ۱- رادیوگرافی ساده قفسه صدری از روبرو - کودک شهبازآ. تصاویر هوائی روده ای، طرف راست قفسه صدری را پر کرده است.



شکل ۳- کودک شهبازآ. تزائیت معده و روده

رادیوگرافی ساده قفسه صدری از روبرو (عکس شماره ۱) بیش از سه چهارم سمت راست قفسه صدری را تصاویر هوائی بابعاد مختلف و اشکال گرد یا بیضی پر کرده اند. در قله ریه راست پارانشیم مشهود ولی غیر طبیعی بوده و تئاری غیر یکنواختی را نشان میدهد و واکنش جنبی بصورت خط کناری در همین قسمت وجود دارد. قلب و نای شدیداً بطرف چپ منحرف شده اند. دیافراگم چپ دیده میشود ولی در سمت راست دیافراگم مشهود نیست و بعضی از تصاویر هوائی بطرف هیپو کندر راست امتداد دارد. در این هیپو کندر بجای تئاری معمولی کبد تصاویر هوائی متعددی دیده میشوند. در هیپو کندر چپ تئاری یکنواختی دیده میشود که تصویر هوائی زاویه پائین تر از زاویه راست کولون قرار دارد. از نیمرخ تئاری یکنواختی که بر سایه قلب منطبق گشته و بسمت پائین کشیده شده دیده میشود. خط مایل منقطع که فست قدامی دیافراگم را نشان میدهد در $\frac{1}{3}$ تحتانی و $\frac{2}{3}$ فوقانی میدان ریوی راست دیده میشود. در رادیوگرافی معده و مری با ماده حاجب (عکس شماره ۲) تصویر مری طبیعی و کاردیازیر دیافراگم قرار دارد. برجستگی بزرگ معده

برای عمل جراحی وجود نداشت، بیمار در تاریخ ۱۸/۱۱/۵۰ در سن چهار ماهگی تحت عمل جراحی قرار گرفت .



شکل ۵- اسکا نینک کبد کودک شهناز آ. آپتیک طبیعی - کبد در هیپوکندر چپ و لب راست کبد که بطرف بالا و داخل قفسه صدری جا بجاشده

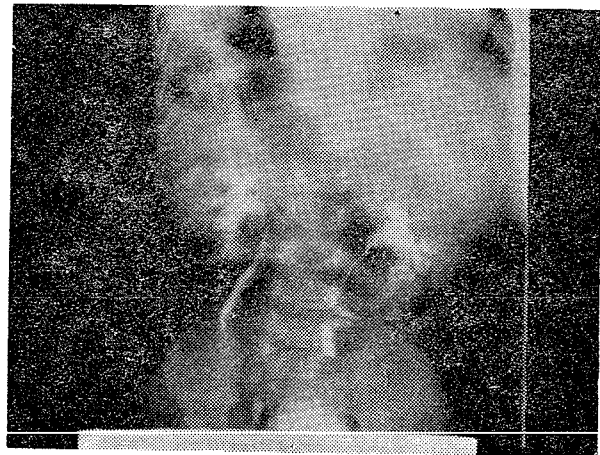
شرح عمل :

بیهوشی عمومی با لوله آندوتراکئال - پنتوتال و سپس فلئوتان. شکاف زیر دنده‌ای راست. تجسس حفره شکمی نکات زیر را بدست میدهد :

کاردیا و پیلور در جای خود هستند ولی معده همراه با چادرینه بزرگ و کولون‌های عرضی و بالارونده و سکم و آپاندیس و قوسهای بسیاری از قسمت انتهائی روده نازک زیر دیاфраگم راست ناپدید میشوند و بطرف قفسه صدری میروند. کبد کاملاً در طرف چپ شکم قرار گرفته و توسط رباط مثلثی چپ به دیاфраگم چپ ثابت شده. لب راست کبد و بخصوص قسمت کاملاً طرف راست آن بطرف بالارونده شده و زیر دنده‌ها و بطرف قفسه صدری بالا می‌رود ولی بوسیله رباط مثلثی راست به قسمت میانی دیاфраگم (روی خط وسط) متصل است. در پشت لب چپ کبد و در مجاورت دنده‌های چپ، طحال که اندازه آن طبیعی بنظر میرسد قابل لمس است. رباط گرد از ناف بطرف هیپوکندر چپ کشیده شده و در طرف راست آن کیسه صفرا درست در محلی که معمولاً روی کبد قرار دارد ولی در مورد خاص در طرف چپ شکم قرار گرفته است دیده میشود. کیسه صفرا نسبتاً آزاد و از نوع خاراج از کبدی است و مزوی آن نسبتاً آزاد است. کلیه قسمتهای روده بزرگ آزاد هستند و هیچ آلولمانی وجود ندارد. ناهنجاری دیگری در مناظره و لمس پیدا نمیشود .

دست بطرف دیاфраگم راست می‌رود و بوسیله قوسهای روده‌ای و معده متوقف میگردد. چسبندگی‌های مختصر و شکننده‌ای بین چادرینه و دیاфраگم وجود دارد. کشش مسایم روی معده قسمتی از آنرا از قفسه صدری خارج میکند . از

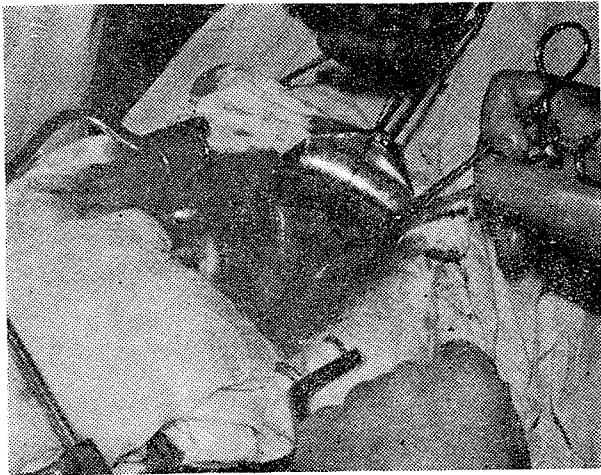از دیاфраگم چپ بوسیله تارهای یکنواختی به قطر ۳ سانتیمتر جدا شده است. تارهای دیگری با بعد 5×4 سانتیمتر بالاتر از دیاфраگم چپ و روی خط میانی قرار دارد. در رادیوگرافی معده و روده باریک با ماده حاجب (عکس شماره ۳) ناحیه آنتروپیلور بطرف بالا و راست کشیده شده و کادر دوازدهه مشهود نیست . قسمت اعظم قوسهای ایلئون و ژژونوم داخل قفسه صدری سمت راست وجود دارد. رادیوگرافی کولون با ماده حاجب (نشان میدهد که). سکوم و کولون راست و کولون عرضی در قفسه صدری راست قرار گرفته‌اند. اوروگرافی داخل وریدی (عکس شماره ۴): ترشح هر دو کلیه، شکل و اندازه کلیس‌ها طبیعی است. کلیه چپ بطرف پائین رانده شده و حالب چپ زاویه حادی L_4-L_5 نشان میدهد. سنتیگرافی کبدی (عکس شماره ۵) کبد در هیپوکندر چپ قرار داشته و آپتیک طبیعی دارد. در سمت بالا و راست توده کبدی، ناحیه با آپتیک کمتر و شکل تقریباً مدور دیده میشود که مربوط به قسمت داخل قفسه صدری لب راست کبد است .



شکل ۴- اوروگرافی کودک شهناز آ

بطور خلاصه علائم تنفسی همراه با تصاویر روده‌ای داخل قفسه صدری تشخیص فتق دیاфраگماتیک را مطرح میکنند و رادیوگرافیهای با ماده حاجب نشان میدهد که قسمت اعظم معده ، روده باریک و کولون داخل قفسه صدری قرار گرفته است. امتحانات بالینی- رادیولوژیک و ایزوتوپیک، وضعیت کبد را مشخص می‌کند . کبد در هیپوکندر چپ قرار گرفته کلیه چپ را بطرف پائین رانده و قسمتی از لب راست آن داخل قفسه صدری قرار گرفته است.

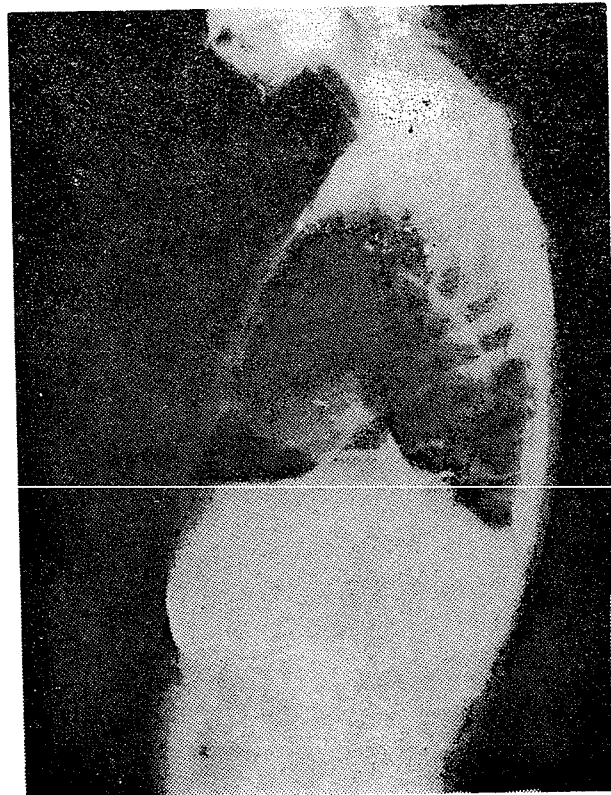بعلت تنگی نفس و پلی‌پنه و تاکیکاردی که حکایت از نارسائی تنفسی این کودک میکردند و باتوجه به اینکه مانعی



شکل ۱۱- واولو بطرف پائین است و در طرف چپ لب چپ کبد روی آن کیسه صفرا دیده میشود. لب راست کاملاً جداست و در قسمت کاملاً خلفی باب چپ متصل میشود دنده‌ای راست و تجسس حفره شکمی نکات زیر را مورد نظر قرار می‌دهد:

بلافاصله در عقب جدار شکم و در جلوی کبد یک قوس کولون که از کولونهای راست و عرضی تشکیل شده به طرف قفسه صدری بالا می‌رود. در قسمت چپ آن قسمتی از قوس بزرگ معده دیده میشود که به دنبال کولون بالا می‌رود و در طرف راست آن یک قوس روده نازک دیده میشود. کولون به آسانی به حفره شکمی برگردانده میشود، چسبندگی‌های مختصری بین چادرینه بزرگ و دیافراگم وجود دارد که آزاد می‌گردند. معده نیز چسبندگی‌هایی دارد که آزاد میشوند ولی روده نازک با آسانی وارد حفره شکمی می‌گردد و ضایعه مسئول بیماری آشکار می‌گردد: سوراخی در دیافراگم راست بصورت V که رأس آن در قسمت خلفی قرار دارد و تا ۳ سانتیمتری جدار خلفی پیش می‌رود و شاخه‌های باز آن بطرف جلو است. عرض این شکاف در قسمت جلو بلافاصله پشت دنده‌ها در حدود ۶ تا ۷ سانتیمتر است. زیر این شکاف لب‌های چپ و راست کبد کاملاً از هم جدا هستند. شکاف در مسیر شیار بزرگ کبد قرار دارد و تا ناف کبد ادامه دارد، دولب در عقب بوسیله لب کوده (Caudé) بهم مربوط می‌باشند، کیسه صفرا در میان این شکاف و در قسمت خلفی آن در روی پهلوی راست لب چپ خوابیده و ته آن بطرف قفسه صدری می‌رود و با پرده جنب چسبندگی‌های وسیعی دارد. قسمت قدامی لب‌های کبدی آزاد است ولی در قسمت‌های میانی و خلفی هر دو لب بوسیله رباط (فالسفرم) به دیافراگم آویزان هستند. (عکس شماره ۱۱) در حاشیه این شکاف لبه دیافراگم کمی ضخیم‌تر است. پرده صفاقی با پرده جنبی در امتداد هستند. تجسس سایر قسمت‌های حفره شکمی طبیعی است. ریه

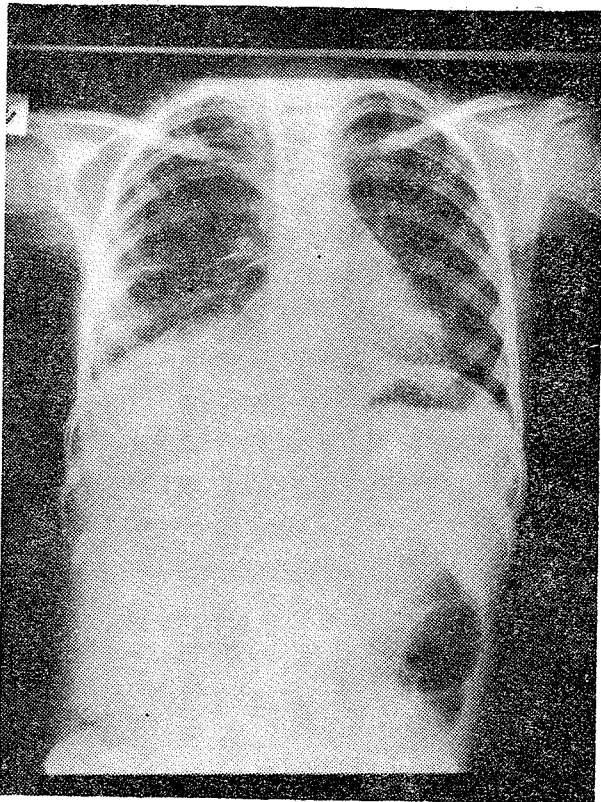
قفسه صدری طرف راست را تصویر روشنی فرا گرفته که حدود فوقانی کاملاً مشخص بصورت نیم‌دایره دارد. تصاویر هوائی متعددی در قاعده ریه راست دیده میشوند که برخی از آنها با تصاویر هوائی شکم ادامه پیدا میکند. دیافراگم راست مشهود نیست. در نیم‌رخ (عکس شماره ۱۰) تصویر هوائی بزرگ دیده میشود که حد فوقانی آن نیم دایره است. در رادیوگرافی با ماده حاجب (عکس شماره ۹) کاردیا زیر دیافراگم قرار دارد، قسمت اعظم معده همراه با قوسهای روده باریک و کولون عرضی و زاویه کبدی کولون در قفسه صدری قرار دارند. بطور ثابت کولون راست بوسیله تاری یکنواختی که حد داخل آن قوس منظمی است بطرف خط وسطی رانده شده است. بطور خلاصه دختر ۱۰ ساله بدون هیچ سابقه گوارشی و تنفسی دچار استفراغ‌های شدید گشته که منجر به حالت کاشکتیک شده‌اند. فرورفتگی شکم همراه علائم قاعده ریه راست تشخیص بالینی فتق دیافراگم را مطرح میکنند و رادیوگرافیهای ساده و با مساده حاجب آنرا تأیید میکنند. بیمار در تاریخ ۵۱/۲/۳۰ تحت عمل جراحی قرار گرفت.



شکل ۱۰- رادیوگرافی معده و روده با ماده حاجب از نیم‌رخ- کودک تریام-

شرح عمل

فتق دیافراگم راست با جایجا شدن قسمتی از معده و کولون و روده نازک در قسمت راست قفسه صدری. شکاف زیر



شکل ۱۲- رادیوگرافی پس از عمل

ادبیات پزشکی نشان میدهد که فتق‌های طرف راست در اغلب موارد همراه با کیسه فتق بوده و در حقیقت Eventration می‌باشند [۱۷]. با در نظر گرفتن این مطالب، فتق واقعی دیافراگم راست نادر است و در دو مورد ذکر شده توپوگرافی قدامی سوراخ فتق آنها از فتق‌های بوشدالک کلاسیک متمایز نموده و در اشکال استثنائی فتق‌های قدامی گنبد دیافراگم قرار میدهد.

— جنین‌شناسی و پاتولوژی : بین هفته‌های چهارم و دوازدهم زندگی جنینی، همزمان با تشکیل لوله گوارشی دیافراگم در اثر اتصال چهار قسمت مختلف بوجود آمده حفره شکمی را از قفسه صدری جدا مینماید. [۱۲-۱۷-۱۸-۲۱]:

— مزانتراخلفی (M. Dorsal) که مری، آئورت و ورید اجوف تحتانی را در بر دارد، قطعه وسطی و خلفی دیافراگم را تشکیل میدهد.

— جدار عرضی (Sept. Transversum) که از مزوبلاست اولیه سرچشمه گرفته و در سمت خلفی بسوی مزانترا دورسال پیش میرود قسمت قدامی و مرکزی دیافراگم و بخصوص قطعه‌ای از آنها که حدفاصل بین قلب و حفره شکمی است تشکیل میدهد. جوانه‌های کبیدی در سطح تحتانی سیتوم ترانسورسوم قرار میگیرند و بدین ترتیب از اولین هفته‌های دوران جنینی رابطه نزدیکی بین کبد و دیافراگم برقرار میگردد. حفره Pericarde که از پائین بوسیله سیتوم ترانسورسوم محدود گشته از طرفین

راست در حدود $\frac{1}{3}$ قفسه صدری طرف راست را پر میکند. برای بستن شکاف فوق و بعلت عریض بودن آن امکان استفاده از پروتز مورد بحث قرار میگیرد ولی هنگام آزاد کردن لبه‌های شکاف مشاهده گردید که از هر طرف شکاف چند سانتیمتر از دیافراگم ماهیچه‌ای و عضلانی، کمی آتروفیک، بصورت آکوردئون روی هم خوابیده و بوسیله پرده جنبی پوشانیده شده است. آزاد کردن این قسمتها باندازه کافی بافت دیافراگم جهت بستن شکاف در اختیار ما میگذارد. دوختن این دولبه بیکدیگر از عقب به جلو بوسیله ابریشم و بخیه‌های بصورت X، دولب کبیدی را نیز بهم نزدیک میکند. قبلا چسبندگی‌های کیسه صفرا آزاد شده بود و از بین دولب جدا گردیده بود. پس از ترمیم کامل شکاف دو لب کبد کاملاً در مجاورت هم قرار میگیرند و کیسه صفرا نیز در محل خود در قسمت قدامی شمار بزرگ قرار میگیرد. چند بخیه قسمت قدامی دیافراگم ترمیم شده را به عضلات بین‌دنده‌ای و دنده‌ها ثابت کردند. در قفسه صدری درن گذاشته نشد و جدار شکم در دولایه بدون درناژ دوخته شد.

عمل جمعاً يك ساعت و نیم طول کشید در حین عمل هیچ مسئله‌ای از نظر جراحی و بیهوشی مطرح نگردید. بیهوشی با نسدونال، فلاکسیدیل و پتیدین و لوله آندوتراکئال انجام گردید. در حین عمل خون داده نشد و «۲۵۰ میلی لیتر سرم قندی و رینگر تزریق شد. فردای عمل تغذیه از راه دهان شروع شد. بخیه‌ها پس از هشت روز برداشته شدند.

هیچ عارضه‌ای پس از عمل پیش نیامد.

بعد از عمل جراحی حال عمومی بسرعت بهبودی پیدا

میکند. بطوریکه در تاریخ ۱۶/۳/۵۱ یعنی روز مرخصی وزن بیمار ۲۳ کیلو بوده است. در رادیوگرافی پس از عمل تنها علامت غیر طبیعی برجستگی مختصری است که در گنبد دیافراگم راست دیده میشود و واکنش جنبی بصورت خط شیاری مشهود است.

بحث:

— شیوع فتق‌های دیافراگم: ۱ در ۷۰۰۰ نوزاد تخمین

زده میشود [۱۲ و ۱۳] و فوراً بعد از مرحله نوزادی بین ۰/۸ الی ۱۲ در ده‌هزار فرد ذکر شده است [۲۰]. در حدود ۹۰٪ فتق‌ها در سمت چپ اتفاق میافتد [۱۷ و ۱۲] چون در سمت راست، کبدمانع اصلی ایجاد فتق است. چنانکه در يك آمار [۵] از ۶۳۵ مورد فقط ۳۰ مورد فتق راست بوده است و Fauré در ۱۹۷۱ صد و سی پنج مورد فتق دیافراگم راست در ادبیات پزشکی پیدا کرده است [۹]. از نظر توپوگرافی فتق، در ۷۲ مورد Sneyder ۸۳٪ فتق بوشدالک و ۱۶٪ فتق هیاتال و ۱٪ فتق فورامن مورگانی وجود داشته است [۲۱]. اشکالیکه تا ۱ روز بعد از تولد تظاهر میکنند $\frac{1}{3}$ موارد را تشکیل میدهند [۱۳] و بررسی

قدامی نادر همراه با ناهنجاری کبدي استثنائی معرفی شد. تحمل نسبتاً خوب علائم بالینی در بیمار اول و تحمل کامل آن به مدت ۱۰ سال در بیمار دوم با داده‌های ادبیات پزشکی که فتق‌های راست را نادر و باعلائم خفیف ذکر میکنند موافقت دارد.

امتحانات رادیولوژیک و ایزوتوپیک تشخیص ناهنجاری‌های همراه راکه در این نوع فتق شایع است روشن میکند. نتیجه درمانی این دو بیمار منطبق با آمارهای دیگران، کاملاً رضایت‌بخش است.

های شدید معمولاً کشنده هستند [۳-۴] چنانکه ریه قفسه‌صدري را بعد از عمل پرنکرد می‌توان به هیپوپلازی مشکوک شدولی در نظر باید داشت که گاهی ۱۰-۱۵ روز برای برگشتن ریه به وضع طبیعی لازم است [۱۷]

در بیمار شماره ۱ منظره هیپوپلازی ریه مطرح بود ولی ۶ ماه پس از عمل جراحی تصویر آمفیزم در قاعده ریه راست دیده نمی‌شد.

نتیجه

دو مورد فتق دیافراگم راست بدون کیسه و از نوع

REFERENCES

- 1- Anderson R., Connell T. Low man. R.M., *Radiology*, 97: 87-88, 1970.
- 2- Benson. C.D., *Pediatric Surgery*, Vol: 1 P. 59 year Book Medical Publishers, 1962
- 3- Berdon. WE Baker. D.H. Raymond. A., *Amer J. Roent*, 2: 413-421, 1968.
- 4- Borde. J, *Rev. Prat*, 10: 8, 1970.
- 5- Christofer. W.M., *Radiology.*, 82: 249, 1964
- 6- Cuinaud. C., *Anatomie du foie in. E.M.C. Foie et Pancreas. Vol. I. P. 7002*, 1963.
- 7- Dor. J. Richelme., Aubert, Boyer, *J clin (Paris)*, 94: 432, 1969.
- 8- Farrioux J. P., Ribert. M., *Ann. Pediat. (Paris)*. 14: 132. 1969
- 9- Faure. C Sauvgrain J. Bonnel. F., *Ann. Radiol, (Paris)*, 3,4: 305, 1971.
- 10- Faure. C. Lawson Ph., *Etude radiologique des hernies diaphragmatique de l'enfant. Concours, Medical*, 41, 46, 15. Nov.1969.
- 11- Fevres. M., *chirurgie infantile d'urgence*, Masson. C.I. Edit. P. 370. 405. 1957.
- 12- Fournet., J.P. Cloup. N. Lebonti. H. *Les hernies diaphragmatiques du nouveau-né, Medicine infantile.* P. 74-100, 1972.
- 13- Graivier. L. Dorman. G.W. Votteler T.P., *Surg. Gynec. obstet* 132: 408, 1971.
- 14- Kittagawa. M. Boyden E.A., *Brit. J Surg*, 5: 342-345, 1971.
- 15- Lasser, J. Saint Soperry. G. Seguin. *Arch. France. Pediat*, 8: 943-944, 1967.
- 16- Neuhauser. E.B D., *Postgrad Med.*, 48: 59, 1970.
- 17- Perrotin. J. Moreaux. J., *chirurgie du diaphragme*, Masson. Ci. Edit. p. 195. 1965.
- 18- Porehes. P., Bourdon. R. Bernaille. C. *Hernies diaphragmatique, Radiodiagnostic, appareil digestif.* Masson. Ci. P. 33, 40. 1966.
- 19- Potter. EL., *Pathology. of the Fetus and the infant.*, Year Book Medical Publishers. P. 152, 1962.
- 20- Sethi. G. Red. W.A., *J. Thorac. Cardiovas. Surg*, 62: 1, 1971.
- 21- Sneyder, W.H. Greaney. E.M. *Pediat. Surg.*, 57: 4. 1965
- 22- Spencer. R. Spaekmann. T. Pearson. *Radiology.*, 99: 375, 1971.
- 21- To-d. R. Danson. G. Theerre. R.X. *J. Radiol. Electr*, 52: 106-108, 1971.