

نوکاردیوزیس (Nocardiosis)

گزارش اولین مورد شکل عمومی شونده آن در ایران *

دکتر منوچهر عسکری ✎ دکتر صادق پیروز عزیزی ✎

بوده و مکرراً از خاک جدا شده‌اند. [۳ و ۶ و ۱۰ و ۱۲].
عفونت ریوی آن بدن‌بال استنشاق ذرات قارچ و آزارهای موضعی و جلدی آن متعاقب ورود عامل بیماری بدرون پوست توسط اشیاء تیز و برنده آغشته با آن مانند تیغ و خار یا خاشاک و یا خاک آلوده اتفاق می‌افتد. بیماری بطریق مستقیم سرایت نمی‌کند و از انسان به انسان و یا از حیوان به انسان منتقل نمی‌شود. بیماری از تمام نقاط دنیا گزارش شده است لیکن شکل عمومی شونده آن در اروپا و آمریکا و حالت مای ستومائی آن در نواحی گرمسیر و استوائی فراوان تر است.

اولین مورد حیوانی آن توسط نوکارد (Nocard) در ۱۸۸۸ از ضایعه فارسین گاو و اولین مورد انسانی آن توسط اپینگر (Eppinger) در سال بعد از یک ضایعه شبیه سل ریوی توأم با مننژیت جدا شد. چالمرز (Chalmers) و همکارانش آنرا از آزار نسج ریه و پیچ پر (Pijper) از ضایعه جدار قفسه صدری و کریستوفرسن (Christopherson) از غده اشک و واکسمن (Waksman) از طحال یک فرد یرقانی جدا کردند [۹ و ۳]. و بدین ترتیب ثابت شد که این قارچ قادر بر رشد در اندامها و اعضای مختلف بدن بوده و سبب ایجاد حالت عمومی شونده میشود. [۱۴]

امروزه فقط شکل عمومی شونده بیماری را بنام نوکاردیوزیس ذکر میکنند که عامل آن نوکاردیا استروئیدس (Nocardia asteroides) میباشد و شکل بالینی دیگر آنرا که در نتیجه جایگزینی

در بخشهای بیمارستانی اغلب اوقات علت حقیقی بیماریهای ریوی مجهول، می‌اند. بین این مچینولات قاهی بر حسب اتفاق عامل بیماری کشف میشود مانند پنوعوپاتی در اثر نوکاردیا استروئیدس که در این مقاله مورد بحث قرار میگیرد. بنظر ما عوامل قارچی که مولد بیماری ریوی میشوند یکی از علل مهم این بیماری است که باید در کشور مورد مطالعه دقیق قرار گیرد.

مقدمه : نوکاردیوزیس یک بیماری حاد یا مزمن گرانو-لوماتوز یا چرکی شونده انسان و حیوان است که در اثر اسپسهای مختلف ژانر نوکاردیا ایجاد میشود. بیماری دوشکل بالینی کاملاً متفاوت دارد. یکی شکل عمومی شونده (Systemic یا Generalised) بامبدأ ریوی و پیشرفت تدریجی موضعی و ابتلاء اندامهای مجاور و سرانجام انتشار به مغز و پرده آن که رویه مرفته خیلی شبیه بیماری سل میباشد و دیگری شکل موضعی که بصورت دملهای تحت جلدی یا مای ستومای آکتینومیکوتیک (Actinomycotic mycetoma) دیده میشود. [۱۳]

عامل بیماری قارچی از خانواده آکتینومایست هوازی است که میسیلیوم نازک و ظریف بقطر یک میکرون یا کمتر داشته و دارای انشعابات کوتاه طرفی است که در گسترده‌های رنگ آمیزی شده بعناصر باکتری مانند یا کو کسی مانند شکسته میشوند. میسیلیوم آن رنگ گرم را شدیداً بخود گرفته و خاصیت اسید دوستی نسبی دارد. منابع عفونت این قارچ همیشه در خارج از بدن

* این مطالعه با استفاده از اعتبارات دانشکده بهداشت دانشگاه تهران و اعتبارات انستیتو تحقیقات بهداشتی از محل طرحهای عمرانی مستمر وزارت بهداشتی و سازمان برنامه انجام شده است.
* آزمایشگاه قارچ شناسی دانشکده بهداشت و انستیتو تحقیقات بهداشتی.
** استاد ممتاز دانشکده پزشکی تهران.

موضعی انواع دیگر این قارچ در اندامها بوجود میآید بنام مای-ستوما میخوانند .

همانطوریکه ذکر شد شکل ریوی بیماری، از نظر علائم بالینی و پرتونگاری خیلی شبیه به بیماری سل میباشد. لاغری، سستی، بی‌اشتهائی، عرق‌شبانه، تب، سرفه توأم با خلط چرکی و از بین رفتن صداهای تنفسی، وجود یا عدم رالهای مختلف در قسمتی از ریه، افزایش ماتیته در قسمتی از قفسه صدری بخصوص در ناحیه ضایعه علائم بیماری را تشکیل میدهند. در پرتونگاری ریه ممکن است انفیلتراسیون یا افزایش کدورت در قسمتی از نسج ریه وجود داشته باشد. چنانچه خلط یا حاصل برونکوسکوپی را با طریقه کاینیون (Kinyoun) رنگ آمیزی نمایند در مابین رشته‌های نازک و منشعب آبی رنگ قسمتهای قرمز رنگ نیز دیده میشود. [۵ و ۶ و ۷ و ۸]

انتشار محلی قارچ از ضایعه ریوی سبب ایجاد پلوریت، ابتلاء جدار قفسه صدری و پیدایش آبسه و دملهای چرکی در پوست یا درون اعضاء مجاور قفسه صدری میگردد. انتشار خون قارچ باعث ابتلاء مغز و مننژ و اعضاء دیگر بدن که دور از قفسه صدری قرار دارند میشود. ابتلاء مغز با پیدایش علائم دمل یا تومر مغزی و حالت دل‌بهم‌خوردگی و استفراغ همراه است و در ابتلاء مننژ علائم مننژیت در بیمار ظاهر میشود. نکته مهم اینکه بهنگام برقراری این علائم ممکن است ضایعه اصلی ریه کم شده یا اساساً از بین رفته باشد. [۳ و ۲ و ۹]

نظر باینکه شرح حال بیمار نمونه گویائی از حالت بالینی و پیشرفت بیماری در بدن میباشد و نیز بعلمت آنکه این بیماری برای اولین بار در ایران تشخیص داده شده و گزارش میشود بهتر است که بطور مفصل بشرح آن مبادرت ورزید .

شرح حال بیمار : بیمار مردی است زارع، ۴۰ ساله، اهل و ساکن دائمی اراک که بعلمت درد قفسه صدری و تورم ناحیه پستان راست در تاریخ ۲۳/۲/۱۳۴۴ در بخش داخلی بیمارستان پهلوی تهران بستری میشود. بیماری از دو ماه پیش بدنبال عارضه سرما-خوردگی ایجاد شده که با تب و لرز و سرفه و خلط چرکی زیاد و درد پهلوی سمت راست قفسه صدری توأم بوده است. در اثر درمان‌های مقدماتی نزد پزشک محلی علائم بیماری تخفیف یافته و بیمار تاحدی قادر بانجام کار خود میگردد. لیکن این بهبودی نسبی بیش از دو هفته دوام نیافته و بیماری با تورم و قرعزی ناحیه پستان راست عود میکند. از یک هفته پیش این ضایعه هم دردناک

میشود و برای درمان به تهران مراجعه میکند. در سابقه بیمار ابتلاء به مالاریا در بیست سال پیش و سرفه و خلط چرکی از سال پیش وجود داشته و از نظر فامیلی زن و چهار فرزندش سالم هستند .

در مشاهده بالینی، بیماری است با حال عمومی خوب که در ناحیه جلو و راست قفسه صدری دملی باندازه ۱۰ × ۵ سانتیمتر در ناحیه پستان دارد. این دمل متورم و قرمز رنگ بوده و در لمس گرم و حالت کرپیتاسیون دارد. ضربان نبض ۷۷، تعداد تنفس ۲۲ در دقیقه و حرارت بدن ۳۷ درجه سانتیگراد و فشار خون به ترتیب ۵ و ۹/۵ سانتیمتر جیوه است. صداهای قلب طبیعی است. بیمار سرفه‌های خشک فراوان دارد که سابقاً توأم با دفع خلط زیاد و آجری رنگ بوده و بتدریج ازمقدار خلط کاسته شده است. در سمع ریه فقط در ناحیه جلو و راست قفسه صدری مالش جنبی شنیده می‌شود. در بقیه نقاط ریه صداهای طبیعی است. اشتهای بیمار خوب، اجابت مزاج معمولی و ناراحتیهای کبدی، طحالی، ادراری در بیمار مشاهده نشد. بررسی رفلکسهای مختلف آنها را طبیعی نشان داد .

پرتونگاری ریه که در تاریخ ۲۵/۱/۴۴ انجام شده و همراه بیمار است تصویر تیره‌ای با حدود غیر مشخص نشان میداد که نماینده جذب تراکم متعاقب پنومونی در قاعده ریه راست است. سیسور عرضی ریه بشکل خط تیره‌ای نمایان است و نقش عروق و قصبات ریتین شدیدتر از طبیعی است. سایه قلب و مدیاستن طبیعی و سینوس‌های جنبی آزاد بودند (شکل ۱).

پرتونگاری ریه که در تاریخ ۲۱/۲/۴۴ انجام شده است تصویر تیره‌ای در قاعده ریه راست نشان میدهد که بنظر میرسد نتیجه تورم نسوج اطراف پستان و قفسه صدری باشد. در جنب این ناحیه و در طول جنب جدار قفسه صدری علائم تورم نمایان است و سیسور عرضی بشکل خط تیره‌ای مشاهده میشود. (شکل ۲) *

بیمار با تشخیص دمل ریوی تحت درمان ۸۰۰۰۰۰ واحد پنی‌سیلین و یک گرام استرپتومایسین روزانه تا پنج روز و از روز دوم ۲۵۰ میلی‌گرام تتراسیکلین خوراکی هر شش ساعت یکبار توأم با داروهای علامتی دیگر قرار گرفت. درجه حرارت بدن بیمار که از زمان بستری شدن بتدریج رو به افزایش گذارده و در شب سوم بحدود ۳۹ درجه سانتیگراد رسیده بود با ادامه درمان‌های فوق در روز ششم طبیعی میشود و در تاریخ ۲۹/۲/۴۴ جهت عمل جراحی دمل سینه به بخش جراحی بیمارستان منتقل میشود. در این هنگام حال عمومی بیمار بسیار خوب و رضایت بخش بوده سرفه

* نتایج پرتونگاری توسط آقای دکتر فضل‌ملین‌زاده گزارش شده است .

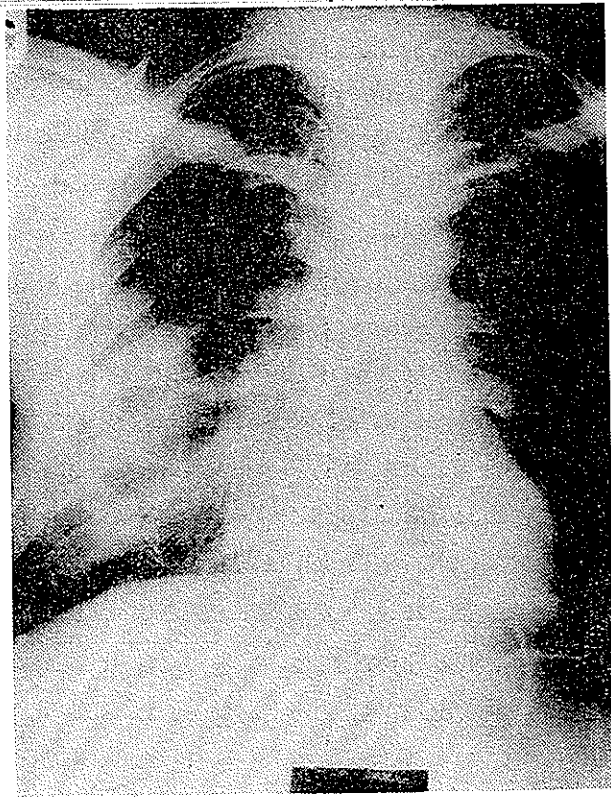
قطع شده و رفلکسها طبیعی بودند. ضربان نبض ۸۸ در دقیقه، تنفس ۲۲، درجه حرارت بدن ۳۷ درجه سانتیگراد و فشار خون به ترتیب ۸ و ۱۲۰ سانتی متر جیوه بود.

آزمایشات مختلفی که در دو روز اول بستری شدن در بخش جراحی از بیمار توسط آزمایشگاه بیمارستان صورت گرفته است چنین نتایجی داشته اند.

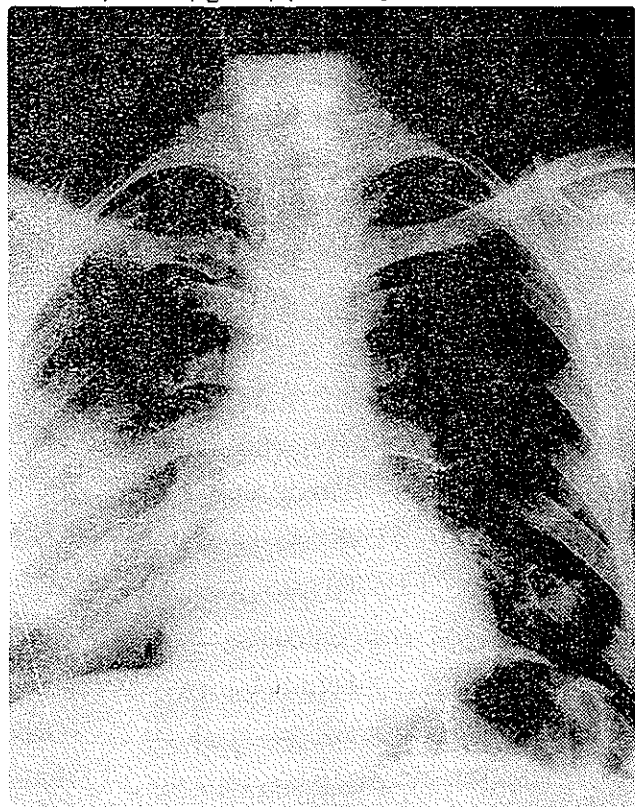
از کشت چرک دم، بعد از دو روز قارچ آکتینومی سس رشد کرد که ممکن است مربوط به آلودگی خارجی باشد ولی چون میکروبی رشد نکرده لذا آنتی بیوتیک گرام انجام نشد.

دهما تو کریت ۳۰٪، هموگلوبین ۷۰٪، گویچه سفید ۱۱۴۰۰، سکمانته ۷۴٪، لنفوسیت ۱۸٪، منوسیت ۶٪، ائوزینوفیل ۲٪، زمان سیلان خون ۲ و زمان انعقاد خون ۴/۵ دقیقه، قند خون ۰/۹۵ گرام در لیتر و VDRI و ماینگه منفی.

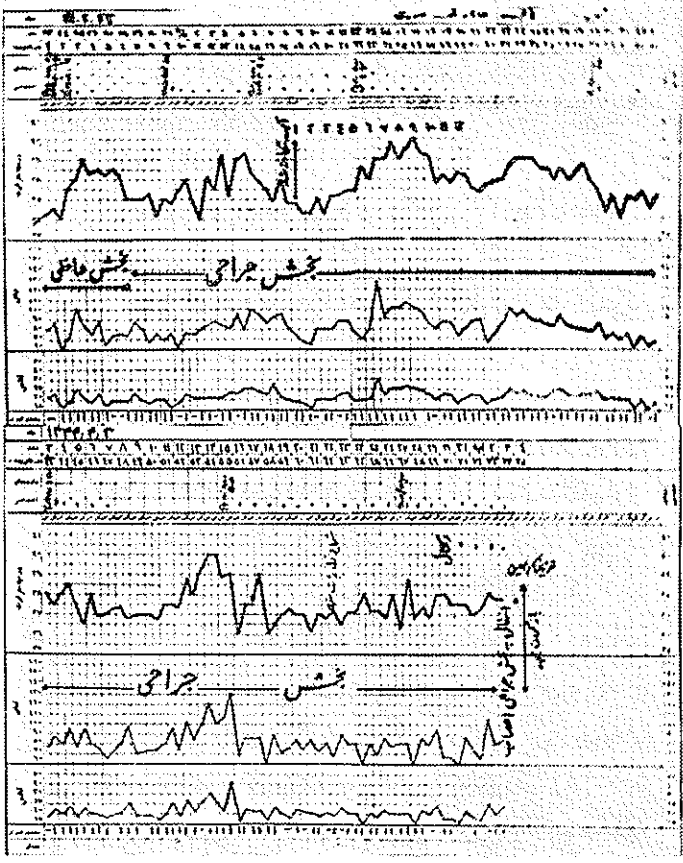
پرتو نگاری دنده های سمت راست در تاریخ ۴۴/۳/۲ علائم پریوستیت در قسمت قدامی پنجمین دنده نشان میدهد ولی ضایعات نکروزی مشهود نیست. عکس العمل پریوست مزبور ممکن است در نتیجه مجاورت با کانون چرکی باشد. پیدایش سکستر (Sequestre) با ضایعات نکروزی پیشرفته فعلاً دیده نمیشود. تغییرات



شکل ۱- رادیوگرافی ریه در تاریخ ۴۴/۱/۲۵ تصویر تیره ای با حدود غیر مشخص در قاعده ریه راست دیده میشود که بنظر میرسد در نتیجه جذب تراکم متعاقب پنومونی پیدا شده باشد.

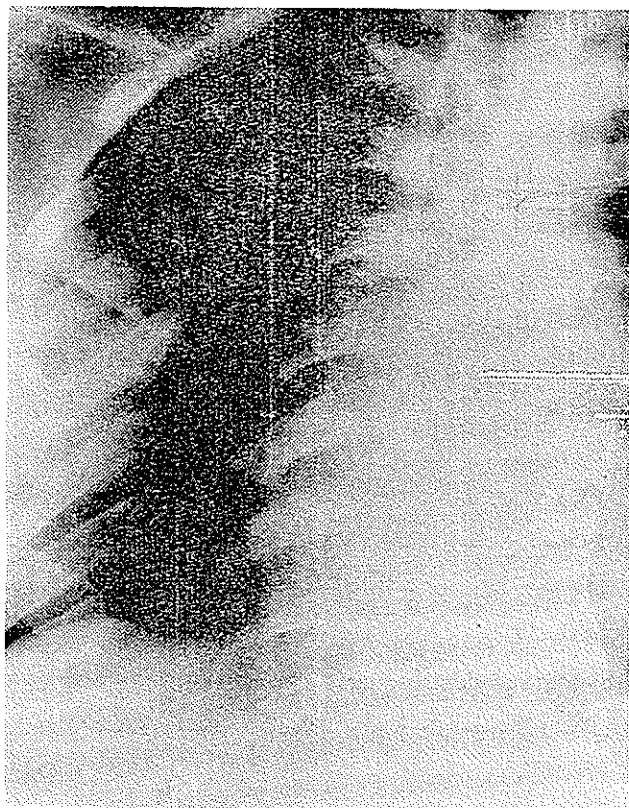


شکل ۲ رادیوگرافی ریه در تاریخ ۴۴/۱/۲۱ (چهار هفته بعد) تصویر تیره ای با حدود غیر مشخص در ریه راست وجود دارد که نتیجه تورم نواح اطراف پستان و قفسه صدری است. در طول جذب این ناحیه علائم تورم مشهود است. سیور عرضی شکل خط تیره ای دیده میشود.



شکل ۳- تغییرات درجه حرارت، نبض، تنفس و درمانهای تجویز شده در طول بیماری

مذکور ممکن است نشانه شروع يك استئیت باشد. (شکل ۴).



شکل ۴-راد یو گرافی دنده‌های سمت راست در تاریخ ۲۳/۳/۴۴
علائم پر یوستیت در قسمت قدام دنده پنجم دیده میشود

بطوریکه در ۲۹/۴/۴۴ بیمار را بعلت پیدایش استفراغ شدید و حالت لیپوتمی و بی حافظگی (Amnesia) به بخش جراحی اعصاب معرفی میکنند. نتیجه این معاینه بشرح زیر گزارش میشود :

« بیمار از يك هفته قبل از اختلال تکلم و سستی نیمه چپ بدن، « از حالت خواب آلودگی توأم با سردرد شدید شکایت داشته است. « بیمار در حالت نیمه اغما است و قادر به تکلم نیست. بی اختیاری « دفع ادرار دارد. اختلال تکلم از نوع دیسفازی است. در خارج « از دستگاه عصبی زخم ناحیه پستان جلب توجه میکند. وضع « جمجمه و ستون فقرات طبیعی است. درته چشم تورم پاپی دو « طرف با خونریزی کوچک در چشم راست دیده میشود. در عصب « مرکزی زوج ۷ سستی مرکزی سمت چپ وجود دارد. بیمار « پس از يك حالت عفونی قارچی در قفسه صدری دچار سردرد و « فلج نیمه بدن و حالت نیمه اغما شده و امکان زیاد دارد که در « نیمکره راست مغز يك آبسه داشته باشد. انجام آنژیوگرافی « طرف راست توصیه میشود.»

نتیجه آنژیوگرافی مغزی طرف راست که در تاریخ ۳۱/۴/۴۴ توسط آقای دکتر تیموریان انجام شد چنین بود :
« عروق مغزی بنحوی پر و نمایان شده اند که شاخه شرایین سیلیویوس بطور کامل مشهود نیست. بعلاوه شرایین به سمت بالا رانده شده است. سینوس کاروتید باز و شریان سر برال قدامی مسیر عادی نشان میدهد. تغییرات فوق نشانه وجود يك آماس در ناحیه تامپوروپاریتال است. در صورت وجود علائم بالینی امتحانات تکمیلی و آنتریکولوگرافی توصیه میشود.» (شکل ۵ و ۶).

بیمار سه روز بعد در بخش جراحی اعصاب بشرح زیر معاینه شد :

« بیمار خواب آلود بوده و بدی تکلم دارد. حرفهای معقول و صحیح نیست. گردن کمی سفتی دارد. همپلژی کامل طرف چپ بدن با تورم و خونریزی درته هر دو چشم دیده میشود. آنژیوگرافی کاروتید مشکوک به وجود تومری در ناحیه تامپورال راست است که برای تأیید آن و آنتریکولوگرافی یا الکتروانسفالوگرافی توصیه میشود. احتمال زیاد دارد که بیمار دچار دملی در ناحیه تامپورال راست باشد. بهتر است که بیمار به بخش جراحی اعصاب منتقل گردد. »

در تاریخ ۴/۵/۴۴ بیمار با تشخیص دمل متاستازی ناحیه تامپورواکسپیتال سمت راست مغز به بخش جراحی اعصاب انتقال یافت و دو روز بعد با همین تشخیص تحت عمل جراحی قرار گرفت. سوراخ ترپاناسیون بین تامپورال و اکسیپیتال داده شد. در ناحیه

در تاریخ ۱/۳/۴۴ حرارت بدن بیمار مجدداً بالا رفته و بتدریج تا ۳۹ درجه سانتیگراد میرسد و با انجام درمانهای طبی بروش پیشین بمدت شش روز پائین آمده و در تاریخ ۸/۳/۴۴ که آبسه شکافته و تمیز میشود کمتر از ۳۷ درجه سانتیگراد بوده است. قطعه‌ای از نسج جدار آبسه جهت تشخیص آزار نسجی به بخش انستیتوسرطان ارسال میشود که نتیجه آن چنین بوده است. « بافت ارسالی شامل تعداد قطعات خرد شده بحجم يك فندق میباشد. رنگ آنها کرم و قوامشان نرم است. آزمایش بافت ارسالی ساختمان يك پروسوس آعاسی چرکی را نشان میدهد. »

سه روز پس از باز کردن آبسه حرارت بدن بیمار بتدریج بالا رفته و در ۱۷/۳/۴۴ به ۴۰ درجه سانتیگراد میرسد. آنتی-بیوتیک‌های پیشین در این مرحله بیماری تجویز شدند (تتراسیکلین خوراکی يك گرم روزانه بمدت ۱۰ روز و سپس ۸۰۰ هزار واحد پنی‌سیلین تزریقی بمدت ۱۲ روز). معذک تب بیمار کاملاً قطع نشده و حالت نوسانی بخود گرفته شهبها بالاتر و روزها پائین‌تر بود.

در حدود اواخر تیرماه تغییرات تازه‌ای در بیمار پیدامیشود

کسی پیتال ضایعه‌ای وجود نداشت. لیکن در ناحیه تامپورال و در عقب سه سانتیمتری آبسه‌ای موجود بود که چرک غلیظ زرد مایل بسبز از آن خارج گردید. شش‌شوا انجام گرفت و از فشار مغز که خیلی زیاد بود تاحدی کاسته شد. نمونه‌ای از چرک جهت تعیین نوع میکروب و آنتی‌بیوگرام به آزمایشگاه فرستاده شد. *

بعد از عمل حال بیمار کمی بهتر شد لیکن چند ساعت بعد دچار همپرترمی شدید گردید.

معالجات علامتی مفید واقع نشد و بیمار در تا بل‌وی اغما و همپرترمی شدید در ساعت ۸ شب ۴۴/۵/۶ درگذشت.

تشخیص آزمایشگاهی :

نمونه دریافتی بعد از ۷ روز نگاهداری در حرارت ۳۷ درجه تعداد زیادی پرگنه‌های کوچک برجسته با سطح ناصاف و سفیدرنگ ایجاد کرد که به محیط‌های کشت زیرین انتقال داده شد.

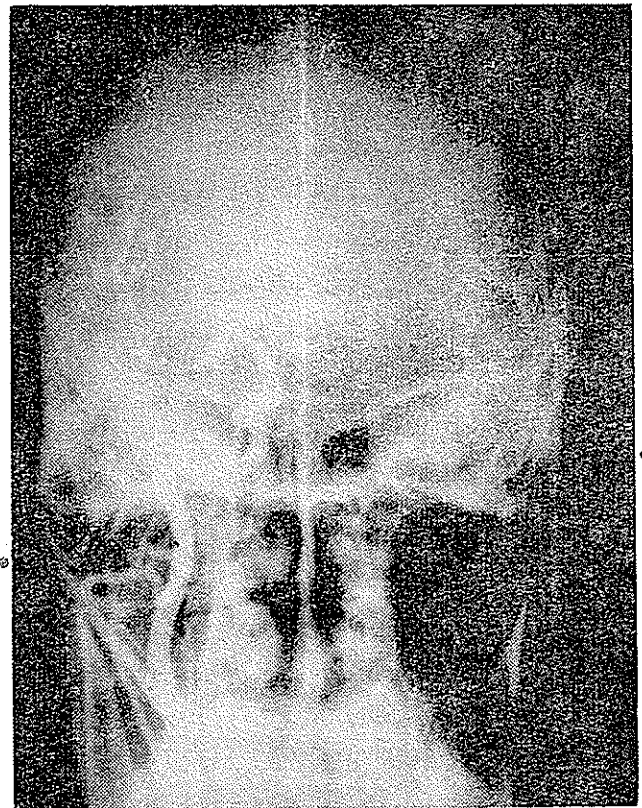
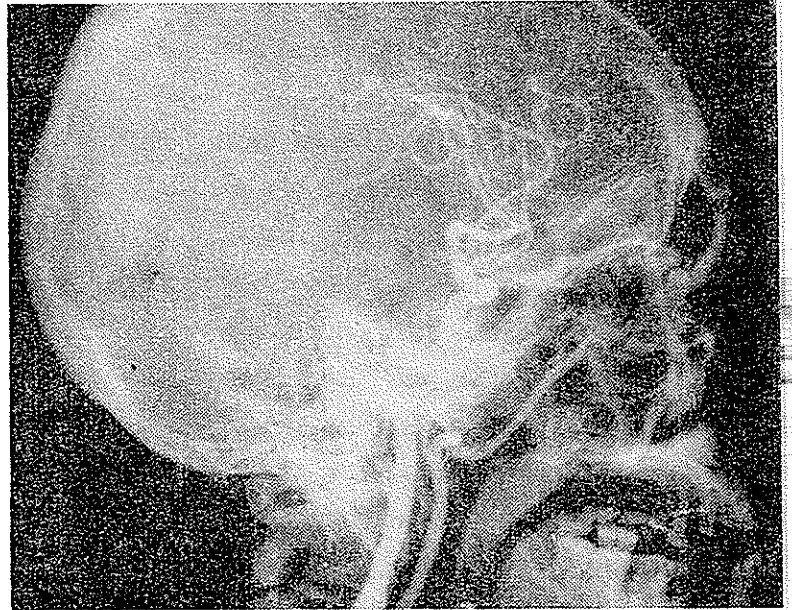
- سابوروی قندی آگاردار Sabouraud dextrose agar
- سابوروی قندی آگاردار توأم با کلرامفنیکل و آکتی دایون SCC.

- بی، اچ، آی آگار (BHI agar).

این محیط آخری در حرارت ۳۷ درجه و بقیه محیط‌ها در حرارت اطاق نگاهداری شدند. رشد قارچ در هر دو حرارت یکسان بود و در محیط کشت حاوی آنتی‌بیوتیک ضد میکروبی رشد نکرد.

مشخصات پرگنه : رشد آن خیلی کند بود و پس از دو هفته قطر پرگنه از ۸ میلی‌متر تجاوز نکرد. دارای قسمت مرکزی برآمده، پوستی و چین خورده برنگ قرمز آجری و قسمت محیطی صاف، پودری و سفیدرنگ بود. پشت پرگنه زرد آجری بود و رنگی در محیط کشت منتشر نکرده بود. (شکل ۷).

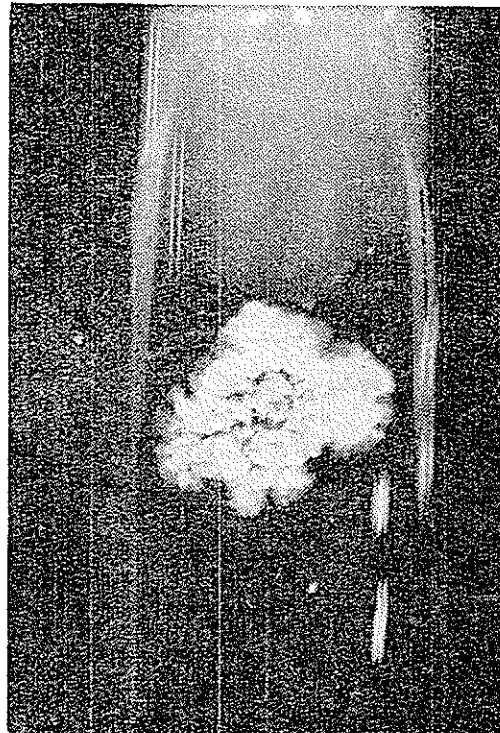
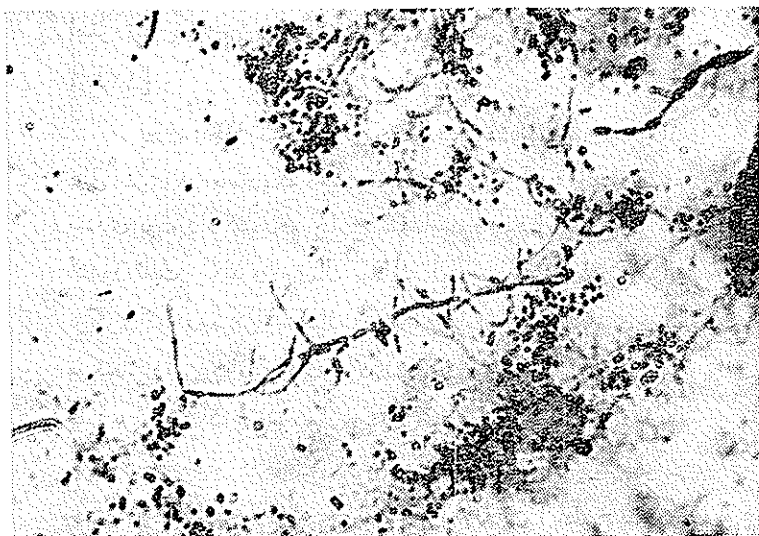
منظاره میکروسکوپی پرگنه : میسلیوم قارچ خیلی نازک و کمتر از یک میکرون قطر دارد. در رنگ آمیزی با متد گرام شدیداً رنگه بنفش را بخود گرفته است. شاخه‌های جانبی کم و بیش توسعه داشته و بنابر باکتری مانند یا کوکسی مانند شکسته شده‌اند. (شکل ۸) با رنگ آمیزی کانیون کاربول فوشین-Kinyoun carbol-fuchsin خاصیت رنگه پذیری نسبی داشته و قسمتی از رشته‌ها قرمز و قسمت دیگر آبی رنگ شده‌اند (شکل ۹).



شکل ۵ - آنزیموگرافی مغز در تاریخ ۳۱/۴/۴۴

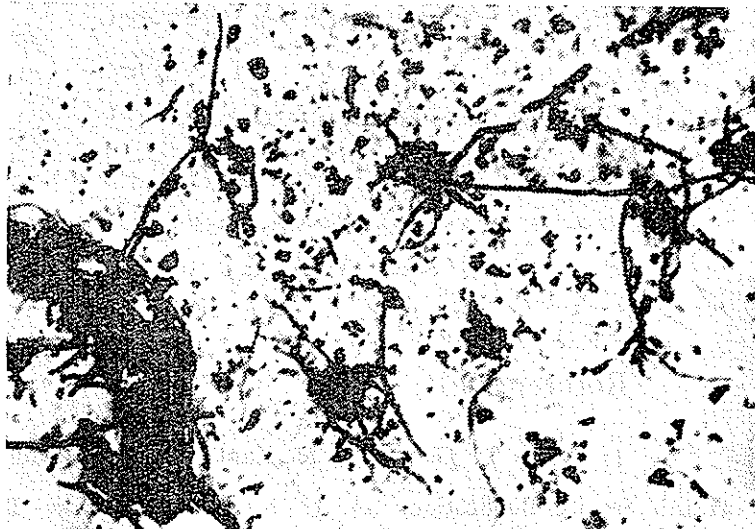

شریان سربرال قدامی مسیر عادی دارد. سینوس کارونید باز است شاخه‌های شراین سیلویین بطور کامل دیده نمی‌شود. سراین شریان سمت بالا رانده شده است. این تغییرات نماینده وجود آبسه در ناحیه تامپوروپاریتال است.

* نمونه‌ای از کشت چرک آبسه مغز در محیط ژلوز خون دار توسط خانم دکتر وحیده طبیبی جهت مطالعه لازم به آزمایشگاه قارچ شناسی دانشکده بهداشت آورده شد. از این توجه و مساعی ذیقیمت مشارالیه‌ها سپاسگزاری میشود.



شکل ۹- نمونه تهیه شده از کشت قارچ در محیط کازئین آگار .
رنگ آمیزی کاتیون ۱۲۵۰ برابر
قسمت پای آبی رنگ (کمرنگ) و قرمز رنگ (پررنگ) در سیلیوم دیده
میشود .

شکل ۷- کلنی قارچ در محیط ساپورو دکستروز آگار، بعد از دو هفته
در حرارت ۳۷ درجه



شکل ۸- فتومیکروگرافی از نمونه تهیه شده از کشت قارچ-رنگ
آمیزی گرام ۱۲۵۰ برابر .
سیلیومهای باریک با شاخه های جانبی کم و بیش توسعه یافته که
بعناصر باسیل مانند و کوکی مانند خرد شده اند.

شکل ۱۰- رشد قارچ در محیط کازئین آگار (بعد از دو هفته در حرارت
۳۷ درجه)
کازئین حل نشده است (فقدان پدایش شفافیت در اطراف کلنی)

تست های بیولوژیکی : قارچ جدا شده قادر به هیدرولیز
کازئین نبود. گزانتین (Xanthine) و تیروزین را تجزیه نکرد .
(شکل ۱۰). نشاسته را مورد استفاده قرار نداد . در محیط ژلاتین
و همچنین محلول ژلاتین ۴٪ رشد نکرد . در روی لوله حاوی
پارافین بخوبی رشد نمود و در محیط شیر (Litmus milk) رشد نمود

و بدون انعقاد شیر را قلیائی کرد .
تشخیص : با توجه به مشخصات پررنگ جدا شده و
خواص میکروسکوپی و بیولوژیکی آن و بخصوص نوع ضایعات
بالینی و پیشرفت بیماری مدلل میشود که قارچ جدا شده نوکاردیا-

استروئیدس *Nocardia asteroides* میباشد. [۷۰۶ و ۵۴۱ و ۱۲۰۸].

بحث: جدا کردن اولین مورد نوکاردیا استروئیدس از دمل مغزی در بیماریکه دچار ضایعات ریوی و آبسه جدار قفسه صدری بوده و از کشورهم خارج نشده است وجود این قارچ را در کشور ثابت میکند و احتمال پیدایش این بیماری را در افراد دیگری که در معرض استنشاق ذرات این قارچ قرار میگیرند زیاد میکند. از این رو بهتر است که در تشخیص افتراقی بیماریهای حاد یا مزمن ریوی که عامل بیماری در آزمایشهای معمولی مشخص نمیشود، بخصوص در مواردیکه سابقه و علائم بالینی و پیشرفت آن حدس وجود بیماری قارچی را بخاطر بیاورد آنرا مطرح ساخت و با استعانت از آزمایش خلط و تراوشات دیگر آنرا با ثبات رساند. تا بدین ترتیب کانونهای بیماری زای کشور باز شناخته شوند. شهرستان اراک از فلات مرکزی از این نظر جالب توجه است.

در این بیمار، پیشرفت بیماری نسبتاً سریع بوده و از شروع بیماری تا مرگ وی بیش از ۵ ماه فاصله نبوده است. در مراحل اولیه بیماری تجویز آنتی بیوتیکها تا حدی مؤثر بوده و باعث قطع تب و بهبودی علائم بالینی بطور موقت میشدند لیکن پس از مدتی بخصوص پس از جایگزینی مغزی ضایعه، این داروها تقریباً بلااثر شده اند. بنظر میرسد که تجویز ۲۶،۴۰۰،۰۰۰ واحد پنی سیلین و ۱۰ گرم استرپتومایسین و ۲۴ گرم تتراسیکلین با فواصلی که در این بیمار تجویز شده است کافی نبوده و باید این داروها را به مقدار بیشتر و بطور مداوم تجویز نمود به علاوه بهتر است که از سولفادیاژین

هم که نتیجه درخشانی در درمان این بیماری دارد استفاده کرد. [۱۱۹ و ۹۳].

نکته مهم دیگر، جدا کردن عامل بیماری در مراحل اولیه بیماری از ضایعه دمل قفسه صدری توسط آزمایشگاه بیمارستان است که با وجود عدم رشد عناصر میکروبی در کشت انجام شده بعد از آلودگی هوا قارچ رشد یافته را مورد بررسی بیشتر قرار نداده اند. توصیه میشود که در این موارد نظر کارشناسان مربوط جهت تشخیص حقیقی ارگانسیم جدا شده خواسته شود.

خلاصه: بیمار مردی ۴۰ ساله، زارع، اهل وساکن اراک با دمل جدار قفسه صدری و سابقه پنوموپاتی دو ماهه که با بکار بردن درمانهای طبی و آنتی بیوتیکهای بادامنه اثر وسیع بهبودی نسبی در حال عمومی بیمار ظاهر میشود و دمل جدار قفسه صدری گشوده میگردد. در دوره نقاهت علائم عفونی در بیمار پیدا شده و بدنبال آن ابتلاء مغز بصورت پیدایش استفراغ، حالت خواب آلودگی و فلج نیمه بدن و آفازی بروز میکند. آزمایشات و بررسیهای بالینی و پاراکلینیکی وجود دمل مناسازی ناحیه تامپورواکسپیتال را محرز میکند. بیمار با همین تشخیص تحت عمل جراحی مغز قرار میگیرد.

از دمل مغزی چرک غلیظ زرد سبز رنگ خارج میشود که در کشت و سپس بکمک آزمایشات لازم وجود نوکاردیا استروئیدس را جدا و مشخص میکند و بدین وسیله وجود بیماری در ایران برای اولین بار ثابت و گزارش میشود.

References

- 1- Ajello L, Georg. L. K. Kaplan W. and Kaufman. L, Manual of Medical Mycology. Public Health Service Publication. 64. U. S. A. Government Printing Office. Washington, D. C. 1963.
- 2- Conant, N. F. Smith, D. T. Baker, R. D. Callaway, J. L. and Martin, D. S. Manual of Clinical Mycology W. B. 26. Saunders Co. London, 1963.
- 3- Emmons, C. W. The significance of saprophytism in the epidemiology of the mycoses 154 Trans. N. Y. Acad. Sci. 1954.
- 4- Emmons, C. W. Binferd. C. H. and Utz, J. P. Medical Mycology, 85, Leo Febiger, Philadelphia. 1963.
- 5- Georg, L. K. Ajello. L. *Amer. Rev. Resp. Dis.* 84: 337. 1961.
- 6- Gordon. R. E. and Hagen, W. A. *J. Infec. Dis.*, 59:206. 1936.

- 7- Gordon, R. E. and Smith. J. M., *J. Gen. Microbiol.*, 27: 1-10, 1962.
- 8- Gordon, R. E. and Mihm. J. M., *J. Gen. Microbiolo.*, 20:121-133. 1959.
- 9- Greer. A. E. *Disseminating Fungns Diseases of the Lung. Charles*, 55, C. 29: 55 Thomas Publisher, Sprigfield. Illinois. 1963.
- 10- Habibi.A. *Arch. Inst. Pasteur Alger.*, 25,17-24. 1947.
- 11- Hall, G. V. *Med. J. Aust.*, 2: 455-485. 1964.
- 12- Mariat, F. *Mycopatholo. Mycologia.*, 9: 149. 1958.
- 13- Pier. A. C. Grey, D. M. *Amer. J. Vet. Res.*, 19: 331. 1958.
- 14- Moolung. N. M. *Mycologia.*, 52: 145-156. 1961.