

معرفی يك مورد كالسيفيكاسيون پانكراس و ضایعات سلی ستون فقرات لومبر

دکتر ابوالقاسم پیرنیا^۱ دکتر فردریک علیین^۲

خلاصه - زنی ۳۰ ساله بعلت دردهای شدید کمری و درد ناحیه اپی گاستر که توأم با حملات استفراغ و اسهال بوده است به بخش طبی ه بیمارستان پهلوی مراجعه نمود و بستری شد. بیمار از آمنوره ثانوی بمدت سه سال نیز شکایت داشت. بعد از بررسی کامل با تشخیص آدنیت سلی، اسپوندیلو آرتروز سلی با لوکالیزاسیون نادر S_1 و L_5 و احتمالاً پانکراتیت سلی که خود را بصورت کالسیفیکاسیون منتشر در پانکراس نشان داده بود تحت درمان ضدسلی قرار گرفت که رفته رفته بهبودی واضح نشان داد و بیمار بدین ترتیب بعد از تشخیص بمدت ۹ ماه تحت نظر گرفته شد که نتیجه فوق العاده رضایت بخش بود. این بیمار از نظر ضایعات استخوانی و کالسیفیکاسیون پانکراس فوق العاده جالب میباشد.

کالسیفیکاسیون سلی پانکراس یکی از بیماریهای فوق العاده نادر میباشد که فقط در سالهای اخیر موارد معدودی از آن گزارش داده شده است. بیماری که شرح حال او از نظر خوانندگان میگذرد یک مورد بسیار جالب از کالسیفیکاسیون پانکراس توأم با ضایعات سلی ستون فقرات لومبر S_1 و L_5 بدون گرفتاری دیسک بین مهره‌ای، آمنوره ثانوی و آدنیت سلی میباشد که در بخش طبی ه بیمارستان پهلوی تحت مطالعه و درمان قرار گرفت.

شرح حال بیمار - خانم ر- الف زنی است. ۳ ساله ساکن و اهل سراب اردبیل

* گروه بیماریهای داخلی دانشکده پزشکی - دانشگاه تهران.

که بعلاوه دردی در کمر با انتشاری در مسیر عصب سیاتیک هر دو پا و درد ناحیه اپی گاسترو هیپوکندر راست برای اولین بار به بخش طبی مراجعه مینماید و بستری میشود. بیمار اظهار میدارد که بیماری وی از ۵ سال پیش بصورت دردی در هیپوکندر راست که به شانه راست نیز انتشار داشت شروع شده است. درد توأم با حالت تهوع و استفراغ بوده است، بعد از مدتی یرقان پیدا شده که با حملات متناوب تب و لرز همراه بوده است. علاوه بر ناراحتیهای فوق الذکر در حدود سه سال پیش بیمار مبتلا به دردی در کمر میشود که همزمان با اختلالات قاعدگی بوده و اظهار میدارد که از آن تاریخ به بعد قاعدگی بیمار بند آمده و دردی در ناحیه هیپوگاستر پیدا میکند بالاخره از یکسال باین طرف دردی در مسیر عصب سیاتیک هر دو پا به وجود می آید که رفته رفته شدت پیدا کرده و حرکت راه رفتن را برای بیمار فوق العاده مشکل میسازد بطوریکه بیمار فقط با کمک اطرافیان قادر به حرکت بود. جهت درمان ناراحتیهای فوق الذکر با طباء مختلف مراجعه و باتشخیصهای گوناگون از قبیل پاراپلژی در تعقیب سیلیت، نارسائی کبدی تحت درمان قرار میگردد و از آنجائیکه درمانهای انجام گرفته مؤثر واقع نمیشوند جهت تشخیص قطعی و درمان توسط همکاران معرفی و در بخش طبی بستری میشود.

سابقه شخصی و فامیلی - از بیماریهای دوران کودکی و بلوغ نکتهای را بیاد ندارد. سه برادر دارد که بنا بر اظهار خود بیمار همگی سالم و هیچگونه ناراحتی سهمی ندارند. دوبر شوهر کرده ولی هیچ وقت صاحب اولاد نشده است و سابقه سقط جنین نیز ندارد. حساسیت وعدم سازگاری به مواد غذایی و داروئی نداشته و اظهار میدارد که در طول بیماری در حدود ۱ کیلو گرم لاغر شده و احساس ضعف و سستی فوق العاده مخصوصاً در پاها میکند.

آزمایش فیزیکی - بیماری است بارشده کافی، کاشکتیک که دستورات را اجرا میکند و در حالت ناراحتی حاد می باشد. نبض ۶۹ در دقیقه، فشار خون $\frac{90}{50}$ سانتیمتر جیوه، درجه حرارت ۳۷٫۵ سانتی گراد و عده حرکات تنفس ۲۰ در دقیقه و وزن بیمار ۳۵ کیلو گرم بود. در معاینه پوست بشوراتی دیده نشد، سر نورموسفال، شکاف و حدقه

چشمها طبیعی؛ شکل، اندازه و واکنشهای سردسک در حدود طبیعی و در معاینه ته چشم ضایعاتی مشاهده نشد. لبها رنگ پریده، تعدادی از دندانها فاسد و کرم خورده، زبان باردار و لوزهها در معاینه طبیعی بنظر رسیدند. در مخاطها سوبایکتتری مشاهده شد. در ناحیه گردن آدنوپاتی و یا تومری حس نشد، وضع آورده گردن نیز در حدود طبیعی بود. در معاینه پستانها آتروفیه و تومری حس نشد.

قفسه صدری - شکل و حرکت قفسه صدری، وضع دندهها، شکل استرنوم و گودی بالای ترقوه در معاینه و بررسی طبیعی بودند. در ریتین بجز چند رال خشک از نوع سیلان ضایعاتی وجود نداشت.

قلب - ضربه نوک قلب در پنجمین فضای بین دندهای روی خط مدیو کلاویکولر حس شد. صداهای قلب و ریتم قلب در هر چهار کانون طبیعی و منظم بود.

معاینه شکم - اندازه و شکل شکم طبیعی بود، بیمار از دردی در ناحیه هیپو گاستر شکایت داشت و اظهار میداشت که قبل از مراجعه به بیمارستان حملات شدید درد در ناحیه اپی گاستر وجود داشته که توأم با استفراغ و نفخ شدید و اسهال بوده است. کبد با اندازه یک بند انگشت بزرگ و حساس بود، طحال لمس نشد. مختصر انقباضی در عضلات ناحیه هیپو کندر راست و اپی گاستر وجود داشت.

دستگاه تناسلی - ناحیه هیپو گاستر دردناک و در معاینه ژینکولوژی جدار واژن طبیعی، دهانه رحم کوچکتر از طبیعی، رحم رتروورسه، کوچکتر از طبیعی با چسبندگی به خلف، ضمائم طرفی نیز متورم و دردناک و چسبندگی به رحم داشتند. از بیمار توشه رکتال بعمل آمد ضایعاتی وجود نداشت.

سطح خلفی بدن - کلیه هالمس نشد و در معاینه جایگاه کلیه ها طبیعی بنظر رسید. ستون فقرات در ناحیه لومبوسا کره دردناک و انقباض دوطرفه در عضلات وجود داشت. در هنگام ایستادن لوردوز واضحی در حدود مهره های L_۴ و L_۵ و S_۱ پیدا میشد. عضلات ران و ساق پا در هر دو طرف آتروفیه و رفلکسهای وتری در هر دو پا کاهش پیدا کرده و علائم پاتولوژیائی از قبیل بابنسکی و کلونوس وجود نداشتند. بیمار از درد شدیدی

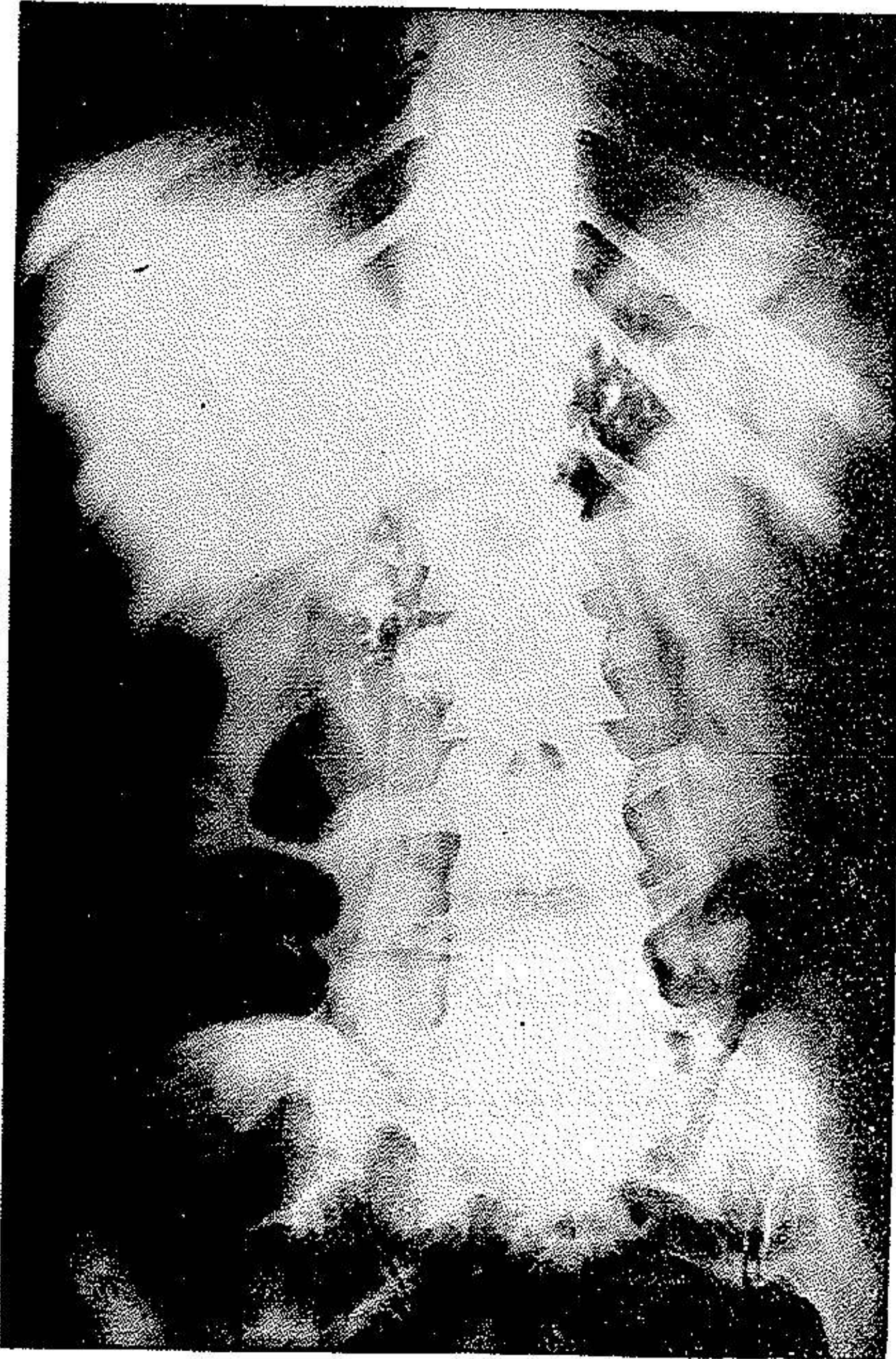
در مسیر عصب سیاتیک در هر دو پا شکایت داشت و قادر بر حرکت نبود.

آزمایشات پاراکلینیکی - شمارش گلبولی و فرمول لکوسیتها فقط ۶٪ ائوزینوفیلی نشان میداد، مقدار هموگلوبین ۱۳ گرم و مقدار آهن سرم ۶ میکروگرم و سرعت سدیمانتاسیون در ساعت اول ۲۰ میلیمتر، تیتراژ A.S.T.O. ۱ واحد، G.R.P. و تست لاتکس منفی بودند. مقدار کلسیم و فسفر خون در حدود طبیعی، فعالیت فسفاتاز-آلکالن ۶ واحد کینگ آرمسترانگ و تجسس سلول L.E در دفعات مکرر منفی بود.

سرواگلو تیناسیون رایت و ویدال منفی و انترادرسورا کسیون مانته مثبت (++) و اندوراسیونی باندزاه ۱ میلیمتر داشت. الکتروفورز سرم خون افزایش گاما گلوبولین و کاهش خفیف آلبومین را نشان داد، مقدار پروتئین تام ۶ گرم درصد میلی لیتر از سرم خون بود. مقدار بیلیروبین توتال ۱ میلیگرم، مستقیم ۲ و غیر مستقیم ۸ میلیگرم در لیتر بود، تست B.S.P. دفعه اول ۱/۲٪ و دفعه دوم ۱٪ رتانسیون بعد از ۴ دقیقه نشان داد، بدین جهت تصمیم به بیوپسی کبد گرفته شد که در آزمایش میکروسکپی هیچگونه ارتشاح و یا ضایعهای در نسج کبد مشاهده نشد. از کبد سنتی گرافی بعمل آمد که در آن اندازه، شکل و وضع پارانشیم کبدی در حدود طبیعی بود. مقدار قند خون و تست تحمل گلوکز در دونوبت طبیعی گزارش داده شد، مقدار آمیلاز سرم خون دفعه اول ۸۰ واحد، دفعه دوم ۸۰ واحد و در آخرین مراجعه ۱۲۷ واحد سو موگی و لیپاز خون نیز ۱/۱ واحد بود. Comfort در حدود طبیعی بود مقدار آمیلاز در رادربد و بستری شدن ۲ واحد آمیلاز در ساعت و در آزمایش بعدی که در حدود یک هفته قبل از مرخص شدن بیمار بعمل آمد ۳/۵ واحد آمیلاز میباشد. توضیح اینکه از بدو ورود به بیمارستان تا شروع درمان علائم بالینی پانکراتیت حاد وجود نداشتند در صورتیکه قبل از مراجعه به بیمارستان بیمار از حملات درد شدید ناحیه اپی گاستر شکایت داشت. از پانکراس بیمار سنتی گرافی با Selenomethionine رادیوآکتیو بعمل آمد که در آن در طول پانکراس مخصوصاً در قسمت سر آن پارانشیم بصورت کانونهای کوچک از بین رفته و قابل رؤیت نمی باشد ولی اندازه و حدود آن طبیعی بنظر رسید. (شکل ۱)

آزمایش کامل ادرار آلبومینوری خفیفی را با وزن مخصوص ۱۰۲ و میکروسکپی

در رادیوگرافیهای بعدی که بفاصله یک ماه بعمل آمد ازفاصله مفصلی S_1 و L_5 بشدت کاسته شده و در سطوح مقابل علائم اسکروز نمایان وبعلاوه در سطح قداسی L_5 نیزعلائم دکستروکسیون مشاهده شد. از آنجا که حال عمومی بیمار رفته رفته به طرف

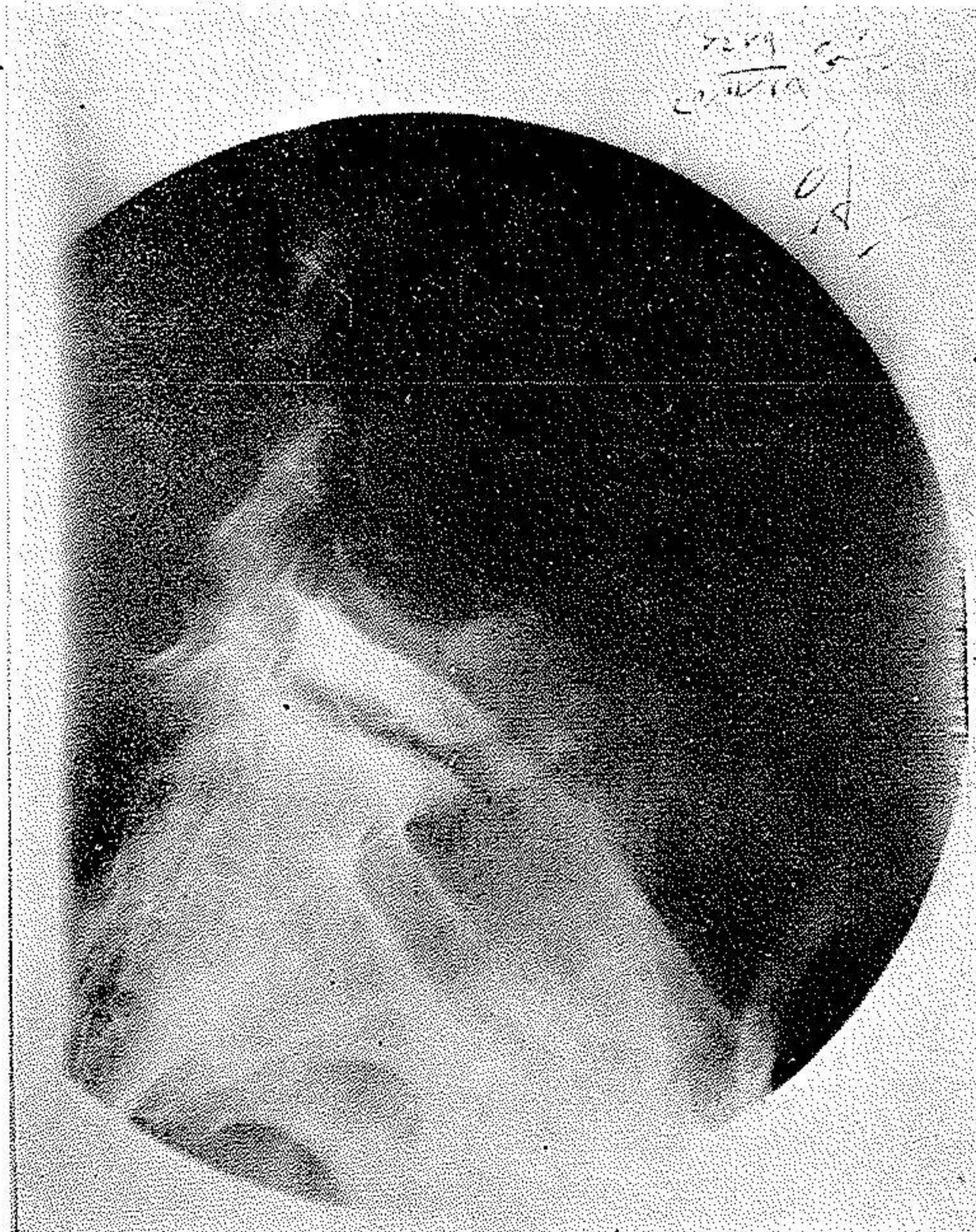


شکل ۳

بدی پیش میرفت علاوه بر خطراتی که ممکن بود بعد از بیوپسی از جسم L_5 جهت تشخیص بعمل آید خود تکنیک بیوپسی نیز عمل بزرگی محسوب میشد، بدینجهت بیمارمدتی تحت معاینات دقیق و مکرر قرار گرفت که شاید راهی جهت تشخیص قطعی

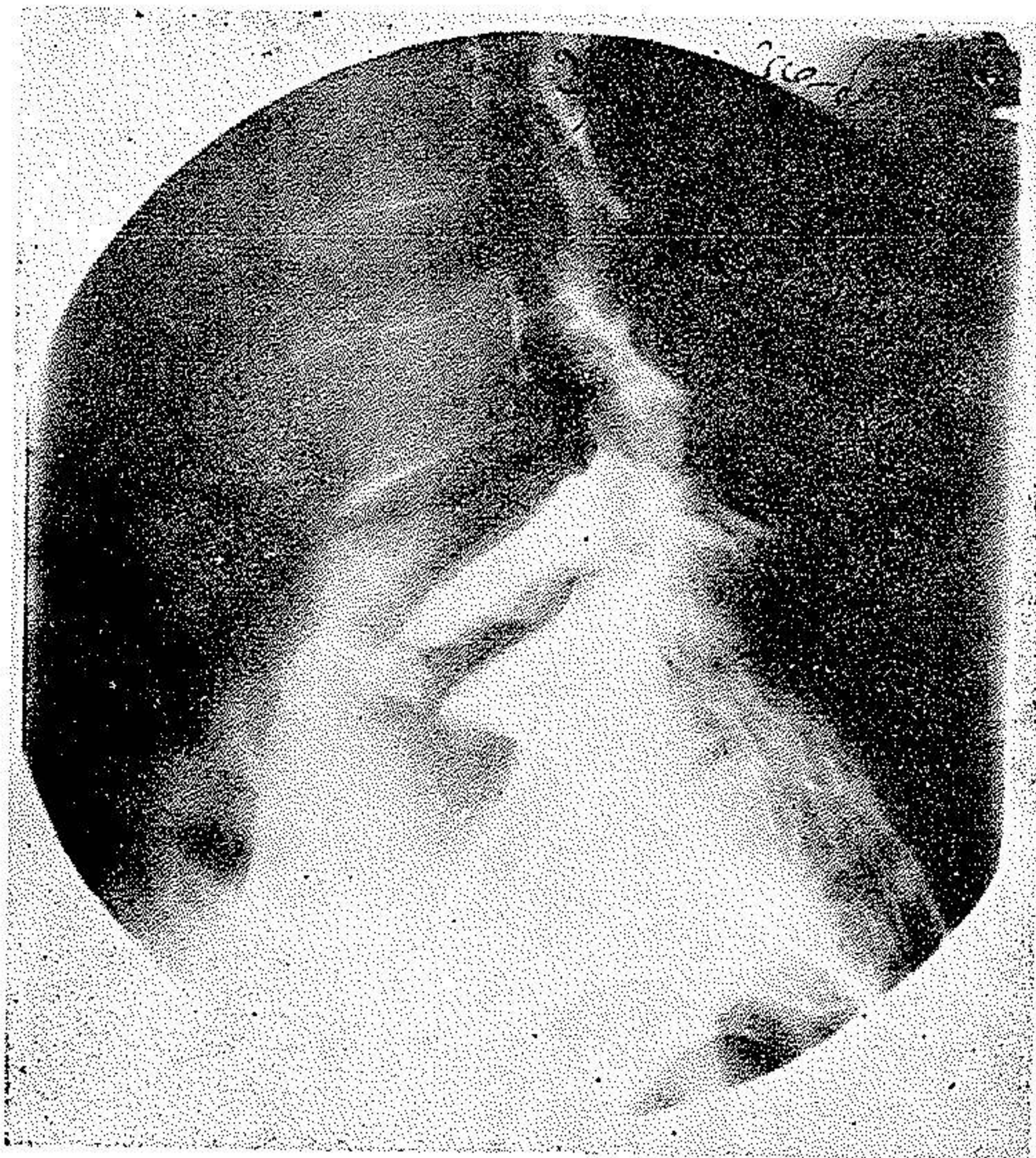
پیدا شود. ناحیه زیربغل طرف راست در معاینات بعدی غیر طبیعی بنظر رسید و تصمیم به دیسکسیون آن گرفته شد، در قسمت سطحی ضایعاتی مشاهده نشد ولی در عمق در زیر عضله و در داخل نسج چربی و بافت همبند یک عدد غده لنفاوی بزرگ به رنگ کرمی مایل بصورتی دیده شد که بطور کامل در آورده و در سطح مقطع آن نکروز وسیع و کمی کازئیفیکاسیون دیده شد، در آزمایش میکروسکوپی برشهای تهیه شده نمای واضح آدنیت توپر کولوز گائوز مشاهده شد.

بدین جهت بیمار با تشخیص آدنیت سلی، اسپوندیلوآرتريت سلی، ضایعات سلی



شکل ۴

دستگاه تناسلی و احتمالاً پانکراتیت سلی تحت درمان با استرپتومايسين P.A.S. و I.N.H قرار گرفت و اینک مدت ۶ ماه است که از شروع درمان میگذرد، حال عمومی بیمار رفته رفته بهبودی واضحی را نشان داد، وزن بیمار از ۳۰ کیلو به ۵۰ کیلو گرم رسید، دردهای موجود در سیرعصب سیاتیک و دردهای کمری نیز کاهش پیدا کرده بطوریکه بیمار به آسانی قادر به راه رفتن و انجام حرکات کمری میباشد، پیشرفت کالسیفیکاسیون های موجود در پانکراس متوقف شده و حملات دردناک ناحیه اپی گاستر نیز از بین رفته بود. آمنوره ثانوی بیمار هنوز ادامه دارد ولی در معاینه زنانگی مجدد حجم رحم به حدود طبیعی رسیده و بطرف چپ و جلومشرف است. لوله ها و تخمدانها در هر دو طرف لمس میشوند و کمی دردناک نیز میباشند و در معاینه با اسپکولوم جدار



شکل ۵

واژن و گردن رحم سالم و کمی ترشح وجود داشت که واژینال اسمیر شد جواب آن منفی بود.

پیشرفت ضایعات استخوانی نیز متوقف شده و همانطوریکه در شکل ۵ بخوبی نمایان است دانسیته استخوانی نیز افزوده شده و علاوه بر آن مراکز کالسیفیکاسیون نیز در اطراف S₁ و L₅ دیده میشود. یک ماه بعد از سرخص شدن جهت کنترل مراجعه کرد حال عمومی وی فوق العاده رضایت بخش و در حدود ۳ کیلو اضافه وزن پیدا کرده بود.

بحث

سل پانکراس یکی از بیماریهای فوق العاده نادر می باشد که همیشه بطور ثانوی دیده میشود و تا سال ۱۹۶۷ گزارشی وجود ندارد که اولیه بودن آنرا نشان دهد (۱) از طرف دیگر تا سال ۱۹۶۹ گزارشهای بسیار معدودی وجود دارد که در آنها ضایعات سلی پانکراس بصورت کانونهای کالسیفیه دیده شود و تعداد این گزارشها از ۱ مورد تجاوز نمی کند. کالسیفیکاسیون پانکراس مختص پانکراتیت مزمن عود کننده (Chronic Relapsing Pancreatitis) میباشد که بیشتر در اشخاص مبتلابه الکلیسم و ضایعات کیسه و مجاری صفراوی دیده میشود (۲). گزارشهای موجود همگی حکایت از مقاومت شدید پانکراس در مقابل عفونت سلی میکنند. ضایعاتی که ممکن است منجر در پانکراس بوجود آورد بیشتر بصورت گرانولی، توپر کول، کازئی فیکاسیون و آبسه های سلی می باشد. «الکساندر راش» در مطالعه چندین ساله خود در مورد ضایعات عفونی پانکراس حتی در موارد فوق العاده پیشرفته سل، عدم وجود ضایعات سلی در پانکراس را گزارش داده است. Etienne Bernard بیماری را شرح داده است که در اتوپسی آنها پانکراس در داخل توده عظیمی از کازئی فیکاسیون محاصره شده بود و عجیب اینکه ضایعات سلی موفق به تخریب پارانشیم پانکراس نبودند یعنی پانکراس در

داخل این توده سلی سالم مانده بود (۳) بیماران فوق الذکر در قید حیات نیز علائمی به نفع نارسائی پانکراس نداشتند. Paul Carnot تجربیات جالبی انجام داده است بدین ترتیب که مقادیر زیادی باسیل کخ را بطور تجربی در داخل کانال ویرسونگ تزریق کرده است ولی بطور بسیار نادر یعنی در حدود کمتر از ۱٪ موفق به ایجاد ضایعات سلی در پانکراس شده است (۴) و ضایعات موجود نیز بیشتر بصورت اسکروزو کازئیفیکاسیون بودند. درباره مقاومت فوق العاده پانکراس در مقابل باسیل کخ تحقیقات زیادی بعمل آمده و چنین بنظر میرسد که آنزیمهای پانکراس مانع رشد و نمو باسیل کخ میشوند (۵). Girard و همکارانش در مطالعاتی که در پیش از . . . بیمار مبتلا به سل ریوی بعمل آورده اند فقط در سه نفر از بیماران اسکروز Perilobular در پانکراس وجود داشته است ولی هیچوقت پانکراتیت حقیقی در مطالعات این گروه دیده نشده است.

از نظر تشخیص میتوان گفت که در اکثر موارد تشخیص پانکراتیت سلی یا در حین عمل جراحی و یا در موقع کالبد شکافی داده میشود زیرا این بیماری فقط در موارد فوق العاده پیشرفته علائم بالینی از قبیل درد ناحیه اپیگاستر، از بین رفتن اشتها، عدم تحمل به مواد چربی و کاهش وزن بدن نشان میدهد که مختص سل پانکراس نمی باشد بلکه در تمام موارد نارسائی پانکراس بعلم مختلف دیده میشود. علاوه بر علائم بالینی فوق الذکر ملانودرسی نیز در بعضی از موارد گزارش داده شده است که شبیه ملانودرسی بیماری آدیسون می باشد. بالاخره در مرحله نهائی در اثر نارسائی پانکراس اسهال با استاتوره مشاهده میشود که علامت خوبی برای تشخیص پانکراتیت سلی می باشد به شرطی که کانون اولیه سلی واضحی وجود داشته باشد. مطالعات آزمایشگاهی نیز متأسفانه کمکی زیادی به تشخیص بیماری نمی کنند زیرا فقط در مراحل پیشرفته علائم نارسائی آنزیمی وجود دارد که اختصاصی نیستند و یکی از این تغییرات غیر اختصاصی زودرس افزایش دفع چربی والیاف عضلانی در مدفوع ۴ ساعتی می باشد که Planchi در گزارشهای خود آنرا توصیه کرده است.

Reference:

- 1 - Bertin, P., *Maroc med.*, 34, 1127, 1967.
- 2 - Bockus, H., *Gastroenterology*, Vol. III, 3d. Ed., Saunders, Philadelphia, 1966.
- 3 - Girard, M. and Planchi, M., *Acta chir. Belg.*, Suppl., 1-2, 487, 1948.
- 4 - De Busscher, G., *Acta chir. Belg.*, 30, 282, 1963.
- 5 - Egdahl, R. H., *Surgery*, 55, 604, 1964.