

بای پاس کولون در سرطانهای غیر قابل عمل انتهایی تحتانی مری و کاردیا

دکتر محمود تربتی *

خلاصه: در سرطانهای غیر قابل عمل انتهایی تحتانی مری و کاردیا میتوان از گاستروستومی پروتزیهای مری و یا بای پاس استفاده نمود. گاستروستومی بعلمت اینکه بیمار نمیتواند خود را بطور کافی تغذیه نماید و یا اینکه ممکن است دچار ناراحتیهای روانی گردد بایستی فقط استثنائاً مورد استفاده قرار گیرد. گذاشتن پروتز خیلی متداول است و برای این منظور پروتزیهای مختلفی ابداع شده است. برای بای پاس اغلب از ژرونوم استفاده میشود و عمل جراحی بامتدتهای مختلف انجام میگردد. در این متدها چون غذا بطور حضم نشده وارد روده میشود اغلب این بیماران دچار ناراحتیهای گوارشی - کم خونی و بالاخره کاشکسی میگردند بدینجهت ما در آخرین بیمار خود از کولون برای بای پاس استفاده نمودیم. مزیت این متد در این است که غذا اول وارد معده گردیده و عمل حضم بطور طبیعی انجام میگردد.

چنانچه کولون برای بای پاس انتخاب گردد بایستی بعلمت ثابت نبودن قوسهای وریدی کولون راست حتی المقدور از کولون عرضی و یا قسمت اول کولون چپ استفاده نمود. در این قسمت از کولون، قوسهای وریدی ثابت بوده و بازگشت خون آسانتر انجام پذیر است.

پیشرفت سریع علم پزشکی بخصوص در رشته بیهوشی و تکنیک جراحی، برداشتن تومور تعداد زیادی از مبتلایان بسرطانهای انتهایی تحتانی مری و کاردیا را ممکن ساخته است.

* - گروه جراحی دانشکده پزشکی - دانشگاه تهران.

Eisenmann (1967) موجود است و امروز بیشتر مورد استفاده قرار میگیرند.

پس از گذاشتن پروتز بیمار میتواند تغذیه خود را از راه طبیعی انجام دهد ولی خطراتیکه بیمار را تهدید میکند خونریزی از ناحیه تومور، تنگی مدیا و مسدود شدن پروتز توسط قطعات غذا میباشد.

از ۲۴ بیماریکه در بیمارستان ماریورگ تحت عمل گذاشتن پروتز قرار گرفته بودند پنج نفر در بیمارستان فوت کردند که دوسوم در علت خونریزی شدید بود (۱۴). عمل بای پاس فصل جدیدی در جراحی سرطانهای غیرقابل سری و کاردیا بوجود آورده است. برای بای پاس اغلب از ژژونوم استفاده میشود و عمل به متد Seo - Longmaire یا Tanner انجام میگردد (شکل ۲ و ۱).

در این متدها چون غذا از معده نمیگذرد بنابراین در آن ذخیره نشده و بطور هضم نشده وارد روده میشود. اغلب این بیماران دچار ناراحتیهای گوارشی، Dumping syndrom، کم خونی و بالاخره کاشکسی میشوند. برای اینکه غذا زمان بیشتری در قسمت اول ژژونوم بماند و مدت طولانی تری باشیره های معده پانکراس و صفرا مخلوط شود، Eisenmann پیشنهاد میکند قوس روده ای که برای آناستوموز بقیسه سینه منتقل میگردد بایستی ۵ الی ۷ سانتیمتر باشد.

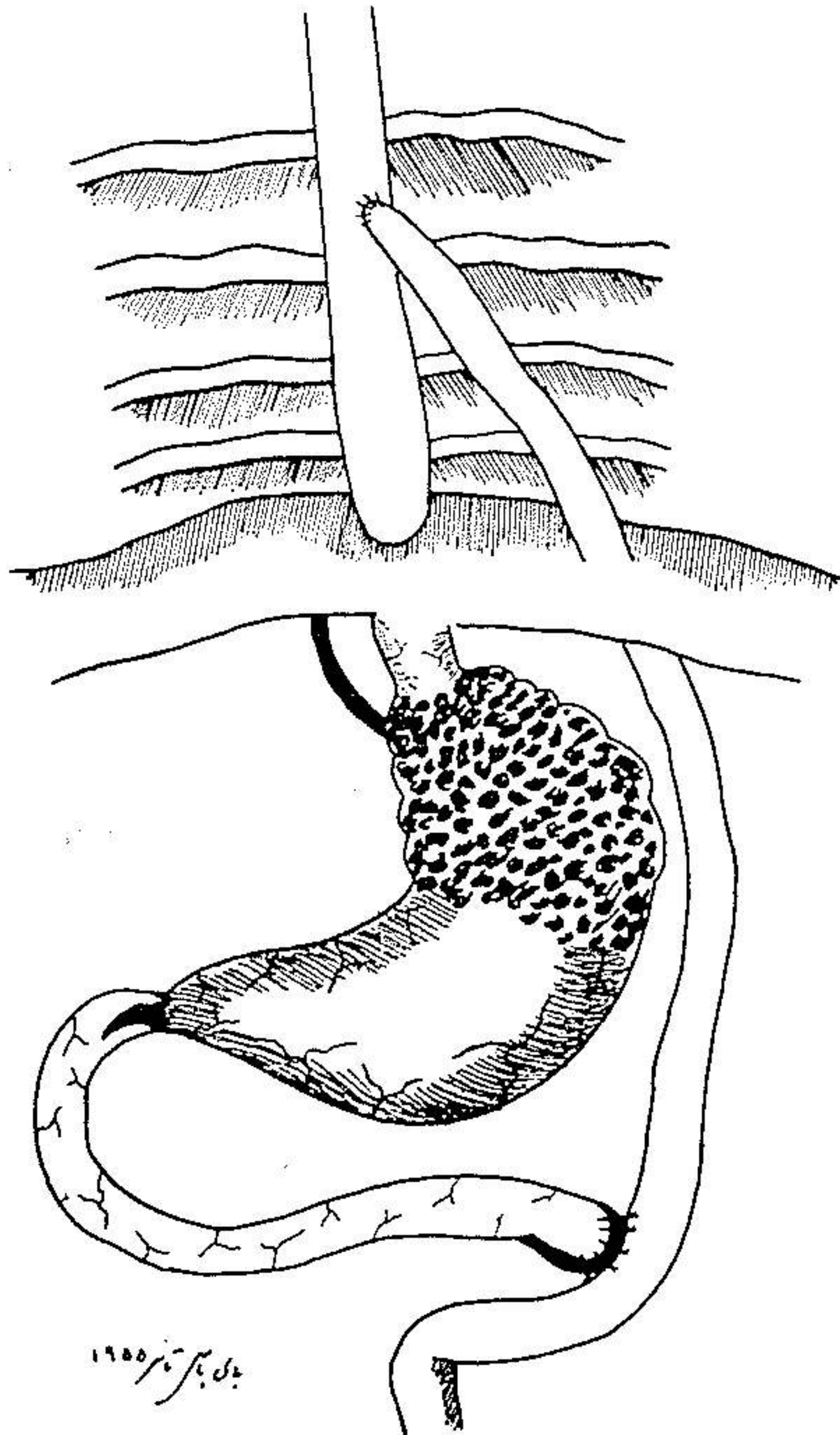
با وجود این در یک سری از بیماران که بکمک رادیوگرافی مورد آزمایش قرار گرفته اند مشاهده شد که غذا بسرعت از قوس ژژونوم عبور نموده و قبل از اینکه عمل هضم انجام گیرد وارد روده بزرگ میشود.

بعلمت وجود این اشکال بود که ما در آخرین بیمار خود که دچار سرطان غیر قابل عمل کاردیا بود از یک بای پاس کولون استفاده نمودیم.

ذیلاً شرح حال بیماریکه بطریق گفته شده تحت عمل جراحی قرار گرفته است ذکر میشود:

خانم م - پ، پرونده پزشکی شماره ۸۹۷۵۲ در تاریخ ۲۲/۱۰/۴۸ به بیمارستان آورده شد.

شکایت بیمار درد پشت جناغ و دیسفاژی بود که از شش ماه پیش از مراجعه به بیمارستان بوجود آمده و بتدریج شدت پیدا کرده بود تا جائیکه در روزهای قبل از عمل حتی مایعات نیز از سری قابل عبور نبودند.



شکل ۱ - بای پاس Tanner با آناستوموز Rouxeny

بیمار در تاریخ ۲۷/۱۰/۴۸ تحت عمل جراحی قرار گرفت.
لاپاراتومی توسط یک انسیزین کوخرچپ انجام گرفت. چون تومور کاردیا

با مایعات شروع شد و تغذیه باغذای معمولی از روز چهاردهم انجام گرفت.
کنترل رادیوگرافی (ع و ه) دو هفته بعد از عمل نشان داد که ساده حاجب



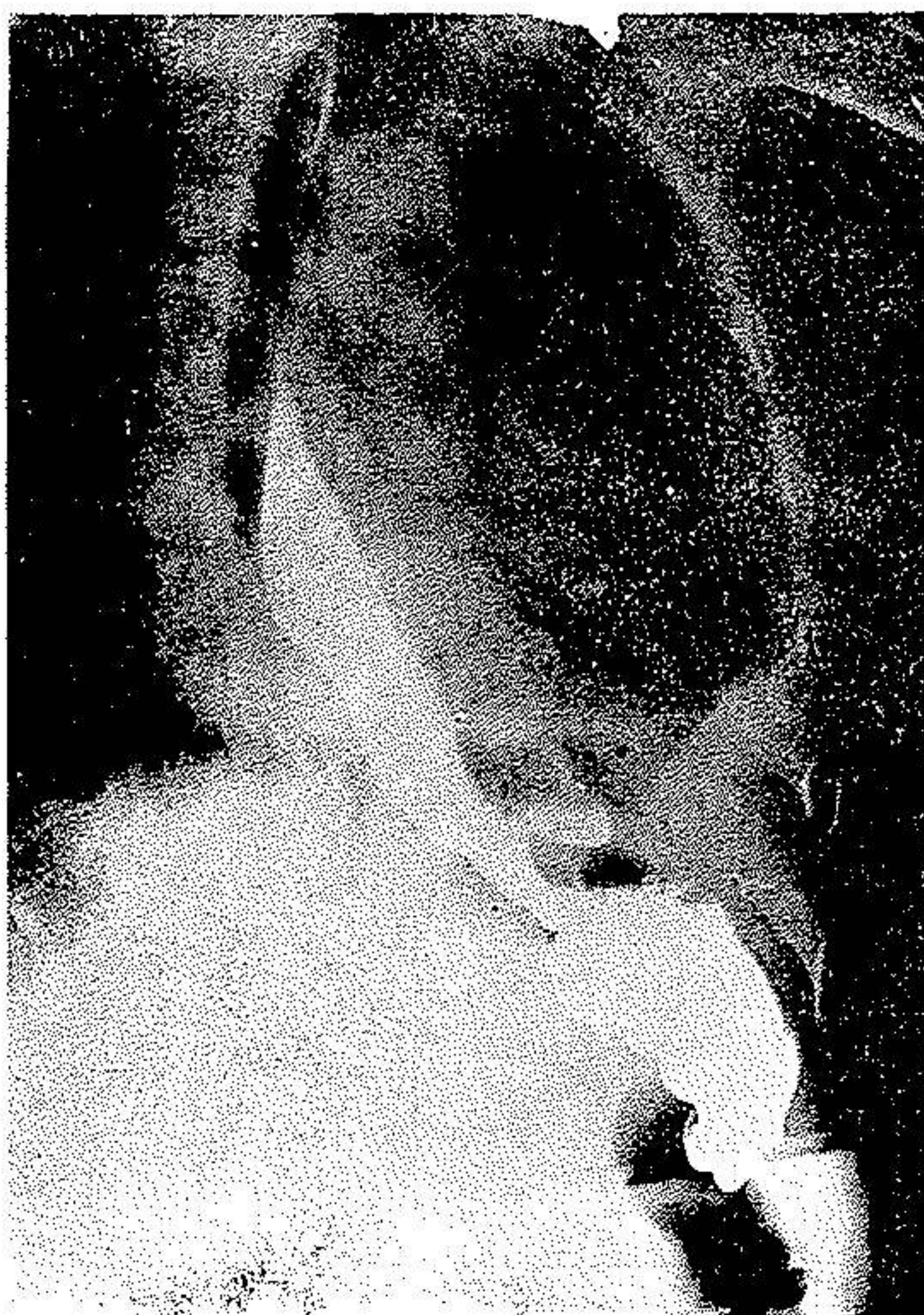شکل ۴ - رادیوگرافی بیمار قبل از عمل بای پاس

به سهولت از آناستوموزها عبور نموده و وارد معده میشود.

بیمار با حال عمومی رضایت بخش در تاریخ ۱۵/۱۱/۴۸ مرخص شد.
درخاتمه یادآوری چند نکته ضروری بنظر میرسد:

- در مواقعی که کولون برای بای پاس بکار میرود بایستی حتی المقدور سعی نمود که از کولون عرضی و قسمت اول کولون چپ استفاده شود زیرا در این قسمت از روده بزرگ همانطوریکه در (شکل ۶ و ۷) ترسیم شده است تشکیلات وریدی طوری است که برگشت خون به سهولت انجام میگیرد.

در کولون راست قوسهای وریدی ثابت نیستند و وریدها خیلی دور از کولون بهم پیوندند. این موضوع آناتومیکی باعث شده است که در چند مورد که کولون



شکل ۵ - رادیوگرافی بیمار ۲ هفته بعد از عمل بای پاس

راست توسط جراحان مختلف برای پیوندها انتخاب گردیده عمل با عدم موفقیت توأم شده باشد.

این مسئله بخصوص بعلت فقدان قوسهای وریدی و عدم بازگشت خون بوده است زیرا اگر عمل بازگشت خون بسهولت انجام نشود نکرور محل آناستوموز و باز شدن آن حتمی خواهد بود.