

گزارش يك مورد فیبروم پدیدگوله زهدان که با فورسپس و اپیزیوتومی خارج گردیده است

دکتر رضائی زاده *

خلاصه : این شرح حال مربوط به بیماری است که بعلت تومور داخل شکم و لگن و علائم فشار این تومور بمثانه و اعضای مجاور مراجعه کرده و پس از معاینه تشخیص فیبروم پدیدگوله دهانه رحم داده شده و بعلت آنگازه بودن تومور در لگن با فورسپس و اپی زیاتومی خارج گردیده است.

سیوم هائیکه معمولاً از دهانه رحم خارج میشوند اندازه آن از حد معینی تجاوز نمیکنند. گزارش این بیمار از این نظر جالب است که این سیوم بسیار بزرگ بوده و تمام محوطه لگن کوچک و بزرگ و قسمتی از شکم را اشغال کرده بود. خارج کردن آن نیز با وسایل معمولی (تناکولم و پنس جفت) امکان نداشت و اجباراً با فورسپس و اپی زیاتومی خارج گردیده است. در نشریاتی که در دسترس بود و مورد بررسی قرار گرفت چنین موردی تا بحال گزارش نشده است.

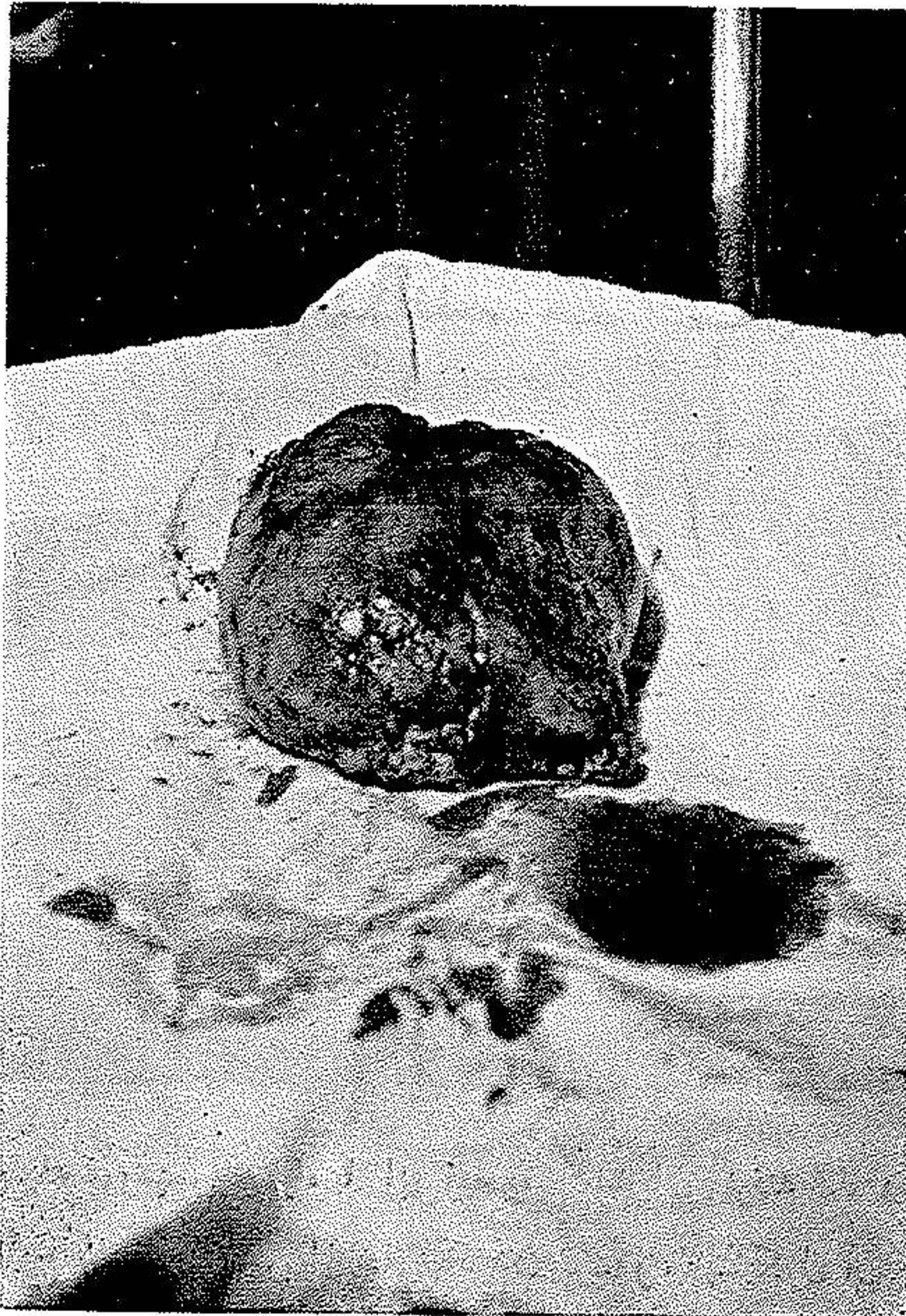
شرح حال : زهرا - لطفعلی ۸ ساله اهل اردبیل بعلت یبوست و زیر دل درد، رتانسیون ادرار و سنگینی زیر دل به بیمارستان مراجعه نموده است. از یکسال قبل ترشح چرکی داشته است. قاعدگی مرتب و فقط مدت آن طولانی (۷ - ۱۰ روز) و خونروی زیاد بوده است ۶ ماه است که بیمار مبتلا به یبوست

* گروه بیماریهای زنان دانشکده پزشکی - دانشگاه تهران.

برش آن منظره‌ای کاملاً شبیه فیبروم دیده میشود. در تاریخ ۴۸/۱/۲۶ بیمار معاینه گردید رحم باندازه طبیعی خونروی خیلی مختصر بود و در تاریخ ۴۸/۱/۱۴ بیمار با بهبودی کامل مرخص گردید.

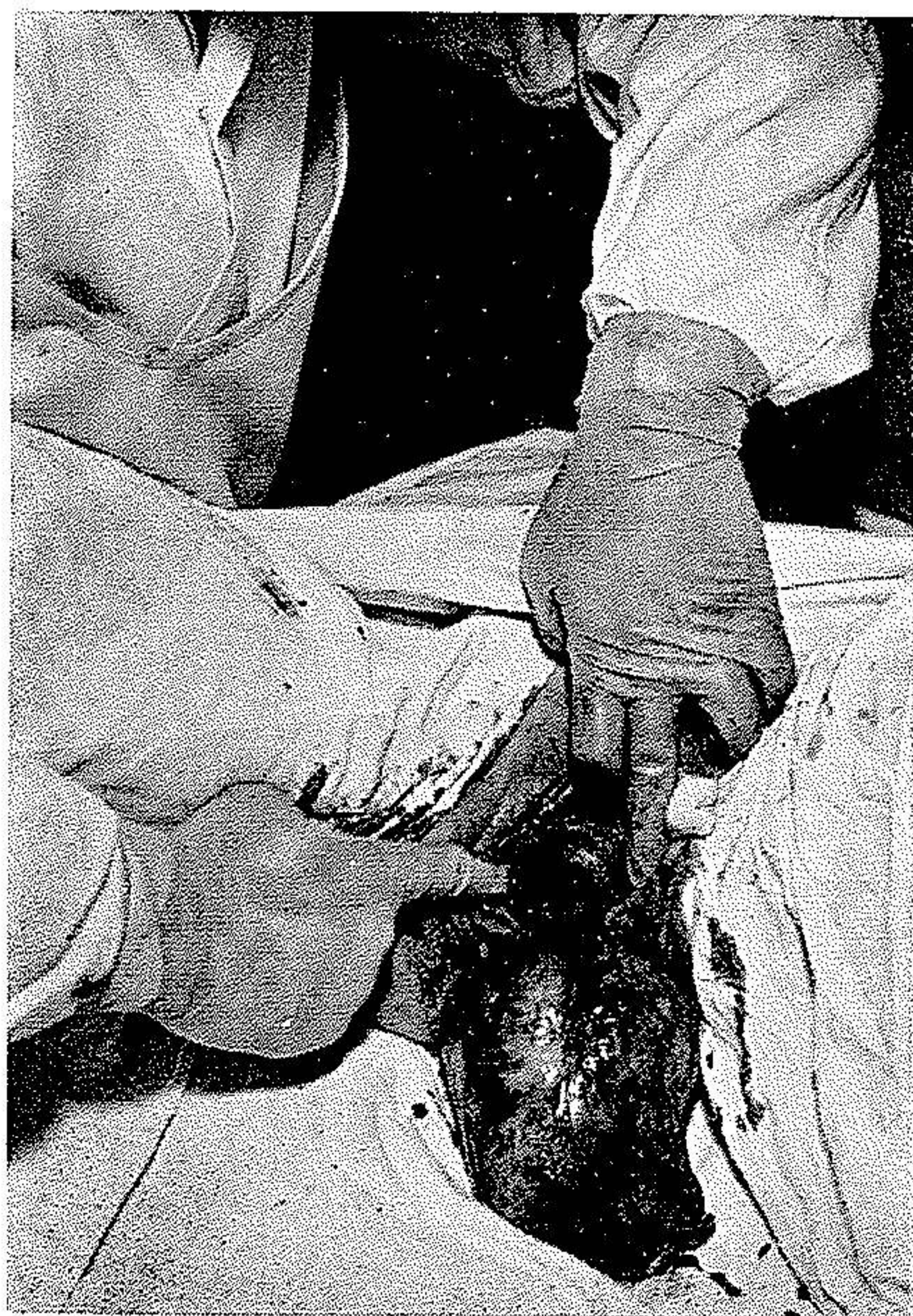نتیجه آزمایش آسیب‌شناسی

ماکروسکوپی - اندازه: بطول ۱۸ سانتیمتر و بوضخامت ۱۰ سانتیمتر و بقطر ۱ سانتیمتر میباشد.



شکل - تقریباً بیضی شکل با سطح ناصاف و پشته پشته بوده که در یک انتهای آن پدیکول وجود دارد.

رنگ آن سفید مایل به خاکستری و در سطح مقطع سفید رنگ صدفی بوده .
 قوام - تومور توپر با قوام نسبتاً سفت و الاستیک بود که در قطع سطح آن
 برجسته و برآمده و منظره ندولر بچشم میخورد .
 محل - تومور تقریباً قسمت اعظم از حفره واژن را اشغال کرده بود که فقط در
 یک انتها و توسط پایه بجدار گردن رحم ارتباط داشت و از بقیه قسمت‌ها بطور آزاد
 در داخل واژن قرار داشت .



میکروسکوپی - در بافت برداری از تومور مذکور - از نظر میکروسکوپی ساختمان
 بافت نئوformed (Néoformé) دیده میشود که سلولهای آن از نوع همبندی

عضلانی است که این سلولها شدیداً هیپرپلازی یافته و دستجات سلولی در جهات مختلف و بدنمال هم قرار گرفته و منظره گردبادی را بسجسم میکند ولی این سلولها هیچگونه علائم بدخیمی نداشته و در حاشیه توسط کپسول فیبرو ضمیمی احاطه شده است. در بعضی قسمتها استتاله های کپسول باعث لبولاسیون بافت شده است کانونهای خونریزی و نکروز دیده نمیشود.

تشخیص - فیبروبیوم.