

گزارش یک مورد تنگیهای متعدد در روده بعلت سل

دکتر ناصر کمالیان* دکتر محمود لسانی**

خلاصه و نتیجه - مورد معرفی زنی است ۵۴ ساله که در اتوپسی وی هفت ناحیه تنگ اصلی در روده باریک و قسمت صعودی و عرضی روده بزرگ دیده شد. همچنین تعداد زیادی از تنگیهای خفیف تر بخصوص در روده بزرگ وجود داشت. بیمار به سل فیبرو کازئیه قدیمی قله ریه راست و سل کازئیه عقده‌های لنفاوی مزانتریک مبتلا بوده و در امتحان هیستولوژی جدار روده در نواحی تنگ، ضایعات گرانولومی سلی مشاهده گردید.

در اتوپسی این مورد به تنگیهای بسیار متعددی در روده کوچک و بزرگ برخورد گردید که تا بحال در نوشتجات قابل دسترس مواردی نظیر آن گزارش نشده است. شروع ناراحتی بیمار با علائمی همراه بوده که بعضی از آنها به علائم عمومی ناشی از سل شباهت دارد. علاوه بر این مریض طی دو سال کسالت خود دوسر تبه تحت عمل جراحی قرار گرفته و در مرتبه دوم با وجود برداشتن قسمتی از ناحیه ضایعه دار روده و امتحان هیستولوژی تشخیص اصلی تأیید نگردیده است. با توجه به نکات مذکور چنین موردی از نظر نویسندگان جالب بوده و از اینرو معرفی میشود.

شرح حال بیمار

بیمار زن ۵۴ ساله ایست که بعلت دل درد، نفخ و بزرگی شکم در بیمارستان بستری میگردد. درد شکم از دو سال قبل شروع شده و باتب و عرق شبانه همراه

* گروه آسیب شناسی دانشکده پزشکی - دانشگاه تهران.

** گروه بیماریهای داخلی دانشکده پزشکی - دانشگاه تهران.

بوده است. بیمار از دو سال قبل باینطرف بطور قابل ملاحظه‌ای لاغر میشود. یکسال قبل در خرم‌آباد تحت عمل جراحی قرار گرفته و بعد از عمل باو گفته‌اند که در روده‌هایش زخمهای چرکی وجود دارد.

سابقه شخصی - بیمار ۵ سال پیش در کوه دشت لرستان بدنیا آمده است. از بیماریهای دوران کودکی و پس از آن چیزی بخاطر ندارد. بیمار نمیداند که در چه سالی ازدواج کرده و دو پسر و دو دختر دارد.

سابقه خانوادگی - پدر بیمار فوت شده و لسی علت مرگ او را نمیداند. مادر بیمار در قید حیات و سالم است. بیمار همچنین دو خواهر و یک برادر سالم دارد و در خانواده خود وجود بیماری مهمی را بیاد نمیآورد.

بررسی دستگاهها: بیمار سردرد و سرگیجه دارد که زمان بخصوصی برای پیدایش آنها ذکر نمیکند. سردرد او با احساس تیر کشیدن در سر همراه است. چشمهای بیمار گاهی تار میشود. کمی سرفه میکند و گاهی خلط دارد و خلط او بدون خون میباشد. سابقه هوپتیزی نداشته و گاهی ترش کرده و نفخ شکم عارض او میگردد. گاهی یبوست داشته و برعکس در بعضی مواقع شکم او روزانه دو بار اجابت میکند. رنگ مدفوع عادی و در آن ظاهرآ خون و بلغم وجود ندارد. بیمار به تهوع و استفراغ دچار نمیشد. رنگ ادرار زرد و شفاف است و گاهی هنگام دفع ادرار سوزش حس میکند. سه سال است که وارد دوره منوپوز گشته و سابقه سقط یا ترشح ندارد. بیمار علاوه بر سرگیجه و پارتیزی در ساق پاها احساس درد میکند. نیروی عضلانی او کاهش یافته و عضلات بدن لاغر و آتروفیه بنظر میرسند. همچنین مفاصل زانو و گاهی سچ پاهای او دردناک میشود.

معاینات فیزیکی:

بیمار زن لاغر اندام و مسنی بنظر میرسد که بدون ابتلای به بیماری حادی آرام در بستر استراحت کرده است. قیافه بیمار مسن تراز ۵۰ سال بنظر میآید. فشار خون ماکزیمما ۱۰۰ و سی نیما ۷۰ میلیمتر جیوه و تعداد قرعات نبض ۸۴ در دقیقه میباشد.

تب ندارد. سر، گوشها و گردن در معاینه طبیعی و فقط ملتهمه پاکی کمی رنگ پریده است.
دستگاه تنفس: قفسه صدري لاغر، در دو طرف قرینه و فاقد تغییر شکل میباشد.
 در لمس ارتعاشات صوتی در قاعده ریه راست کمی شدیدتر بدست میخورد. در دق قاعده ریه راست مختصری مات است. در سمع در همین ناحیه فروتمان خفیف وجود دارد. صداهای ریه در سایر نقاط طبیعی و خوب بگوش میرسد.

دستگاه گردش خون: در مناظره شوك نوك قلب بچشم نمیخورد. در لمس شوك نوك قلب در ششمین فضای بین دندهای در زیر پستان چپ حس میشود. در سمع صدای قلب در چهار کانون و همچنین در سز و کارد طبیعی بگوش میرسد. ریتم قلب طبیعی است.

دستگاه گوارش: شکم برآمده و ورژتورهای زیادی در پوست آن مشاهده میگردد. همچنین حرکات و پرستالتیسم روده تا حدی از خارج نمایان است. بعد از تحریک شکم و وارد کردن چند ضربه آهسته بد پوست این ناحیه پرستالتیسم رودهها شدت می یابد. در روی شکم در خط وسط میکاتریس عمل جراحی قبلی دیده میشود. کبد و طحال قابل لمس نمیباشد. عضلات راست قدامی شکم شل شده و اوانتراسیون بوجود آمده است. شکم بشدت نفاخ و در دق آن تمپانیسم واضح وجود دارد. همچنین در سمع شکم گارگویمان بگوش برسد. دستگاه تناسلی وادراری نکته مهمی ندارد.

اندامها: اندامها لاغر و عضلات آنها آتروفیه میباشد. نیروی عضلانی بیمار کاهش یافته و در پوست زانوهای وی سیکاتریس سوختگی وجود دارد که هنگام کودکی پیدا شده است.

دستگاه عصبی: رفلکسهای وتری، پوستی شکمی و کف پائی طبیعی بوده و کلنوس وجود ندارد رفلکس فتووتور طبیعی است.

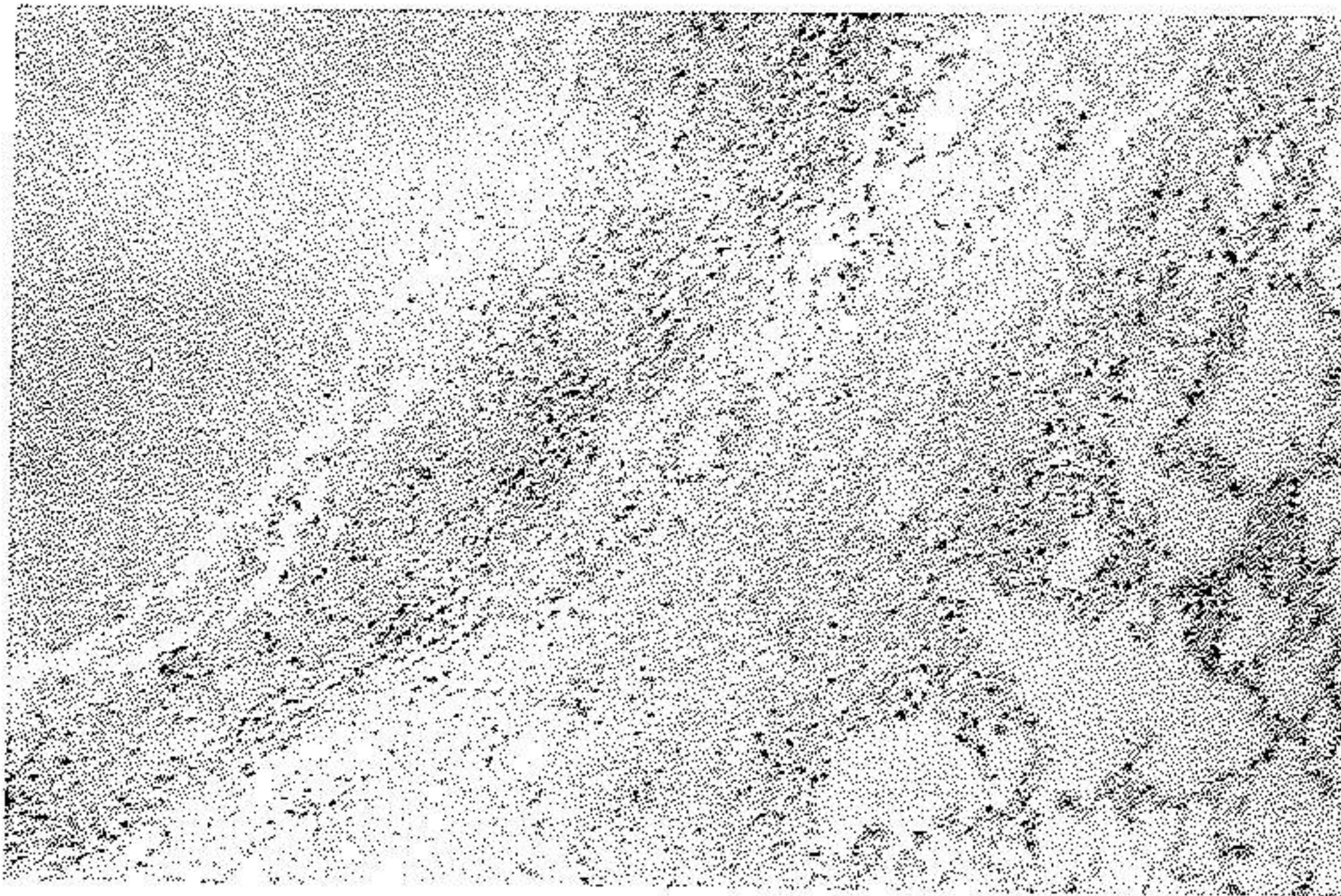
امتحانات پاراکلینیک: در فرسول و شمارش تعداد گلبولهای قرمز خون ۱۰۰۰۰۰ ر. و گلبولهای سفید ۸۰۰۰ (اٹوزینوفیل ۲، باتونه ۲، سگمانته ۶۶، لنفوسیت ۶۶ و سنوسیت ۴) و مقدار هموگلوبین ۱۰/۲ گرم درصد میباشد. سدیم انتاسیون

شرح اتوپسی

جسد مربوط به زنی است در حدود ۵ ساله که دارای جثه و قد متناسب ولی بسیار لاغر و کاشکتیک میباشد. پوست لبها و ملتحمه چشم رنگ پریده است. شکم برجسته، پستانها کاملاً آتروفیه، ناف بیمار تحت فشار و در پهلوئی راست او وریدهای زیرپوستی بوضوح دیده میشود. اندامها لاغر و در پشت پاهای او خیز وجود دارد که سفیدرنگ و گوده گذار است. سروگردن، گوش و چشمهای بیمار تغییرظاهری قابل ملاحظه ای ندارد. دندانها کثیف و بعضی از آنها کرم خورده بنظر میرسند. در خط وسط شکم سیکاتریس عمل جراحی دیده میشود که از بالا تا پائین ناف ادامه دارد. در باز کردن جسد چربی زیرپوستی در ناحیه قفسه صدی و هم در جدار شکم بکلی از بین رفته است. آدنویاتی سطحی وجود ندارد.

دستگاه تنفس: در حفرات جنبی ترشهی وجود ندارد. بین پلورجداری و احشائی در ناحیه مجاور قلب ریه راست چسبندگی موجود است که بزحمت جدا گردید. ریه ها هردو حجیم و قابل فشرده شدن بوده و قوام اسفنجی آنها مثل تراز عادی است. دیافراگم در طرف چپ تا سومین فضای بین دنده ای و در طرف راست تا دومین فضا به بالا رانده شده است. وزن ریه چپ ۲۷ گرم، قلبه آن سچاله و در قطع در قسمتهای سطحی بخصوص در کناره قدامی فضاهای اسفنجی مشخص در بافت ریه مشاهده میگردد و عضو بطور واضح آمفیوماتو میباشد. ریه راست بوزن ۴۰ گرم و در قطع در قلبه آن یک کانون کوچک کازئیفیه سل قدیمی دیده میشود. عقده های لنفاوی ناف ریه ها مختصری بزرگ و آنترا کوزیک است. از نظر هیستولوژی ریه ها آمفیوماتو، جدار آلوئولها ضخیم و هیالینیزه میباشد. همچنین جدار برونشولها هیالینیزه و آتروفیک است بطوریکه طبقات جدار آنها را نمیتوان تمیز داد. در یک ناحیه اسکار هیالینیزه ای شبیه جای یک فلیکول دیده میشود که در داخل آن هیستوسیتتهای محتوی پیگمان زرد قهوه ای مایل بسیاه وجود دارد. در برش تهیه شده از کانون سلی قلبه ریه راست، ناحیه نکروز یکنواخت

کازئیفیه ای مشاهده میگردد که اطراف آنرا بافت فیبروزه متراکمی احاطه کرده است و در خارج ناحیه فیبروز ارتشاح سلولهای لنفوئید وجود دارد (شکل ۱).

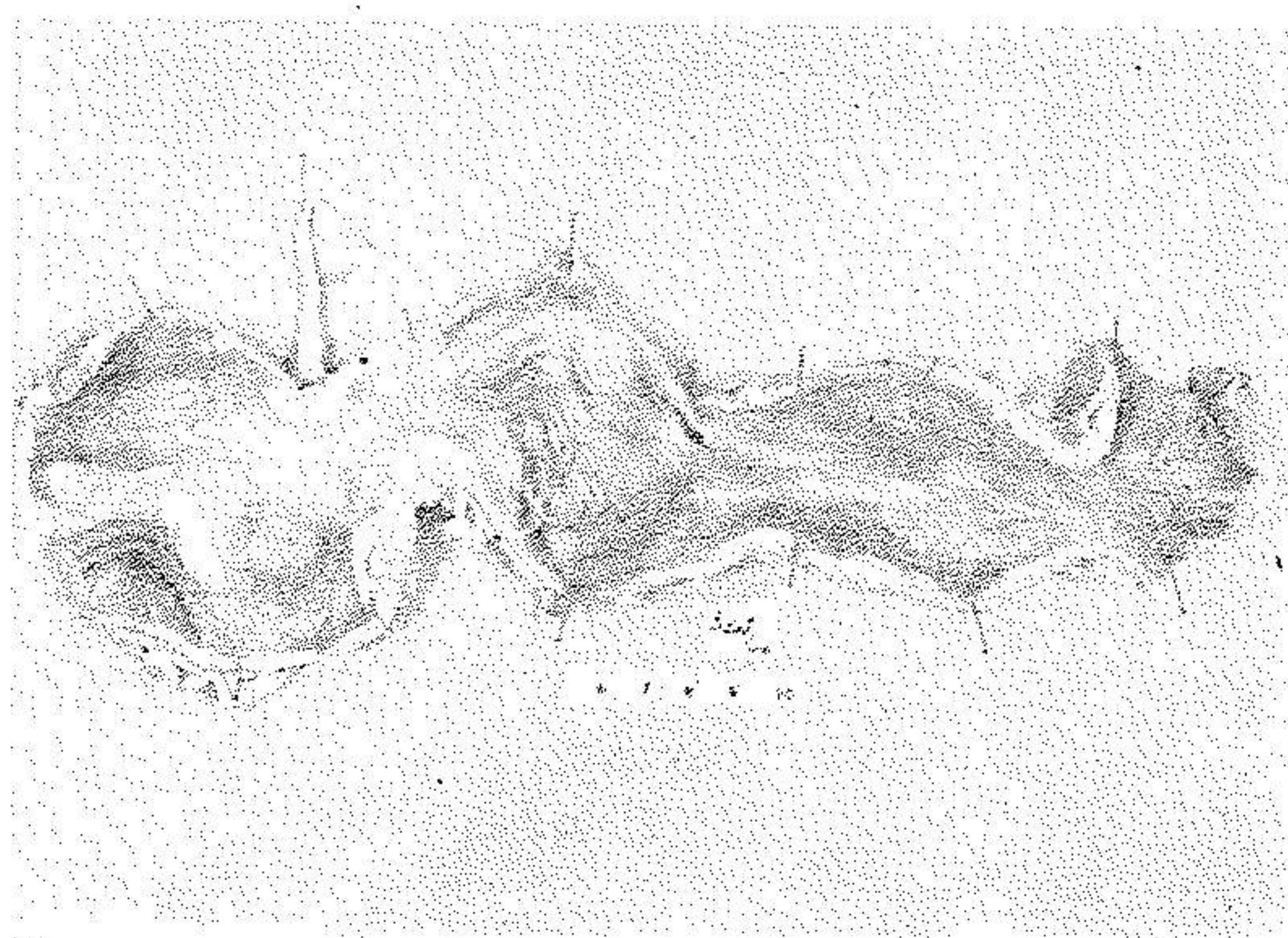


شکل ۱- کانون سلی کازئیفیه قله ریه که اطراف آنرا بافت فیبروز احاطه کرده است

دستگاه قلب و عروق: در حفره پریکارد سخت صبری مایع زرد سرسی وجود دارد که مقدار آن از ۵ سی سی تجاوز نمیکند. قلب بوزن ۱۶ گرم، میوکارد برنگ قهوه ای تیره است و در امتحان هیستولوژی آن در سارکوپلاسم اطراف هسته های عضلانی مقداری پیگمان دیده میشود. سایر قسمت های این دستگاه تغییری ندارد.

دستگاه گوارش: در حفره صفاق ۷ لیتر مایع زرد سرسی رنگ مایل بقرمز وجود داشت که بندرت لخته ها و رشته های سفید رنگی در آن دیده میشد. هر دو ورقه جداری و احشائی صفاق پر خون است معده نفاخ ولی جدار آن عادی میباشد. سرور روده باریک فوق العاده پر خون و متورم بنظر میرسد. رویه مرفته روده ها در بعضی نواحی تنگ و در فواصل بین آنها متسع است. جمعاً ۷ ناحیه تنگ در روی روده ها مشاهده میگردد (شکل ۲). در موقع باز کردن روده ها سرور آنها ضخیم و خیزدار و ژلاتینی بنظر میرسد. جدار روده باریک در نواحی متسع فوق العاده نازک و شبیه ورقه کاغذ گشته و در نواحی تنگ و آناستوموزه نسبتاً ضخیم، مچاله و فیبروتیک است (شکل ۳).

معهده رسیده و مثل اینست که مریض دارای ی معده دیگر میباشد. مزانتز ضخیم، قرمز رنگ و در قطع خیزدار و ژلاتینی است. روده بزرگ دارای جدار ضخیم و در قطع آن نواحی تنگ فرعی دیده میشود که از خارج چندان جلب نظر نمیکرد. جدار روده در نواحی تنگ سفت و سفید رنگ و دو برابر عادی ضخامت دارد. در نواحی بین تنگیها جدار نازکتر و چینهای مخاطی آن تقریباً از بین رفته است. مخاط روده بزرگ در مقابل نواحی تنگ در بعضی نواحی بطور بسیار سطحی زخمی بنظر میرسد (شکل ۵). عقدههای

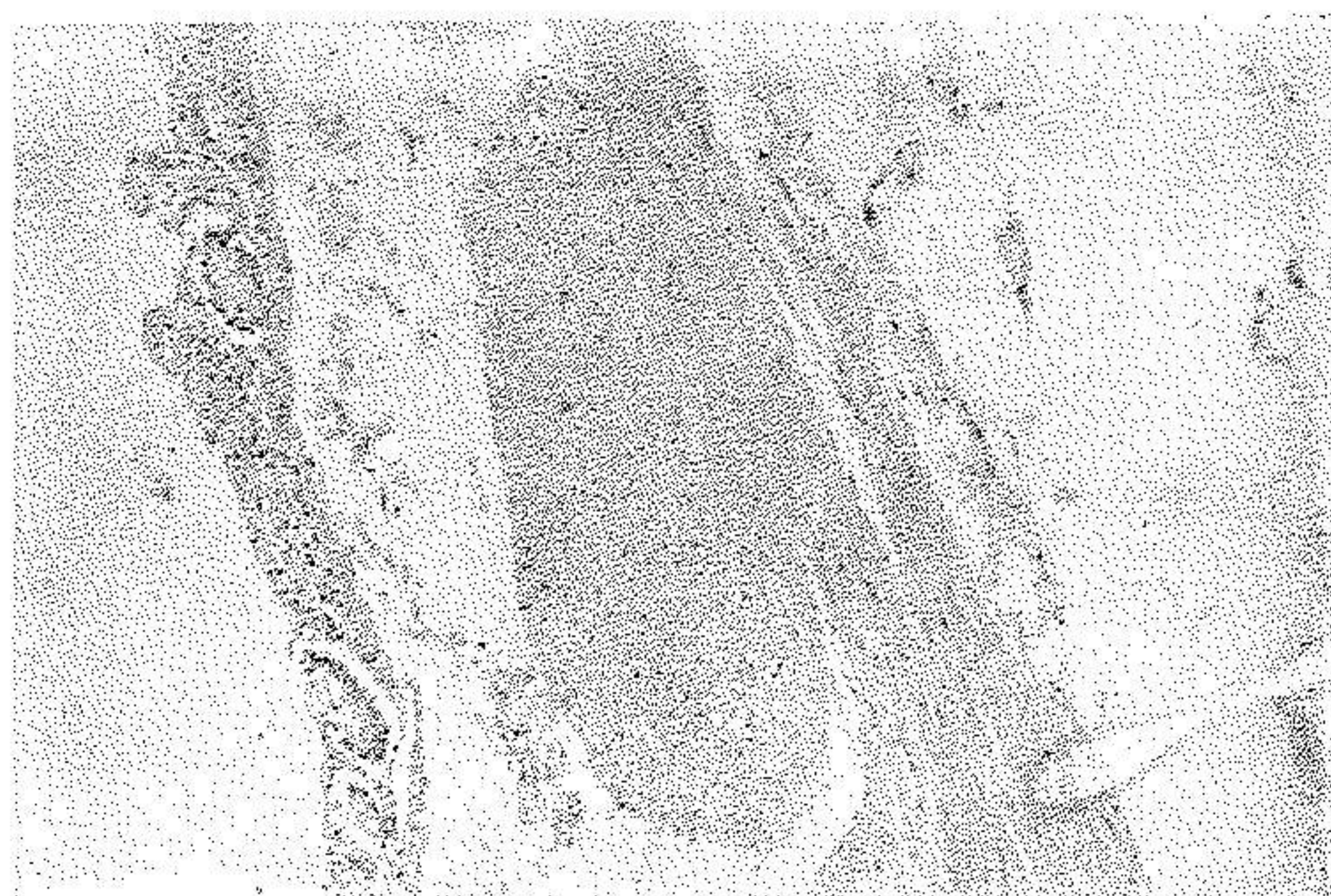


شکل ۵- روده بزرگ (در ناحیه کولون صعودی) که در جدار آن تنگیهای فرعی و نواحی متسع متعدد دیده میشود.

لنفوای مزانتز کمی بزرگ، سفت و قرمز مایل بصورتی است. تنه شریان مزانتزیک در تمام طول خود عادی و ضخامت جدار و قطر آن یکسان است. انشعابات این شریان که بنواحی تنگ روده ختم میشود ظاهراً بدون تغییر بنظر میرسد.

در استخوان هیستولوژی در ضخامت صفاق خیز و پر خونی همراه ارتشاح فراوان سلولهای لنفوسیت، منوسیت و پلی نوکلئر دیده میشود. همچنین در بین ارتشاح ساختمانهای گرانولوسی متشکل از سلولهای هیستوسیت و ژانت نوع جسم خارجی

وجود دارد. اجسام خارجی بصورت کریستالهای بدون شکل در داخل و هم در خارج سلولهای ژانت پراکنده است. در ناحیه متسع روده کوچک مشاهده میگردد که از ضخامت طبقه مخاطی بوضوح کاسته شده و زیرمخاط خیزدار و روشن میباشد. همچنین طبقات عضلانی جدار روده در این ناحیه فشرده و نازک است. طبقه سروزی در سطح فیروزه و نیز در عمق آن یکی دو ناحیه فیروز کانونی حاوی ارتشاح سلولهای لنفوسیت، منوسیت و تک تک پلی نوکلئر دیده میشود (شکل ۶). در نواحی تنگ روده کوچک



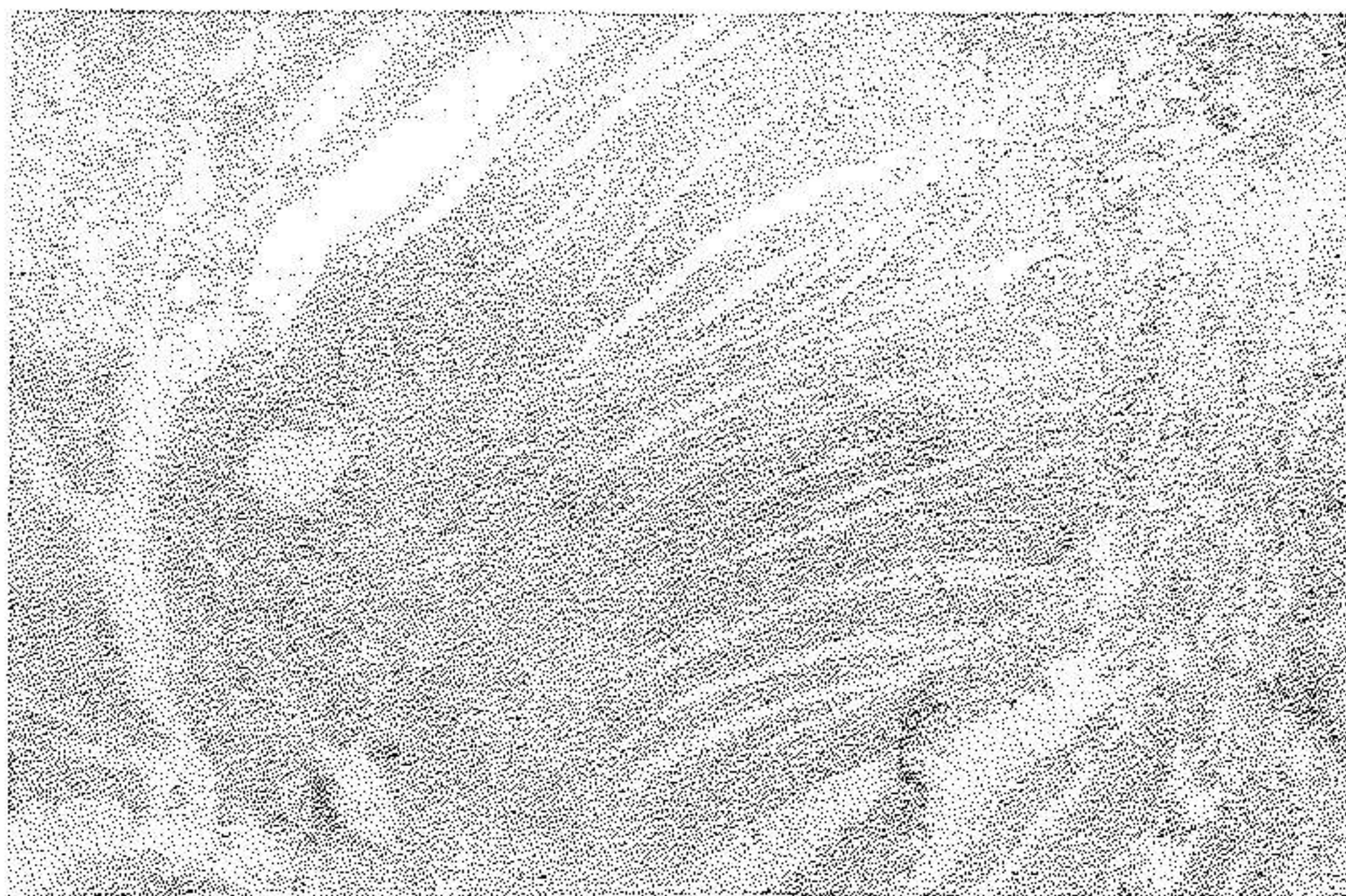
شکل ۶- جدار روده باریک در ناحیه متسع که با ابژکتیو ضعیف مشاهده میگردد.

پوشش سطحی مخاط ریخته و در بعضی نواحی ترشحات فیبرینولکوسیترا جانشین طبقه مخاطی گشته است. زیرمخاط در برخی نواحی خیزدار و فیبروتیک و در ناحیه دیگر حاوی ارتشاح شدید سلولهای لنفوسیت، هیستئوسیت و پلاسموسیت میباشد بطوریکه این ارتشاح تا بین طبقات عضلانی و سروز ادامه دارد. بندرت در زیر مخاط و بین عضلات تک تک ساختمانهای گرانولوسی دیده میشود که از سلولهای هیستئوسیت و ژانت نوع لانگهانس و جسم خارجی مخلوط با سلولهای لنفوسیت و پلاسموسیت بوجود آمده است. طبقه سروزی فوق العاده ضخیم و فیروز و دارای گرانولوسهای نوع جسم خارجی میباشد.

روده بزرگ که از یکی از نواحی تنگ برداشته شده دارای میخاط زخمی است و ته زخم تا زیر میخاط پیش رفته و در آن ارتشاح تعداد زیادی لنفوسیت، منوسیت و تک تک پلاسموسیت وجود دارد. در ضخامت طبقات عضلانی و سروزی دو ساختمان فلیکولی دیده میشود که اطراف آنها را سلولهای اپی تلیوئید و ژانت نوع لانگهانس احاطه کرده است (شکل A و B). در عقده های لنفاوی مزانتریک کانون نکروز وسیع



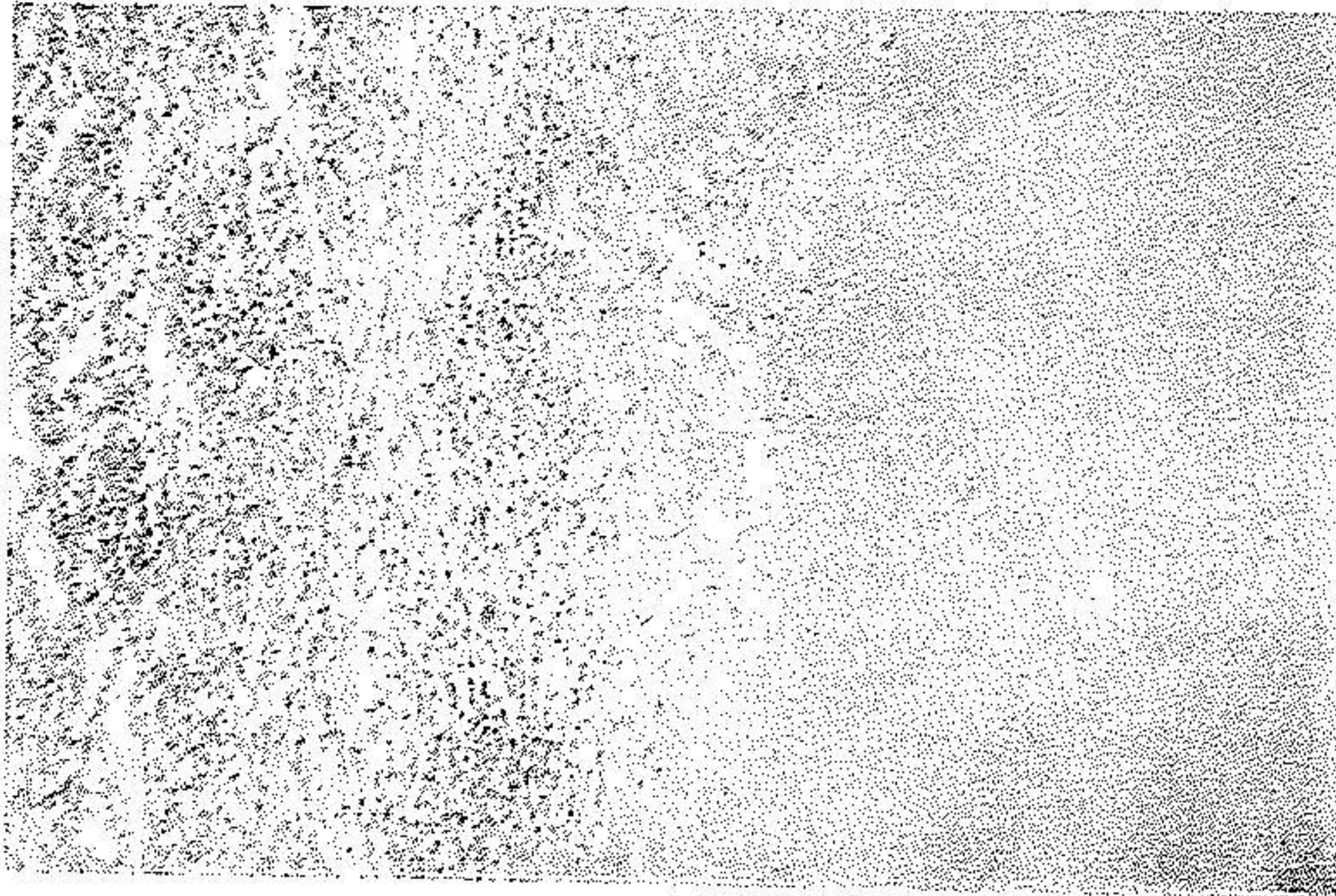
شکل A



شکل B

شکل A: از ناحیه سطحی که در آن ناحیه زخمی میخاط بخوبی مشخص است.
B - ساختمانهای فلیکولی توخالی شده در وسط طبقات عضلانی دیده میشود.

یکنواخت کازئیفیه وجود داشت (شکل ۸). در نواحی تنگ روده شبکه های عصبی



شکل ۸- عقده لنفاوی سزانتریک که تقریباً در تمامی قسمت های آن بافت لنفاوی به نکرور کازئیفیه یکنواخت تبدیل شده است.

اوئرباخ بطور عادی مشاهده میگردد. طحال بوزن ۱۱۵ گرم و دچار آماس تحت حاد میباشد کبد بوزن ۱۰۰ گرم و جزبختصر تغییر چربی ضایعه دیگری ندارد. تخمدانها آتروفیه ولوله های رحمی از نظر ماکروسکوپی و هیستولوژی طبیعی است. تغییرات سایر دستگاهها قابل ملاحظه نمیشد.

یافته های تشریحی:

- ۱- کانون سل کازئیفیه قدیمی در قله ریه راست.
- ۲- سل کازئیفیه عقده های لنفاوی سزانتریک.
- ۳- آنتروکولیت سالی.
- ۴- تنگیهای متعدد روده باریک و بزرگ.
- ۵- پریتونیت گرانولوماتوز.
- ۶- آناستوموزهای ایلئوایلئال و ایلئوکولیک.
- ۷- اسپلنیت تحت حاد و اکمنشی.

۸- اپانشمان حفره صفاقی

۹- آمفیزم سزمن ریه .

بحث

غیراز تومورها بخصوص کارسینوم و سارکوم روده ، بیماری سل و بیماری کرون (Crohn's disease) از علل شایع تنگی روده هستند . اخیراً متوجه شده‌اند نزد بیمارانی که دیورتیکهای تیازید توأم با کلرورپتاسیم مصرف می‌شود ممکن است بعلت سسمومیت با پتاسیم تنگی‌هائی در روده بخصوص در ژژونوم ایجاد شود که در کلینیک خیلی شبیه به بیماری کرون می‌باشد . چون در بیمار مورد بحث ضایعات روده با احتمال خیلی زیاد بعلت سل بوده است از ذکر ضایعات تومورال خودداری شده و تنها ضایعات روده در بیمارهای سل و کرون و همچنین در سسمومیت با کلرور پتاسیم شرح داده می‌شود .

سل روده (Intestinal tuberculosis)، گرفتاری روده بسل دارای دو سبب است .

۱- نوع اولیه که در آن باسیل متعاقب خوردن غذای آلوده بخصوص شیر که محتوی نوع گاوی باسیل است بروده سرایت می‌کند . در ممالک ما این نوع شایع بوده و تقریباً ۱ تا ۲٪ عفونتهای سلی از راه روده بدن می‌رسد . در ایالات متحده و ممالک غربی تقریباً این نوع گرفتاری وجود ندارد .

۲- نوع ثانوی که در آن متعاقب سل ریوی پیشرفته که بخارج باز شده باشد بر اثر بلع خلط و مواد نکروتیک آلوده مقدار زیادی باسیل که معمولاً از نوع انسانی است بطور مکرر وارد دستگاه گوارش می‌گردد . بهمین مناسبت مبتلایان بسل ریه در اواخر زندگی اغلب به آنتریت سلی دچار میشوند . نوشته‌اند که در نزد بالغین تقریباً ۵ تا ۸٪ موارد سل ریوی پیشرفته بسل روده همراه می‌گردد . باسیل در مقابل اسیدشیره معده مقاوم بوده و پس از ورود در روده بوسیله نسوج لنفاتیک فاگوسینه می‌شود . تمام طول روده ممکن است بسل مبتلا شود ولی بیشتر از همه قسمت انتهائی

روده کوچک و سکوم که دارای پلاکهای پیر (Payer) و فلیکولهای لنفاوی فراوان هستند مورد هجوم باسیل قرار میگیرد. میکروب ابتدا در کوریون مخاط یا در طبقه زیر مخاط وارد شده و بر اثر آن ضایعه اگزوداتیو و یا ضایعه پرولیفراتیو (هیپرپلاستیک یا گرانولوسی) بوجود میآید. در نوع اولیه محل عبور میکروب سل در روی مخاط کاملاً ترمیم میپذیرد. میکروب از راه مجاری لنفاتیک انتشار مییابد و خود را بعقدہهای لنفاوی سزانتیر میرساند. در مواردیکه بر اثر رشد و نمو منجر بگرفتاری گانگلیونهای مذکور گردد و سینوسهای لنفاتیک را مسدود سازد از راه رتر و گراد در جدار روده پس زده و در مسیر مجاری لنفاتیک زیر مخاط و زیر سرورز که بطور حلقوی قرار گرفته اند ضایعات اگزوداتیو یا هیپرپلاستیک ایجاد میگردد. بر اثر وجود اگزودا در زیر مخاط یا - کازئیفیکاسیون و بهم رسیدن فلیکولها طبقه مخاط روی آنها ریخته و زخمهایی بوجود میآید که در مسیر لنفاتیکها حلقه وار قرار گرفته و محور طولی آنها عمود بر محور روده میباشد. دانه های کوچک زرد ارزنی در سطح سرورزی واقع در مقابل قاعده زخمها مشخص ترین یافته ما کروسکیپی سل روده میباشد. زخمهای مخاطی کوچک یا بزرگ گرد و بیاضی شکل بوده کنار آنها برجسته و زیر لبه آنها خالی است و اغلب در حاشیه مخاطی دور آنها دانه های خاکستری سایل بزرگ کوچک دیده میشود.

از نظر میکروسکپی در قاعده زخم اغلب بعلت تهاجم باکتریهای روده و واکنش آماسی غیر اختصاصی بوجود میآید. با این وجود در ضخامت دیواره روده و بخصوص در زیر سرورز توبرکولهای تشکیل شده از سلولهای اپی تلیوئید و ژانت و لنفوسیت و نکروز کازئیفیه دیده میشود.

گاهی بخصوص نزد اشخاص مقاوم که دارای قدرت دفاعی خوب هستند ضایعات هیپرپلاستیک بطور منتشر در تمام طبقات جدار روده ایجاد شده و سبب ضخیم شدن دیواره آن میگردد. در این موارد زخمی شدن مخاط کمتر است و در مواردی که ضایعه بطرف اسکار پیش میرود با تنگی مجرای داخلی روده همراه میشود. تنگیهای حاصله بصورت حلقه های باریک بوده و ممکن است بطور متعدد و نزدیک بهم دیده

شود. نوشته‌اند که در شکل‌های خفیف سل روده در زخم جوانه گوستی بوجود می‌آید که ممکن است بصورت توموری در مجرای روده برجسته شود و باعث انسداد گردد. این قبیل تومورهای سلی بیشتر در روده بزرگ بخصوص در ناحیه ایلئوسکال دیده می‌شود.

در رکتوم بعلت عفونت کریپتهای مرگانی و گسترش در دیواره روده اغلب در ناحیه مقعد فیستول سلی ایجاد میشود. در حدود ۱٪ فیستولهای ناحیه مقعد که در کلینیک بان برخورد میشود دارای ماهیت سلی هستند.

عارضه انسداد روده با اینکه چندان شایع نیست در بعضی موارد در نتیجه تنگ شدن مجرای روده بعلت پیدایش نسج اسکار و در بعضی موارد دیگر در نتیجه تاشدگی (Kinking) جدار روده بر اثر مچاله شدن مزانترو و چسبندگی دو حلقه مجاور بیکدیگر ایجاد میگردد. در آپاندیس و سکوم ممکن است پارگی دیده شود. چون در ضایعات سلی قبل از پیدایش نکروز و ایجاد زخم عروق دچار ترومبوس و انسداد میگردد خونریزی از زخمهای سلی شایع نمیشود.

بیماری کرون از نظر پاتولوژی یک آماس مزمن سیکاتریزانت است که سبب میشود جدار روده بطور سگمانتر ضخیم و مجرای داخلی آن تنگ گردد. ابتدا در سال ۱۹۳۲ بیماری توسط Crohn و Zinburg و Oppenheimer شرح داده شد. نامبردگان تصور کردند که فقط قسمت انتهائی ایلئون مبتلا میشود و از اینرو آنرا ایلئیت ترمینال نامیدند. از آن بعد واضح گردید که از معده تا قولون هر قسمت از لوله گوارش بطور سگمانهای طویل پشت سرهم و یا جدا از هم مبتلا میگردد. روده در بین قسمت‌های گرفتار کاملاً سالم باقی میماند و این نواحی Skip areas نامیده میشود. از اینرو بیماری با اسم آنتریت رژیونال (regional enteritis) نامیده شده و بعضی با در نظر گرفتن خواص آناتومی پاتولوژی ضایعه نام ترکیبی Chronic stenosing regional enteritis را بکار برده‌اند.

بیماری در آمریکا، انگلستان و هلند شایع بوده و در ایالات و ممالک ساحل خلیج

سکزیك غيرشايع است. قسمت انتهائی روده باریك تقریباً در ۰.۸٪ وقولون در حدود ۰.۴٪ موارد گرفتار میشود.

ضایعات سگمانتر محدود ممکن است در قسمتهای بالای روده کوچک همراه ویابدون گرفتاری قسمت انتهائی ایلئون بروز کند. اغلب اوقات گرفتاری قولون همراه ضایعات روده کوچک پدید میآید ولی بعضی اوقات بیماری بدون گرفتار شدن روده کوچک تنها در قولون پیدا میشود. گرفتار شدن معده در موارد نادر نیز گزارش شده است.

آپاندیس ممکن است باین ضایعه دچار گردد.

بطور کلی آنتریت رژیونال بیماری شایعی نمیشود و در هر سنی پیدا می شود ولی بیشتر در ۰.۴ سال اول زندگی بروز میکند. سن متوسط برای این بیماری ۲۰ تا ۳۰ سالگی است. جنس مرد وزن بیک نسبت گرفتار میشود. در تمام نژادها بروز میکند ولی در نژاد بهودیها شایعتر و در سیاه پوستان کمتر از سفیدپوستان دیده میشود.

علت بیماری معلوم نیست ولی عامل اتیولوژیك هرچه باشد بظن قوی تغییرات بافتی بر اثر انسداد لنفاتیکها بروز میکند. با ایجاد استاز لنفاتیک با بکار بردن سیلیس و تروماتیزه کردن مجاری لنفاتیک بطریق جراحی میتوان بطور تجربی بیماری مشابهی در حیوانات ایجاد کرد. تصور میشود که لنفاتیکها در دیواره روده، سزانتر و یا در عقده لنفاوی درناژ کننده لنف ناحیه مبتلا بطریق سسدود گشته و لنفادم حاصله سبب ضخیم شدن جدار روده در مرحله اولیه میگردد. در مراحل بعدی فیروز و تغییرات آماسی مزمن بروز میکند. باین وجود بایستی بخاطر داشت که این موضوع فرضی است و در امتحان هیستولوژی باشکال میتوان لنفاتیکهای متسع و سسدود را در مراحل اولیه پیدا کرد. درباره اتیولوژی، انسداد لنفاتیک سلی و سارکوئیدوز را میتوان در نظر گرفت ولی وجود هیچکدام از ایندو بیماری باثبات نرسیده است زیرا در سارکوئیدوز ژنرالیزه پیدایش بیماری کرون بی نهایت نادرست است. تا کنون عامل میکروبی از ضایعات روده بدست نیآورده اند. بعضی اختلالات ایمونولوژیك را برای علت بیماری

پیشنهاد کرده‌اند و حتی گرانولومهای شبیه سارکوئیدوز در ریه مشاهده کرده‌اند و معتقدند که این واکنش نتیجه تغییر عکس العمل ایمنولوژیک پیشرفته ریه می‌باشد. ولی نه در ریه و نه در روده دلایل قطعی برای اثبات علت ایمنولوژیک واکنش سارکوئیدی وجود ندارد. شیوع بالای این بیماری در جمعیت‌هایی که دارای رژیم سرشار از پروتئین هستند بنظر می‌رسد که جذب مقدار زیاد پروتئین و مشتقات پروتئینی که دارای پتانسیل آنتی‌ژنی هستند در ایجاد بیماری دخالت داشته باشد ولی دلیل قطعی برای اثبات آن وجود ندارد. چون علائم آنتریت رژیونال بر اثر استرس‌های هیجانی شدت می‌یابد ممکن است مکانیسم‌های پسیکوسوماتیک در پیدایش این بیماری دخالت داشته باشد. خاطر نشان می‌شود برای ایجاد بیماری حتماً لازم نیست عامل اتیولوژیک واحدی در کار باشد. احتمال دارد که عوامل مختلف توأمآ بتوانند استازلنفاتیک ایجاد کنند و واکنش مشترکی مانند لنفادم بوجود آید.

آسیب‌شناسی: تغییرات آماسی مزمن بطور بی‌سرو صدا با پیدایش خیز شروع شده و سبب ضخیم شدن جدار روده می‌گردد ولی هنوز بطور مستند ثابت نشده که مرحله حادی از ایلیت در کار باشد. از روی مطالعات زیادی که بر روی این مسئله بعمل آمده بنظر می‌رسد که هر وقت ایلیت حاد ظاهر شود بدون اینکه بشکل مزمن آنتریت رژیونال درآید بهبود می‌یابد.

منظره ماکروسکپی: سطح سرریزی روده در قسمت آزرده گرانولر، قرمز کدر و تیره است و اغلب چربی‌های مزانتر روی سطح خارجی روده را می‌پوشاند. گاهی اوقات سطح سرریز بوسیله غشاء کاذب پوشیده می‌شود. مزانتر در مقابل سگمان مبتلا ضخیم، خیزدار و گاهی فیبروتیک است. جدار روده ضخیم و دارای قوام سفت و خیزدار بوده و قابلیت انعطاف آن از بین رفته است بطوریکه روده بعد از باز شدن شکل استوانه‌ای خود را حفظ می‌کند. از اینرو آنرا بلوله سربی یا بلوله باغبانی *Lead tube or Garden house* تشبیه کرده‌اند. امتحان دقیق روده باز شده نشان می‌دهد که طبقات تشریحی جدار معمولاً بوسیله نسج فیبروتیک سفت که دارای قوام ریگی است از هم جدا شده و

بطور کلاسیک زیر مخاط وزیر سرورسیتلا میباشد. سجرای داخلی بشدت تنگ بوده و فقط اجازه میدهد که باریکه نازکی از باریم از روده عبور کرده و علامتی که در رادیولوژی با اسم String sign نامیده میشود نمایان گردد. در سطح داخلی روده زخمهای متعدد دیده میشود که بیشتر در طرف مقابل اتصال مزانتر بروده واقع میباشد. پس از آنکه مدتی از شروع بیماری گذشته باشد زخمهای طویل و سارپیچی گاهی اوقات بطور عمقی پیشرفته و فیستولهایی در حلقه های روده مجاور ایجاد میگردد. سوراخ شدن زخم در جدار روده ممکن است با پیدایش آبسه در حفره صفاق یا داخل چربی مزانتر همراه گردد. بالاخره در مراحل خیلی پیشرفته چسبندگیهای در بین سایر قسمت های روده کوچک و سیگموئید و مثانه و جدار شکم پیدا شده و فیستولهایی در این نواحی بوجود میآید. سجرای لنفاوی مزانتر در قسمت آزرده روده ضخیم و غدد لنفاوی مزانتر در $\frac{2}{3}$ موارد از ۳ سانتیمتر بزرگتر میشوند.

منظره میکروسکوپی: از نظر هیستولوژی از داخل بیخارج اولسراسیون و تخریب مخاط بدرجات مختلف همراه فیبروز و واکنش آماسی مزمن در زیر مخاط، محفوظ ماندن نسبی طبقات عضلانی و فیبروز شدید و تغییرات آماسی مزمن در زیر سرورسیتا پیدا میشود. زخمهای جدار روده کوچک و حدود ناصاف داشته و شبیه نقشه جغرافیایی میباشد. ته زخم عمیق و گاهی اوقات تا طبقه سرورسیتا میرسد. واکنش آماسی در زخمهای مخاطی کاملاً غیر اختصاصی و بطور فراوان از نوتروفیل، لنفوسیت، هیستوسیت و پلاسموسیت تشکیل یافته است. گاهی پلی سرفیسیم سلولی و فعالیت سلولهای رتیکولر هیستوسیت بعدی است که ممکن است نمای هیستولوژی ضایعه با هوجکین اشتباه گردد. مخاط بین قسمت های زخمی شده منظره پلیپوئید بخود گرفته و اغلب دچار آماس منتشر غیر اختصاصی میباشد. غدد ممکن است دچار تغییر شکل شده و بطور کیستیک متسع و یا گاهی بمتاپلازی برونر دچار گردد. سرحد بین مخاط آزرده و سالم روده بطور مشخص تقریباً در روی یک خط از هم مجزاست. در زیر مخاط و سرورسیتا در مرحله اول گشادی عروق لنفاتیک و خونی وجود دارد ولی بعداً لنفوسیت و پلاسموسیت

توأم با پرولیفراسیون فیبروبلاستها ظاهر میگردد. گاهی سلول ژانت پیدا شده و بر اثر تراکم کانونی سلولهای آماسی مذکور فلیکولهای شبیه آنچه که در سل یاسار کوئیدوز دیده میشود ایجاد میگردد ولی هیچوقت در فلیکولهای نامبرده نکروز پیدا نمیشود و تا کنون با سیل کخ از این ضایعات بدست نیامده است. بالاخره در مراحل آخر در زیر مخاط و طبقه سروزاسکلروز ضخیم بوجود میآید. باید دانست که ساختمانهای گرانولوسی در ۵۰٪ موارد وجود ندارد و بایستی از روی تغییرات هیستولوژیک دیگر و افتراق ضایعات اختصاصی روده نیز یافته های پاتولوژی با علائم کاپنیک و راد یولوژی بیمار تطبیق داده شود.

در روده بزرگ تغییرات هیستولوژی شبیه روده کوچک است ولی فیبروز و افزایش ضخامت جدار کمتر میباشد. گرانولوسهای شبیه سار کوئید در جدار روده بزرگ بیشتر پیدا میشود بطوریکه گاهی کولیت گرانولوماتو پدید میآید.

آنتروپاتی حاصله از استعمال کلرورپتاسیم: در سال ۱۹۶۴ Baker و همکارانش متوجه شدند نزد بیمارانیکه تحت درمان با دیورتیکهای تیازید و کلرورپتاسیم هستند زخمهایی در روده کوچک پیدا میشود و بعداً معلوم کردند که ضایعات حاصله بعلت کلرورپتاسیم پدید میآید. بطور اصلی ضایعه در ژژونوم پیدا میشود ولی قسمتهای دیگر روده کوچک را نیز مبتلا میکند. ضایعات اکثراً سگمانتراست و گاهی بصورت حلقوی همراه فیبروز سبب تنگی روده گشته و شباهت زیادی به ایلئیت رژیونال پیدا میکند و اغلب در صورتیکه امکان سمومیت با پتاسیم در نظر گرفته نشود با این بیماری اشتباه میگردد.

تغییرات هیستولوژی روده از پر خونی و خونریزی کانونی تا ضخیم شدن مخاط و ایجاد زخمهای کانونی یا حلقوی متغیر است. واکنشی که مخصوصاً با افتراق ضایعات حاصله از کلرورپتاسیم از آنتریت رژیونال کمک میکند عبارت از وجود تعداد زیادی ائوزینوفیل و ضخیم شدن شدید دیواره شراین و وریدها در ناحیه مبتلا میباشد. همچنین در این ضایعه ممکن است انسداد روده بطور پارسیل یا کامل بروز کند.

با توجه بشرح ضایعات فوق واضح است که نزد بیمار ما در روده‌ها تغییرات ناشی از بیماری کرون وجود ندارد. همچنین بیمار در سابقه خود کسالت دیگر یا استعمال داروئی را ذکر نمی‌کند. بطور خلاصه میتوان گفت که متعاقب سل قدیمی ریه یا همزمان پیدایش این ضایعه، دچار سل عقده‌های لنفاوی مزانتریک گشته و عفونت از عقده‌های مبتلا از راه لنفاتیکها بطور رتروگراد روده‌ها را مبتلا ساخته است. یافته‌های اتوپسی مؤید این نظر میباشد. باید در اینجا خاطر نشان شود که ضایعات گرانولومی صفاق در نواحی آناستوموز موضعی بوده است و نشانه واکنش بافتی در برابر ماده بکار رفته برای سوتوربشمار می‌رود.

References

- 1- Akerman, L. V., Surgical pathology, Third Ed., New York, Mosby Co., 1964.
- 2- Anderson, V. A. D., Pathology, Fourth Ed., London, Saunders Co., 1961.
- 3- Roussy, G. et al., Précis d'anatomie pathologique, 3 Ed., Paris, Masson et Cie., 1950.
- 4- Robbins, S. L., Pathology, Third Ed., London, Saunders Co., 1967.
- 5- Schafer, P. W., Pathology in general surgery, Chicago, U. of Chicago Press, 1950.