

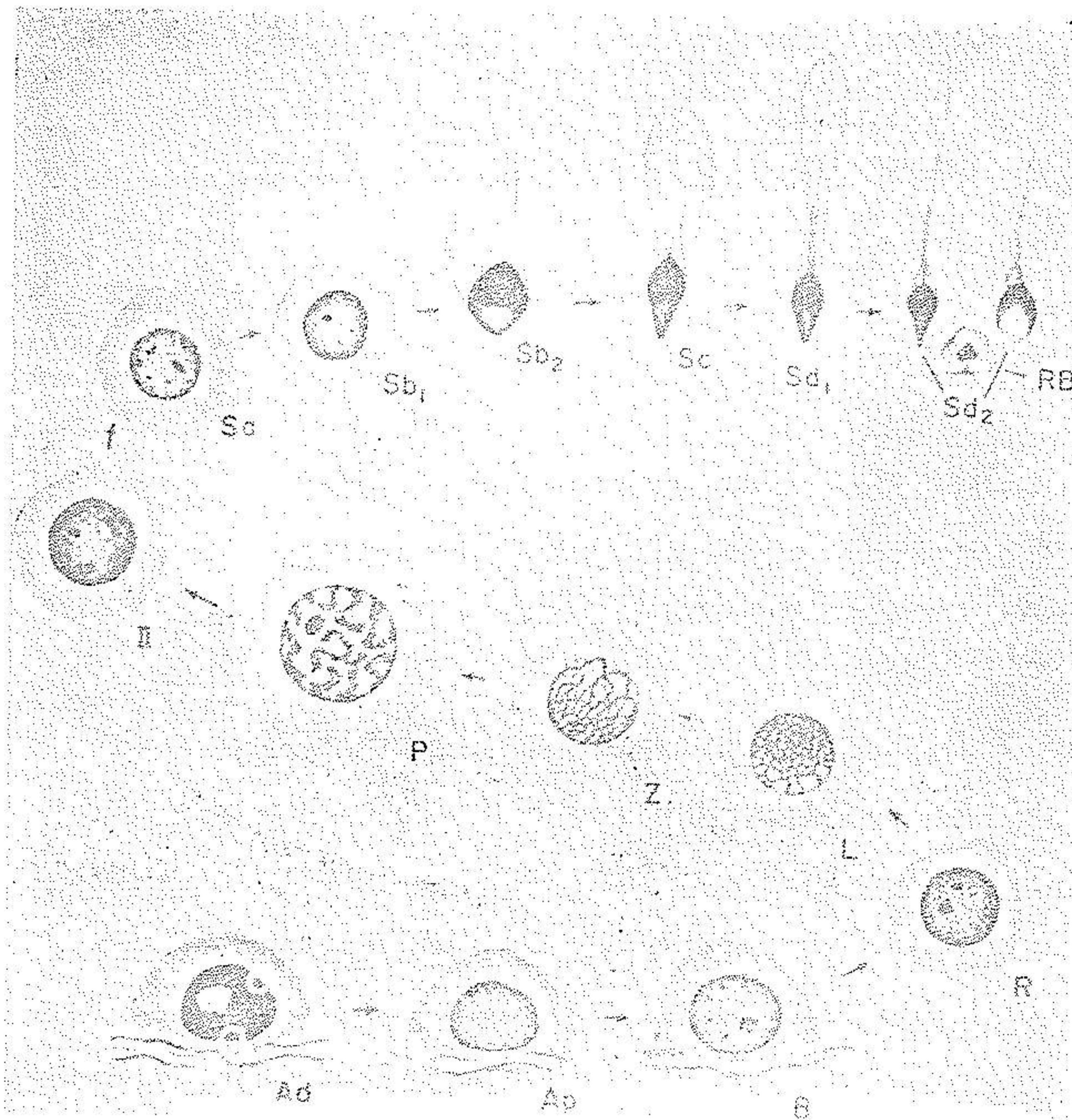
## اسپرما توژنز و سیتولوژی منی

دکتر ناصر برادران\*

خلاصه : اسپرما توژنز انسان در مراحل مختلف و چگونگی انتقال و جذب و تغییرات متابولیکی اسپرما توژنید در طول مجاری تناسلی مرد شرح داده شده ، همچنین انواع سلولهای طبیعی و غیر طبیعی که ممکن است با آزمایش معمولی در اسپرم دیده شود و ارزش آنها در کلینیک نیز بحث شده است.

فعالیت اپی تلیوم لوله های منی ساز و تغییرات کمی و کیفی سلولهایی که در انزال خارج میشود وابستگی تام بهم دارند . از این نظر اول به تشریح بافتی لوله های منی ساز پرداخته و سپس چگونگی انتقال اسپرم و تغییرات متابولیکی آن را در مجاری تناسلی مرد شرح داده و سپس راجع به انواع سلولی که ممکن است در حال طبیعی یا مرضی در منی دیده شوند بحث سینمائیم . ساختمان سلولی اپی تلیوم لوله های منی ساز عبارتند از : (شکل ۱)

۱- سلول های سرتولی (Sertoli cell) سلولهای سرتولی عناصر محافظ اپی تلیوم لوله های منی ساز هستند و تقریباً بصورت انقیلتراسیون سیتوپلاسمی در بین ژرم سل (Germ cell) قرار دارند . مشاهده ممبران سیتوپلاسمیک آن با میکروسکپ معمولی مشکل است ولی با میکروسکپ الکترونیکی بخوبی معلوم میشود . هسته آن بزرگ و حجیم و باشکال مختلف بوده و ممبران هسته ای آن یک یا چند خمیدگی بداخل دارد .



شکل ۱- مراحل مختلف اسپرماتوژنز

هسته بزرگ آن در قسمت وسطا ئوزینوفیلی و در حاشیه و کنار بازوفیل است. هسته سلولهای سرتولی را میتوان درست در طبقه بالای اسپرماتوگونیا ( که روی مامبران محدود کننده تکیه دارند) دید ولی سیتوپلاسم آن بین اسپرماتوگونیا برای رسیدن به مامبران محدود کننده بسط مییابد.

## ۲- اسپرما تو گونیا - در انسان اسپرما تو گونیا را با شکل زیر توانسته اند نشان

بدهند:

الف - تیپ A اسپرما تو گونیا تیره (Dark type A Spermatogonia) سلولی است؛ هسته کروی مختصر بیضوی که کروماتین آن گرانوله است و این گرانولاسیون آنقدر زیاد است که قسمت اعظم هسته را تیره و هموژن میسازد. نزدیک مرکز هسته یک نوکلئول کمرنگ معمولاً دیده میشود و سیتوپلاسم آن خیلی نزدیک به ممبران محدود کننده میباشد.

ب - تیپ A اسپرما تو گونیا کمرنگ: هسته این سلول مختصر بیضوی و کروماتین آن دارای گرانولاسیون ولی با رنگ آمیزی رنگ کمتری میگردد - در هسته هیچ نوع واکنش دیده نمیشود. سیتوپلاسم آن نیز در رنگ آمیزی هماتو کسپلین رنگ ائوزین را بخود نمیگیرد.

ج - تیپ B اسپرما تو گونیا: هسته کروی داشته قسمتی از کروماتین گرانوله آن در رنگ آمیزی پررنگ و قسمتی دیگر کمرنگ است - سیتوپلاسم آن روشن و واضح است.

۳- اسپرما تو سیت: اسپرما تو گونیا تیپ B بوسیله میتوز تقسیم شده و اسپرما تو سیت اولیه (Primary spermatocyte) را بوجود میآورد.

اسپرما تو سیت اولیه از مراحل لپتوتین - زیگوتین و پاکی تین که یک پروفاز طولانی است میگذرد.

الف- اسپرما تو سیت لپتوتین: هسته آن رشته ای شکل (Flamentous) و کروموسوم آن خمیده است.

ب - اسپرما تو سیت زیگوتین (Zygotene spermatocyte): کروموسوم آن منحنی شکل و دراز و اغلب در یک طرف هسته جمع شده است.

ج - اسپرما تو سیت پاکی تین (Pachyten spermatocyte): حجم هسته این سلول

اپی دیدیم میرساند. محوطه داخلی آنها از مزك هائی مفروش است که حرکت آنها باعث به جلو راندن اسپرماتوزوئید بطور خیلی سریع خواهد شد بطوریکه نادراً اسپرماتوزوئید را میتوان در این قسمت از مجرای تناسلی مرد پیدا کرد.

۳- **بربخ (اپی دیدیم):** شامل سه قسمت سر، تنه و دم است - جدار هر یک از این قسمتها دارای رشته های عضلانی بوده و محوطه داخلی آنها دارای مزك است. فعالیت عضلانی دیواره های اپی دیدیم را بخوبی در حیوانات زنده و با مواردیکه آنها از بدن حیوان درآورده و در محلول سرم فیزیولوژی گرم که اکسیژن داشته باشد قرار داده باشند مشاهده کرده اند و حتی یکی از دانشمندان ایتالیائی *Guilio - Muratori of Ferrera* با تهیه فیلم، حرکات پرستالتیک اپی دیدیم را برای جلو راندن اسپرماتوزوئید از ناحیه سر به دم نشان داده است.

با مطالعه تجربی یعنی تزریق تیمیدین رادیوآکتیو در حیوانات مذکور و ثابت شدن آن بطور دائم در DNA اسپرماتوزوئید و تهیه اتورادیوگرافی از قطعه اپی دیدیم نشان داده اند که اسپرماتوزوئید یکروز بعد از ریختن در فضای داخلی لوله ها وارد اپی دیدیم میشود و در جریان عبور خود از اپی دیدیم آنهائیکه نزدیک به اپی تلیوم جداراند تندتر از آنهائیکه در مرکز قرار دارند حرکت میکنند.

**جذب و فاگوسیتوز در اپی دیدیم:** برای اولین مرتبه *Maximow* در بیضه های آسیب دیده حیوانات آزمایشگاهی سلولهای را مشخص کرد که میتوانند اسپرماتوزوئید را از بین ببرند. نامبرده این سلولها را همان سلولهای سرتولی تصور میکرد سپس *Wegelin* کیفیت از بین رفتن اسپرماتوزوئید را در اپی دیدیم انسان شرح داده و این یاخته ها را اسپرمیوفاژ (*Spermiophage*) نامیده است.

محققین در بیماران عقیم بالاخص مواردیکه انسداد مجاری ناقل وجود دارد این کیفیت را بصورت *Extravasation* اسپرماتوزوئید و پیدایش تشکیلات شبیه به گرانولوم اسپرم منتشر کرده اند و اخیراً نیز *Phadke* در مردان عقیم اسپرمیوفاژ را

در داخل اپی دیدیم مشاهده کرده است معه‌ذا باید دانست که منشاء و پیدایش اسپرمیوفاژ خود بخود هنوز روشن نشده است.

تقریباً نصف تعداد اسپرمتوزوئیدی که به سر اپی دیدیم میرسند به دم اپیدیم نخواهند رسید. با مطالعه بوسیله تیمیدین نشان داده‌اند که سلولهای اپی تلیال اپی دیدیم برای میتوز میتوانند از محصول دژنرسانس اسپرمتوزوئید در اپی دیدیم یعنی متابولیک DNA استفاده نمایند و چون تزریق اسپرم ایجاد ایزوآنتی ژن مینماید این جذب متابولیت‌های اسپرمتوزوئید ممکن است از لحاظ ایمونولوژی با ارزش باشند. تصور می‌رود که اولیگواسپرمی در اثر خود ایمنی (Auto-Immune) ناشی از اپیدیدیمیت (اپی دیدیمیت = ورم بربخ) همراه با فاگوسیتوز در تعقیب ضربه باشد.

**مدت زنده ماندن و کیفیت اسپرمتوزوئید: تقریباً ۷٪ اسپرمتوزوئیدهای موجود در مجاری تناسلی مرد در دم اپی دیدیم ذخیره شده‌اند و تنها ۳٪ آن در مجرای وابران (Duct deferent) انباشته‌اند.** اسپرمتوزوئیدها گریز برای مدت طولانی در مجاری تناسلی مرد بمانند قدرت باروری و حرکت خود را از دست میدهد. بطوریکه در خوکچه هندی در تعقیب بستن مجرای آوران حد اکثر تا ۳۰ روز قابلیت باروری باقی میماند در حالیکه اسپرمتوزوئیدها تا ۷ روز حرکت خود را حفظ میکنند. اگر اسپرم گرفته شده از لوله‌های منی‌ساز را برای تلقیح مصنوعی بکار ببریم حاملگی پیش نخواهد آمد ولی با اسپرمتوزوئیدهای قسمت سر اپی دیدیم بندرت و بالاخره با اسپرمتوزوئیدهای قسمت دم اپی دیدیم باروری کامل خواهیم داشت و این خود نشان میدهد که ماندن اسپرمتوزوئید به مدت طولانی در اپی دیدیم برای رسیدن کامل آن لازم است. اگر هر یک از دو غده پیتویتریویسبه‌ها را بردارند مدت زنده ماندن اسپرمتوزوئید در اپی دیدیم نقصان خواهد یافت ولی هنوز مکانیسم این کیفیت روشن نشده است.

در باره اینکه آیا اسپرما توزوئید پیر قابلیت باروری دارد و یا باعث جنین های غیرطبیعی میشود عقاید مختلفی وجود دارد - بطور مثال اگر مجرای اوران را ببندیم و ۳۰ روز صبر نماییم که منی حاوی اسپرما توزوئیدهای مسن و کهنه شده باشد سرگ و سیر در جنین های ایجاد شده خیلی زیاد خواهد بود ولی نباید از این کیفیت این نتیجه را گرفت که اگر منی حاوی اسپرما توزوئیدهای جوان و پیر باشد فقط اسپرما توزوئیدهای پیر تخمک را بارور خواهد کرد چنانکه با نتایجی که از تلقیح مصنوعی منی که مخلوطی از انواع مختلف منی با درجات مختلف باروری بدست آمده است اصطلاح «بهترین اسپرما توزوئید خواهد برد» مصداق پیدا میکند یعنی کیفیت اسپرم خیلی مهمتر از کمیت آن اثر میکند و حالا چه فاکتوری در این انتقال برای کنترل بوجود آوردن چنین کیفیتی مسئول است، هنوز کاملاً روشن نشده است.

**تکرار انزال :** اسپرما توزوز و مهاجرت و ذخیره اسپرما توزوئید آنقدر کافی است که همیشه مقاربت کم و بیش قابلیت باروری را دارد - در گاو نر با ایجاد ۳۶ انزال در یک ساعت مشاهده شده است که باز هم نصف مقدار اسپرما توزوئیدها در اپی دیدیم باقی مانده است. هنوز مطالعات در انسان در این زمینه تکمیل نشده است.

در انسان حد اقل اسپرما توزوئید لازم برای باروری ۲۰ میلیون در سانتیمتر مکعب است. آیا با افزایش غلظت اسپرما توزوئید یا تغییر در کیفیت آن میتوان باروری زن نازا را اصلاح نمود؟ جواب این پرسش هنوز روشن نشده است. از لحاظ بالینی برای ازدیاد تعداد اسپرما توزوئید و بهبود در وضع باروری، دخالت در وضع انزال نیز زیاد مضرتر نخواهد بود.

**عوامل گوناگون :** نعوظ - دخول و انزال یک کوسپلکس عصبی - عروقی - عضلانی (Complex Neuro Vasculo - Muscular function) است که عوامل روانی - حساسه - سمپاتییک - سیستم نوروموتور و بالاخره فاکتورهای گوناگون دیگری در آن مؤثراند. اسپرما توزوئید از مجرای و ابران بوسیله انقباضات دودی شکل به جلو رانده

میشود و با اختلاط با ترشحات اعضاء وابسته منی را تشکیل میدهد. انقباضات عضلات اطراف مجرای ادرار باعث ریختن منی در دستگاه تناسلی زن میشود و در آنجا است که اسپرما توژنید متحمل تغییرات عمیق غیرقابل برگشت میگردد. پلاسمای منی رل مهمی در مهاجرت و در فیزیولوژی اسپرما توژنید دارد ولی باید گفت تلقیح اسپرما توژنید حاصله از مجرای و ابران و اپی دیدیم (بالاخص ناحیه دم) برای ایجاد حاملگی با موفقیت همراه بوده است و برداشتن اعضاء فرعی مجاری تناسلی مرد بندرت از قدرت باروری کاسته و باز هم چندین میلیون اسپرما توژنید از مجرای ادرار خارج میشود.

### مدت لازم برای مهاجرت در دستگاه تناسلی مرد


این مدت در حیوانات مختلف متفاوت است. اعداد تقریبی عبارتند از: خرگوش ۴-۷ روز، موش خانگی ۸ روز، موش صحرائی ۱۰ روز، خوکچه هندی ۱۴-۱۸ روز و در انسان تقریباً ۷-۹ روز گزارش شده است.

**سیتولوژی منی** - برای استاندارد کردن سرفولوژی اسپرم انسان، تقسیم بندی زیر پیشنهاد شده است:

الف - اشکال طبیعی: در این اشکال حدود سر اسپرم طبیعی بوده شکلش معمولاً بیضوی و دم و قطعه میانی آن (Middle piece) نقصی ندارد. مضافاً باینکه قسمتی از ساختمان آن نیز مضاعف نیست (شکل ۲)

ب - اشکال غیرطبیعی عبارتند از:

- ۱- اشکال خیلی کوچک (Small form): حدود سر منظم بوده و به نسبت ۶٪ کوچکتر از اندازه طبیعی فوق است.
- ۲- اشکال خیلی بزرگ (Mage form): حدود سر منظم بوده و به نسبت ۱۴٪ از اندازه طبیعی فوق بزرگتر است.



شکل ۲ - اشکال خیلی کوچک (۱) اشکال طبیعی  
 (۲) اشکال خیلی بزرگ (۳) اشکال خیلی باریک  
 (۴) اشکال باریک متوسط (۵) اشکال متمایل به  
 باریک شدن (۶) اشکال مضاعف (۷)

۳ - اشکال باریک و قلمی ((Tapering)) که بر حسب باریک بودن سر به سه

شکل :

تتمایل به باریک بودن (Tendency to taper) باریک متوسط (Moderate taper) و

بالاخره خیلی باریک (Acute tapering form) تقسیم شده است.

۴ - اشکال مضاعف (Duplicate form): اسپرما تو زوئید هائی است که قسمتهای سر،

قطعه میانی و یا دم آنها مضاعف است.

۵ - اشکال بی شکل (Amorphous form): اسپرما تو زوئید هائی است که حدود

خارجی و بطور کلی شکل آنها خیلی نامنظم است.

۶ - اشکال نارس (Immature form): که معمولاً اسپرما تیدها میباشند که زائده

سیتوپلاسمی آنها در عقب سر اسپرما تو زوئید و یا تیکه میانی و یا دم قرار دارد.

اشکال با نقص دم که شامل اسپرمتوزوئید هائی است که یادم ندارند و یادم آنها بدور سر پیچیده و یا بالاخره شکسته است .  
از روش های مختلف زیادی برای رنگ آمیزی اسپرم میتوان استفاده کرد .  
رنگ آمیزی پاپانیکولاؤو از همه بهتر و عالی تر است و برای افتراق از سلولهای دیگر کار را آسان تر کرده است .

### تفسیر ارزش بالینی سیتولوژی اسپرم

در یک شخص سالم با امتحانات مکرر در مدت طولانی نشان داده اند که سیتولوژی منی (نسبت اشکال مختلف اسپرمتوزوئید که بوسیله بیضه و مجاری ناقل آن ساخته و انزال میشود) ثابت و غیر قابل تغییر است و حتی آنرا با اهمیت غیر قابل تغییر بودن انگشت نگاری هر فرد تشبیه کرده اند . تغییر شکل اسپرم از این جهت از لحاظ عقیمیت با ارزش است که دال بر اختلال کار بیضه بوده و باید علت آنرا جستجو کرد .

علاوه بر سیتولوژی اسپرم درجه حرکت اسپرمتوزوئید نیز محک باارزشی در پیش آگهی وضع باروری مرد است زیرا حد اقل قدرت باروری با وجود ۲ میلیون اسپرمتوزوئید در سانتیمتر مکعب است و حتی باروری را در پائین تر از ۲ میلیون بشرط آنکه سیتولوژی اسپرم طبیعی و درجه حرکت عالی و خوب باشد (درجه حرکت را بصورت ۰-۱-۲-۳-۴- نشان میدهند که درجه صفر یعنی بیحرکتی اسپرم و درجه ۴ حرکت سریع و پیش رونده را میرساند) نیز گزارش کرده اند با در نظر گرفتن اینکه در عقیمیت در صورت دگرگونی در تعداد و نوع حرکت، سیتولوژی اسپرم نیز تغییر میکند، اهمیت شناسائی سیتولوژی منی بیشتر جلب توجه خواهد کرد و در کلینیک موارد ذیل بیشتر دیده میشود:

۱- چون سلولهای پلی نوکلئوچرکی خیلی شبیه به سلولهای نارس اند در صورت توجه نداشتن به سلولهای نارس ممکن است آنها را با سلولهای چرکی اشتباه کرد

بدیهی است تشخیص سلولهای نارس خیلی اهمیتش بیشتر از سلولهای پایی نوکثر است.

۲- وجود سلولهای نارس (معمولاً اسپرماتیدها) در انزال بیش از ۲ تا ۳ درصد دلیل قطعی براین است که بیضه هاتحت استرس است - معمولاً این سلولهای نارس ۱۴ تا ۲۱ روز بعد از شروع ناخوشی بالاخص عفونت های ویروسی و مصرف مشروبات الکلی قوی ظاهر میشوند.

۳- چون واریکوسل رل مهمی در عقیمیت بازی میکند طبق آمار اکثر بیماران مبتلا به واریکوسل در سیتولوژی منی شان شکل توأم: الف- اشکال باریک و قلمی . ۱۰٪ ب - اشکال نارس و درصدرا نشان میدهد و امروزه کارشناسان میتوانند از سیتولوژی منی واریکوسل را حدس بزنند.

۴- در موارد عدم اسپرماتوزوئید در منی (آسپرمی Aspermie) وجود حتی یک اسپرماتید درسایع انزال اصولاً دو ارزش کلینیکی دارد یکی اینکه فقدان مادرزادی و یا انسداد مجاری ناقل را رد میکند و درثانی نشان میدهد که اسپرماتوزنز تا حد اسپرماتید پیش رفته و در این موارد باید از بیوپسی بیضه کمک گرفت.

## References:

- 1- Amelar., R. D., J.Urol., 87,187, 1962.
- 2- Amelar, R.D. and Hotchkiss, R.S., Fertil. Steril., 14, 44, 1963.
- 3- Arrata, W.S., Fertil. Steril. 20, 460, 1969.
- 4- Franklin, R.R. and Dukes, C.D., Amer. J. Obstet. Gynec., 89,6, 1964.
- 5- Freund, M., J. Reprod.Fertil., 6,269, 1963.
- 6- Freund, M., Int.J. Fertil. Supplement. 11,1, 1966.
- 7- Hartman, C.G. Co.; Baltimore, 1962, pp. 21-22.
- 8- Hartman, C. G., Fertil. Steril., 16,632, 1965.

- 9- Heller C. G. and Clermont, Y., Science, 140, 184, 1963.
- 10 - Leslie, W., Fertil. Steril., 58, 20, 1969.
- 11 - Mc Lane, C.M. Clin. Obstet. and Gynec. 8, 11, 1965.
- 12 - Macleod, J., Int. J. Fertil., 9, 281, 1964.
- 13 - Macleod, J., Fertil. Steril, 16, 735, 1965.
- 14 - Maximow C. G., Fertil Steril., 40, 16, 1967.
- 15 - Gordon, D. L., Moore, D. J., J. Lab. Clin. Med., 65, 506, 1965.