

جریانهای وریدی فرعی در گردش وریدی عمقی اندام تحتانی

دکتر اعتضاد مظفر *

در کتابهای کالبد شناسی کلاسیک که غالباً مورد مراجعه عموم کالبد شناسان و جراحان است شرح گردش خون سیاهرگک اندام تحتانی بطور کلی نارسا و حتی نادر است. این نکته بخصوص در مورد ضایعات وریدی اندام تحتانی و مواردی که اعمال جراحان بر روی این دسته از سیاهرگها مورد لزوم است باعث عدم تشخیص و درمان صحیح میباشد و این امر بخصوص در درمان جراحی ترومبوز اندام تحتانی مصداق میباشد زیرا اطلاع صحیح و دقیق بر قابلیت تخلیه جانبی وریدی عامل مهمی است در تعیین و پیش بینی بیماری و درستی درمان.

بطور کلاسیک ورید های اندام تحتانی بدین صورت شرح داده میشوند که ورید های قمری سه شریان مهم ساق یعنی شراین درشت نی قدامی - درشت نی خلفی و نازک نی در انتهای تحتانی حفره رکیبی ورید رکیبی را میسازند. ورید رکیبی به همراه شریان رکیبی پس از عبور از حلقه سومین نزدیک کننده تغییر نام داده و بنام ورید رانی خوانده میشود. ورید رانی تا حلقه رانی ممتد است و پس از عبور از زیر قوس رانی بنام خاصره ای خارجی نامیده شده و با ورید هیپوگاستریک تشکیل ورید خاصره ای اصلی را میدهد.

از وریدهای جانبی که به ورید رانی ختم میشود باید از ورید رانی عمقی نام

برد. در کتابهای آناتومی این ورید بعنوان ورید بی‌اهمیت جانبی ذکر میشود که از اورده عضلات شروع شده و همراه شریان رانی عمقی سیر کرده در ملثث اسکارپا به ورید رانی ختم میگردد.

باین ترتیب ملاحظه میشود که عقیده عمومی بر اینست که ورید رکیبی و رانی تنها دستگاه گردش وریدی عمقی است که خون وریدی اندام تحتانی را بطرف بالا هدایت میکند و به سایر اورده‌ای که ممکن است عمل گردش جانبی داشته باشد اشاره‌ای نشده است در حالیکه در کالبد شکافی‌های معمولی دیده‌ایم که ورید رانی عمقی وریدی بالنسبه درشت است و حتی غالباً بدرستی ورید رانی است باین دلیل ترجیح داده شده است که نام وریدرانی را از حلقه سومین نزدیک کننده تا اتصال وریدرانی عمقی بنام وریدرانی سطحی نامبرده شود که نشان‌دهنده برابری باوریدرانی عمقی است.

دومین مطلبی که در کالبد شکافی‌ها بآن برخوردیم وجود وریدهای قمری در دو طرف وریدرانی و رکیبی است که اگر چه اورده باریکی هستند ولی در اکثر موارد وجود دارند و بوسیله وریدهای رابط بهم مربوط هستند.

بنابر نکات فوق و دلایل تشریحی و بالینی عدیده بهتر است دستگاه وریدی عمقی اندام تحتانی را دو قسمت نمود:

۱- قسمتی از ورید که در بالای محل اتصال وریدرانی عمقی است بنام ورید رانی فوقانی (Upper segment).

۲- مجموع وریدهای عمقی که در پائین اتصال فوق‌الذکر قرار دارد بنام وریدهای رانی تحتانی یا سطحی (Lower segment).

مقصود از بررسیهایی که موضوع مقاله حاضر است تعیین نقش وریدهای جانبی است در مواردی که انسدادی در وریدرانی پیش آمده است یا علل درمانی ناچار به بستن ورید در این ناحیه میشوند.

بنابه گزارش Mavor و Galloway در بیست و دو کالبد شکافی که باین منظور روی وریدهای اندام تحتانی انجام گردیده باین نکات توجه بیشتری شده است:

الف - اتصال وریدرانی عمقی به اورده حفره رکبی .
 ب - وجود ورید های قمری شرائین رکبی و رانی و محل اتصال آنها به ورید رانی .

نتایج تحت سه عنوان جدول بندی شده است :

الف - اتصالات وریدرانی عمقی با اورده حفره رکبی .
 ب - ارتباطات احتمالی بین اورده قمری شرائین رکبی و رانی .
 ج - محل ختم اورده قمری رکبی و رانی .

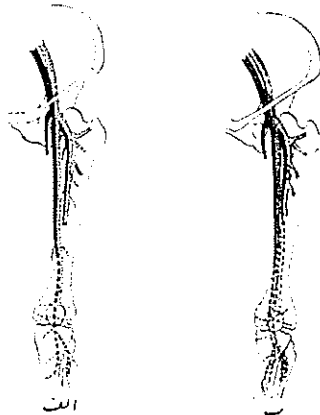
نتایج - الف - در ۳۸ درصد موارد ورید رانی عمقی مستقیماً با ورید رکبی پیوند داشت و در ۴۸ درصد این پیوند از راه یکی از شاخه های جانبی بود باین ترتیب ملاحظه میشود که در ۸۶ درصد اندامها ورید رانی عمقی بمثابه يك راه انحرافی بالقوه قسمت تحتانی اورده عمل میکند .

در سه مورد ارتباطی مابین وریدرانی عمقی و ورید رکبی وجود نداشت لکن در دو مورد از سه مورد فوق الذکر ورید رانی عمقی با اورده قمری شریان رکبی پیوند داشت بنابراین فقط در يك اندام هیچگونه ارتباط بین ورید رانی عمقی و اورده حفره رکبی وجود نداشت و این ورید بعنوان راه فرعی بکار نمیآید :

ب - اورده قمری شرائین رانی و رکبی در تمام موارد کالبد شکافی وجود داشت منشأ اورده قمری رکبی نامشخص بود. این اورده از يك شبکه متغیر وریدی شروع میشود که منشأ آن تقریباً از انتهای فوقانی عضلات دو قلوی خارجی و داخلی ساق بود و در غالب موارد این شبکه های وریدی با اورده های قمری شریان درشتنی خلفی ارتباط داشت .

در ۸۶ درصد موارد اورده قمری شریان رکبی با اورده قمری شریان رانی ارتباط داشتند - در يك مورد از سه موردی که این ارتباط وجود نداشت وریدهای قمری با ورید رانی عمقی مرتبط بود بنابراین در کلیه موارد باستثنای دو مورد اورده قمری شریان رکبی میتواند نقش راه ارتباطی فرعی را در جریان وریدی رکبی رانی ایفا نمایند .

در ۸۹ درصد موارد آورده قمری تقریباً در میانه فاصله بین اتصال ورید رانی عمقی و قوس رانی به ورید رانی ملحق میشود و در چند درصد از موارد نیز به ورید رانی میپیوست و فقط در ۲ درصد موارد این پیوند در پائین ورید رانی عمقی وجود داشت. با توجه به مطالب گفته شده ملاحظه میشود که اکثریت قریب باتفاق اندامها يك راه ارتباطی فرعی بین قسمت تحتانی و قسمت فوقانی آورده اندام تحتانی وجود دارد. در ۸۰ درصد اندامها این راه فرعی از دو دستگاه تشکیل شده و در دو مورد از سه مورد راه مختلف (شکل ۱) و (شکل ۲)



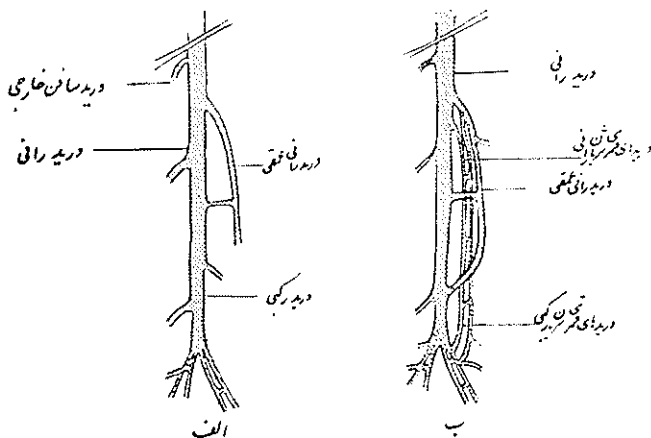
شکل ۱، ۲، نمای آورد عمقی اندام تحتانی الف، شکل کلاسیک ب دردی عمقی شکلی که در این مفاد آورده است

البته راههای فرعی فوق الذکر شامل دستگاه وریدی سطحی صافن نیست که خود تشکیل يك راه ارتباطی فرعی طولی را از حدود قوزك داخلی تا مثلث اسکارپا میدهد.

این ورید نیز در سر راه خود ارتباطاتی در پائین و بالای زانو با آورده عمقی دارد.

و نوگرافی - جهت تأیید نظریات و نتایج فوق الذکر میتوان از ونوگرافی اندام تحتانی نیز کمک گرفت. اشکال عمده در این روش اینست که ورید های بالای زانو در ونوگرافی کمتر ظاهر میشوند در حالیکه برای تطبیق و نوگرافی بانتهای بدست آمده

از تشریح، در دست داشتن امتداد وریدهای زیرزانون لازم است به همین جهت نتایج قدری مشکوک است.



شکل ۱۳. نمای شماتیک وریدهای عمقی اندام تحتانی الف شکل کلاسیک ب. وریدهای عمقی
داوده ترمینال رگی که بحث شده است

برای انجام و نوگرافی دو تکنیک شرح داده شده و مورد عمل است:

۱- و نوگرافی صعودی بدون بکار بردن تدابیر انسدادی.

۲- و نوگرافی مستقیم وریدرانی.

در و نوگرافی صعودی تزریق ماده حاجب در ورید صافن انجام میگردد و یک سری تمرینهای عضلانی برای تسریع جریان خون در عضلات خلف ساق توصیه میشود با این روش میتوان وریدهای قسمت تحتانی و قسمت فوقانی را بخوبی پر کرد و رادیوگرافی بطور سری انجام میشود. در و نوگرافی مستقیم وریدرانی تزریق مستقیماً در وریدرانی بلافاصله پائین قوسرانی انجام میشود. در این روش وریدهای فوقانی بخصوص قسمت رانی ولگنی ظاهر میشوند.

در گزارشی که Mavor و Galloway و نوگرافی ۷۸ بیمار مبتلا به ترومبوز داده اند نتایج بقرار زیر بوده است:

الف - جریان جانبی قسمت تحتانی، در قسمت تحتانی اندام تحتانی وریدهای جانبی که تقریباً در تمام موارد بطور منظم دیده شده است وریدرانی عمقی و

آورده قمری شریان رانی و ورید صافن داخلی است .

وریدرانی عمقی بزرگترین آورده فوق‌الذکر است که از حفره رکبی شروع شده و به محل اتصالش در حدود برجستگی کوچک ران ختم میگردد . در مواردی که انسدادی در قسمت میانی وریدرانی موجود نباشد با وجودیکه ورید همیشه قابل رؤیت است ولی غالباً باریک بوده و ارتباطش با آورده حفره رکبی کمتر مشخص است در صورتیکه با وجود انسداد این ارتباطات به اندازه کافی مشخص و قابل رؤیت است .

آورده قمری شریان رانی در موقع انسداد بطور قابل ملاحظه‌ای متسع شده و وجود ارتباط بین دو ورید قمری که مخصوص این نوع ورید هاست قابل رؤیت است . این آورده از حفره رکبی شروع میشوند و در حدود انتهای ورید رانی عمقی ختم میشوند . محل اتصال این وریدها متغیر است گاهی به وریدرانی و بندرت به ورید خاصه‌ای خارجی یا خاصه‌ای اصلی ختم میگردد .

سومین جریان جانبی قسمت تحتانی ورید صافن داخلی است . این ورید توسط ورید های سوراخ کننده یا ارتباطی با دستگاه وریدی عمقی در پائین محل انسداد مرتبط بوده و بخوبی نشان داده شده است . این وریدها در موقع انسداد جریان عمقی بطور قابل ملاحظه‌ای متسع شده‌اند و نکته مهم این است که با وجود اتساع زیاد گاهی دریچه های لانه کبوتری در این ورید ها باقی مانده و بطور طبیعی عمل میکند .

ب - جریان جانبی قسمت فوقانی - جریان جانبی فوقانی را میتوان بدو قسمت تقسیم کرد :

۱ - جریان وریدی یکطرفی که عبارتست از ورید خاصه‌ای داخلی و شاخه‌های جانبی آن مثل ورید سدادی .

ورید کمری صعودی - آورده قمری شریان جانبی خاصه‌ای خارجی و خاصه‌ای اصلی که به ورید کمری صعودی یا به ورید اجوف تحتانی میریزند . و بالاخره دایره وریدی خاصه‌ای رانی خارجی که تشکیل شده از پیوند ورید های چرخشی داخلی ران

و ورید چرخشی خاصه‌ای عمقی .

۲- جریان وریدی دو طرفی که از پیوند وریدی بین آورده یکطرف با طرف مقابل و ایجاد شبکه های وریدی تشکیل میشود که مهمترینشان عبارتند از شبکه وریدی سطحی - اسکروئال و فرج که با آورده سطحی اپیگاستریک و شرمی خارجی و شاخه های صافن داخلی پیوند میشوند (Inguino axillary anastomosis)
 شبکه های تشکیل شده از ورید های مثانی - پروستاتی - رباط پهن و جلوی نخاجی .

این شبکه های وریدی ورید خاصه ای داخلی یکطرف را با طرف مقابل پیوند میدهد بطوریکه در موارد انسداد خون وریدی از طرف مقابل تخلیه میگردد. در اینجا باید مطالب را تذکر داد که در مواردی که انسداد وریدی در محلی باشد که جریان جانبی همان طرف آزاد باشد نارسائی وریدی ظاهر نمیشود در صورتی که اگر انسداد قسمی باشد که باعث بسته شدن جریان جانبی همان طرف شود و بالاخره از جریان جانبی پیوندی با طرف مقابل استفاده گردد نارسائی وریدی بروز نخواهد کرد .

تحقیقات آزمایشگاه کالبد شناسی طهران

در آزمایشگاه کالبد شناسی دانشکده پزشکی تهران روی پانزده جسد یعنی ۳۰ اندام تحتانی برای یافتن راههای فرعی وریدی اندام تحتانی تحقیق شده است :
 ۱- در هفت جسد یعنی ۱۴ اندام پیوند وریدی رانی عمقی با ورید رکیبی مشاهده شد (۴۷٪)

۲- در هیجده اندام وریدهای قمری شریان رانی ورکیبی وجود داشت که در هفت مورد به وریدرانی در بالای اتصال فوق الذکر ختم میشد (۶۰٪) و در بقیه موارد ورید های قمری قابل تعقیب نبود .

۳- در ۹ مورد از هیجده مورد فوق الذکر پیوند وریدرانی عمقی با وریدرکیبی نیز وجود داشت و در ۹ مورد بقیه این پیوند دیده نشد .

بنابراین بطور کلی در ۷۷٪ موارد حداقل یک راه فرعی ورید های قسمت تحتانی اندام تحتانی را به قسمت بالا ارتباط میداد .

بحث - برخلاف آنچه بطور کلاسیک درباره وریدهای اندام تحتانی گفته میشود گردش وریدی اندام تحتانی از جریانهای جانبی عمقی علاوه بر عافن های داخلی و خارجی برخوردار است و در صورتیکه این وریده عمقی در محلی پائین تر از اتصال ورید رانی عمقی انسداد یابد این جریانهای جانبی قدرت و قابلیت تخلیه کامل خون وریدی را دارند و چنانکه نشان داده شد مهمترین این جریانهای جانبی تشکیل شده از ورید رانی عمقی که تاکنون پیوند آن با وریده قسمت تحتانی و حفره رکبی نشان داده نشد بود و همچنین وریده قمری شرائین رانی که قبلا ذکرى از آنها بمیان نیامده است .

References

- 1- Mavor, M.D. and Galloway, collaterals of the deep venous circulation of the lower limb. S.G.O. 1964. 28. 3.
2. Edwards, E. A. and Robuck J.D.-Jr.
Applied anatomy of femoral vein and its tributaries, S.G.O. 1947 955 47.
3. Last, R. J. Anatomy. Regional and applied. 3rd ed. Boston: Little, Brown and 1963