

مجله دانشکده پزشکی تهران

شماره اول از سال بیست و ششم

مهرماه ۱۳۴۷

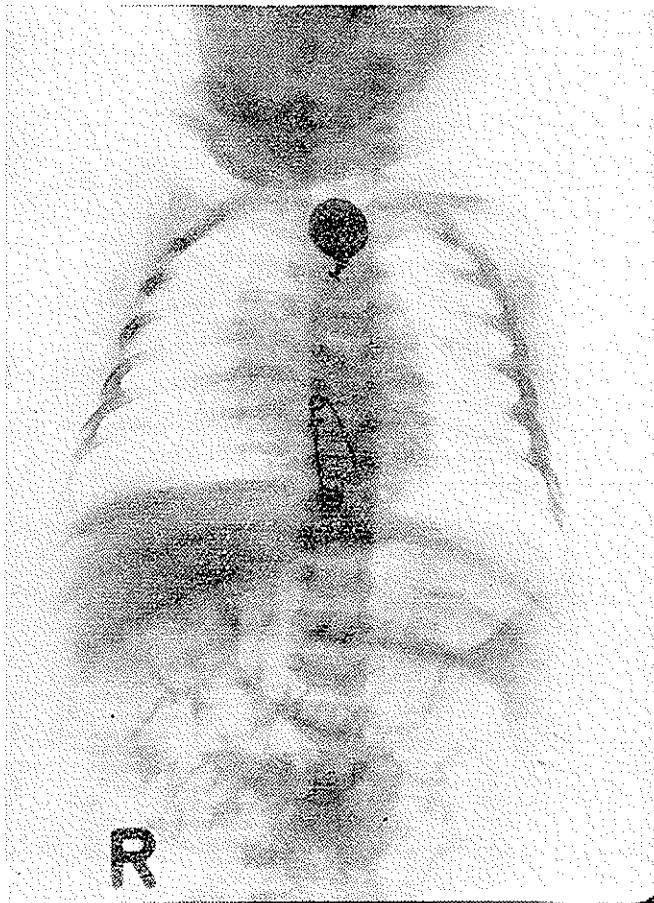
دکتر تقی منتخب *

جسم خارجی در مری نوزاد دو ماهه (وان یکاد و سنجاق قفلی باز)

ورود اجسام خارجی در مجاری تنفسی و غذائی اغلب دیده میشود و گاهی طرز قرار گرفتن این اجسام در مجاری تنفسی و غذائی طوری است که سبب مرگ می‌گردد. در آمار سالهای گذشته، مرگ و میر در نتیجه ورود اجسام خارجی ۵۸٪ ذکر شده ولی اخیراً بعلت تکامل وسایل آندوسکوپی این رقم به ۵٪ و ۴٪ تقلیل یافته است، حتی آمار سالهای اخیر رقم ۳٪ نشان داده است که با مقایسه با رقم ۵۸٪ تفاوت فاحش آن بخوبی معلوم میگردد، علت مرگ بطوریکه خود بارها شاهد آن بوده‌ام، اکثر در نتیجه بی اطلاعی و یا رفتار عجولانه اطرافیان بیمار است، چه بجای اینکه بیمار را فوری نزد پزشک متخصص و یا مرکز مجهز آندوسکوپی برسانند، سعی میکنند با انگشت بردن در دهان بیمار برای ایجاد استفراغ و یا تدابیری نظیر آن، جسم بلعیده شده را خارج نمایند و مسلم است این معالجات بجای

* گروه آموزشی گوش و گلو و بینی - بیمارستان فارابی

اینکه مؤثر باشد حال بیمار را وخیم تر کرده و گاهی باعث تلف شدن بیمار می‌گردد .



شکل ۱ - در رادیوگرافی سنجاق قفلی و «وان یکا» بخوبی دیده میشود.

گاه اطرافیان از ورود جسم خسار جی اطلاع حاصل نمی نمایند و این در دیوانگان و اطفال دیده میشود ، چون خود قادر به اظهار و تشخیص ناراحتی که معلول بلعیدن جسم خارجی است نمی باشند .

این اجسام خارجی در اثر ماندن مدت مدیدی در دستگاه گوارشی و یا تنفسی سبب عوارض غیر قابل ترمیمی گردیده و اغلب منجر بمرگ میشود .
ورود اجسام خارجی در مری در هر سنی دیده شده و بطوری که آمار نشان میدهد بیش از همه در بچه‌ها و شیرخواران اتفاق می افتد .

در شیرخواران بیش از همه مادر سبب اصلی این پیش آمد است زیرا اغلب مدال و «وان یکاد» و یا سکه های دیگر برای نظر قربانی با سنجاق یا زنجیر به لباس کودک وصل می کنند گاهی این سنجاقها یا زنجیرها در اثر بازی یا تقلای کودک باز شده و کودک بدون اراده آنها را بدهان برده بلع میکند و این همان اجسام خارجی است که مادر یا اطرافیان کودک ممکن است مدتها از وجود آن در مجاری تنفسی یا غذائی اطلاع حاصل نکنند. از این قبیل موارد زیاد منتشر شده و پزشکان و متخصصان بکرات با آن مواجه شده اند.

چیزی که بسیار عجیب و نادر است وجود جسم خارجی در مری نوزادی دو ماهه است که هنوز او بسرواسیونی نظیر آن در دست نیست بطوری که شرح حال زیر حکایت دارد، بیمار ما کاملاً استثنائی و نادر میباشد.

شرح حال بیمار

نام: مهران. خ. ف، سن دو ماهه

چند روز قبل طفل را بعلت ناراحتی در شیر خوردن، استفراغ و گریه زیاد نزد متخصص اطفال می برند معالجات نتیجه نمیدهد و وقتی دوباره طفل بیمار را بنزد طبیب معالج میبرند وجود خون در مدفوع نیز بر ناراحتی های قبلی اضافه شده بود.


هنگامی که طبیب سرگرم معاینه طفل میگردد یکی از اطرافیان نوزاد اظهار می کند « مطمئناً بچه را نظر زده اند چون چند روز است که « وان یکاد » او گم شده است.»

این جمله کوتاه طبیب را به فکر وجود جسم خارجی می اندازد و فوری دستور رادیوگرافی میدهد.

رادیوگرافی علت استفراغ، بی تابی و پیدایش خون در مدفوع را کاملاً روشن میسازد، و آن وجود یک مدال وان یکاد و یک سنجاق قفلی باز در مری میباشد. برای در آوردن جسم خارجی، نوزاد باین جانب معرفی گردید.

در معاینه درجه حرارت $38\frac{1}{4}$ بود، برای مدت ۲۴ ساعت او را در بیمارستان کودکان تهران بستری و تحت درمان آنتی بیوتیک و کورتون قرار دادم، برای اینکه مری کاملاً آرام باشد و حرکات شدید نوزاد در موقع آندوسکپی، و باز بودن سنجاق

قفلی سبب عوارض نشود ، تصمیم عمل با بیهوشی عمومی گرفته شد .
در حین عمل بیک نکته برخورد کردیم که در سری اسبابهای ازوفاگوسکپی ،
ازوفاگوسکپ نمره کوچک که جهت نوزاد دو ماهه بتوان بکار برد وجود ندارد
اجباراً از برنکوسکپ نوزادان استفاده گردید .
بسا وجود قطر کم برنکوسکپ ، وقتی لوله برونکوسکپ به نزدیکی مدال
که در قسمت فوقانی مری بود رسید نوزاد دوچار سیانوز شدید توأم بانبض فیلی فورم
گردید ، بطوری که دکتر بیهوشی دهنده توقف عمل را خواستار گردید .



شکل ۲ - سنجاق قفلی و «وان یکاد» بعد از خروج از مری بیمار

پس از تلاش بسیار وضع طفل بحال عادی بازگشت .
مجدداً با احتیاط بیشتری برنکوسکپ وارد مری نوزاد گردید .
نکته قابل ذکر اینست که سنجاق قفلی باز که در روی کلیشه چند سانتیمتری
با وان یکاد فاصله دارد درست روی سطح قدامی وان یکاد قرار گرفته بود .
سعی گردید که هر دو جسم خارجی یکمرتبه و با هم از مری خارج گردد تا
تروماتیسیم عمل بحداقل ممکنه برسد .

در اینجا این بحث پیش می آید که آیا استفراغ هائی که طفل میکرده باعث
رانده شدن سنجاق قفلی بطرف بالا شده و یا حرکات دودی شکل مری سبب این
پیش آمد گردیده است .

نتیجه :

۱- این اولین اوبسرواسیونی است که راجع به : جسم خارجی در نوزاد دو ماهه دیده شده

۲- در این اوبسرواسیون این دوسؤال مطرح میشود :

الف - اگر بستگان نوزاد از گم شدن وان یکاد حرفی بمیان نمی آوردند آیا با علائم موجود و ناراحتی های کودک حدس جسم خارجی در مری زده میشود؟

ب - تغییر محل دادن سنجاق قفلی در مری بواسطه استفراغ های مکرر نوزاد انجام شده یا حرکات دودی شکل مری باعث آن شده

۳- بعلت پیشرفت وسایل کار و تکنیک اندوسکپی است که امروزه میتوان این بیماران را از مرگ نجات داد.

Références

Annales Oto - Laryngologie Juillet - Aout 1949 No 7. 8

Annales Oto-Laryngologie 1966 page 414.

Chevalier Jackson et Chevalier L. Jackson Bronchoscopie et Oesophagoscopie.

Errard et Dumont : Curieux voyage d'un Corp etrangers dans les voie digestive. Annales O. R. L. m'ars 1949 No 3.

Lufli - G : Consideration sur le traitement chirurgical et les complication de quelques cas de corps etrangers de l'Oesophage. Annales de O. R. L. Mars 1948.

Terracol Les Maladies des l' Oesophage.