

## پیوند مصنوعی آئورت با استفاده از داکرون در درمان آنوریسم آئورت شکمی

دکتر هوشنگ احراری \*

تاکنون مجلات پزشکی ایران درباره درمان جراحی آنوریسم آئورت شکمی با جایگزین کردن پیوند مصنوعی گزارشی منتشر نکرده‌اند و نسبت به انجام این عمل جراحی در ایران اطلاعی در دست نیست. بدینوسیله اولین مقاله درباره عمل موفقیت آمیز بر روی بیمار مبتلا به آنوریسم آئورت شکمی با استفاده از پیوند مصنوعی (داکرون) از بخش جراحی ۱ بیمارستان پهلوی منتشر می‌گردد.

### معرفی بیمار:

خانم ف - ع ۴۰ ساله اهل نطنز در تاریخ ۱۳۴۷/۲/۱۰ در بیمارستان فیروزآبادی مورد لاپارatomy قرار می‌گیرد. در عمل آنوریسم آئورت شکمی مکشوف می‌شود و بیمار به بخش جراحی یک بیمارستان پهلوی انتقال یافته است.

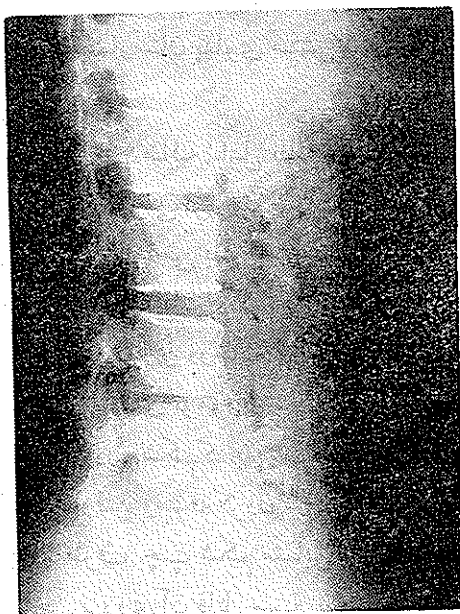
در سابقه بیمار نکته قابل ذکر جز زایمانهای مکرر جلب توجه نمی‌کند. بیمار از ۴ ماه قبل بوجود توموری در شکم پی می‌برد و بهمین علت به طبیب مراجعه می‌کند. بگفته خود بیمار ضربانهای تومور ابتدا توجه او را جلب نموده است. بعلاوه همراه با پیدایش تومور از درد شکم که به پشت نیز انتقال می‌یافته شکایت داشته است، این دردها در موقع راه رفتن و سرفه کردن شدت بیشتری داشته است.

در معاینه: طرف چپ شکم متمایل به بالا برجستگی ضربان داری لمس شد که سوفل واضحی بر روی آن قابل سمع بود، حجم این ماس با اندازه سربچه بوده و از زیر دنده‌ها در طرف چپ تا حدود ناف گسترش داشت. بیمار از کلودی‌کاسیون

انترمیٹانت یا هیچگونه علامت دیگری که بر نارسائی جریان خون در اندام تحتانی دلالت داشته باشد، شکایت نداشت. ضربان شریانه‌های رانی، رکیبی، پشت پائی در هر دو طرف قابل لمس بودند.

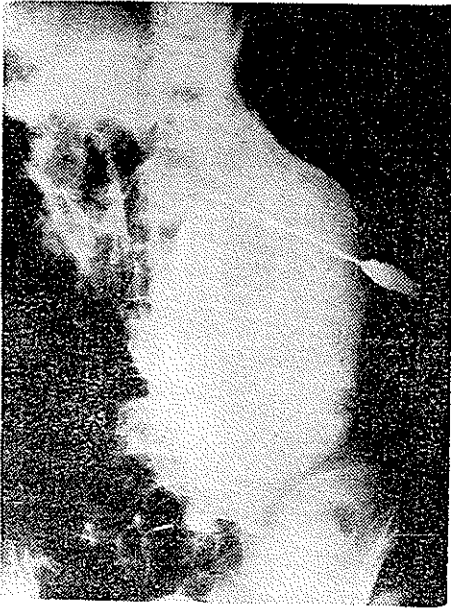
در معاینه قلب نکته غیر طبیعی جلب توجه نکرد، فشار خون  $115/80$  و نبض ۸۰ در دقیقه بوده است. در بخش جراحی يك آزمایشاتی از بیمار عمل آمده که نتایج آن بدینقرار بوده است:

رآکسیون بورده واسرمن منفی - کلسترول خون ۱۸۵۰ گرم در لیتر - کشت خون منفی بوده است و الکتروکاردیوگرافی طبیعی بوده است.  
 رادیوگرافی از قلب و ریه: هیچگونه ضایعه‌ای در این اعضاء دیده نشده است.  
 رادیوگرافی ساده از ستون فقرات: خوردگی در جسم مهره‌های سوم و چهارم کمری را نشان داده است (عکس شماره ۱).



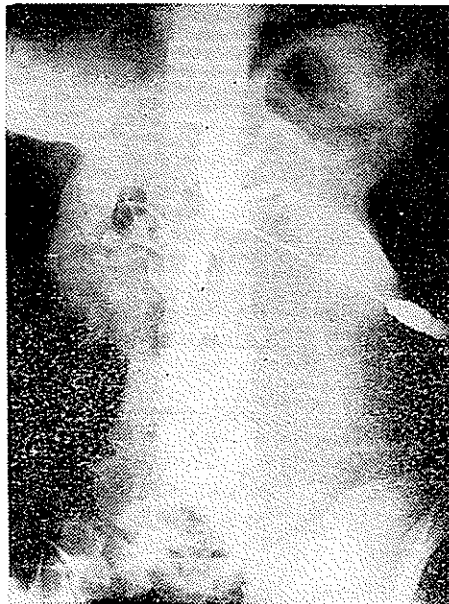عکس شماره ۱

رادیوگرافی ساده شکم، در وضع ایستاده، تیرگی وسیعی در قسمت وسطای شکم متمایل بطرف چپ مشهود است (عکس شماره ۲).



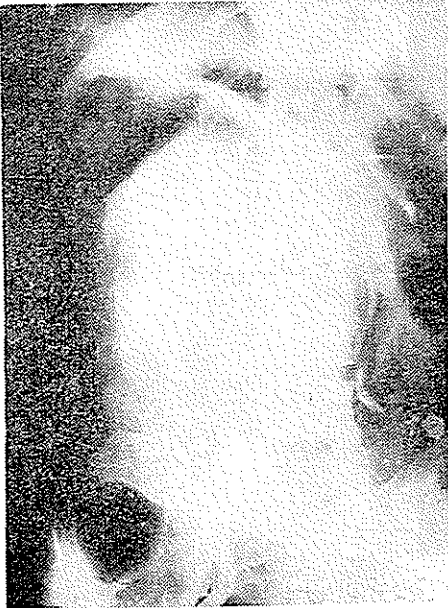عکس شماره ۲

آرتریوگرافی ، پس از تزریق ماده حاجب در شریان آئورت از ناحیه لمبر :  
 شریانهای آئورت ، تنه سلیاک و شراین کلیوی بخوبی دیده شده اند . در زیر شراین  
 کلیوی آئورت بطرف چپ و جلو منحرف شده اتساع وسیع فوزی فرمی را باندازه  
 تقریبی ۲۵ × ۳۰ سانتی متر نمایان ساخته است (عکس شماره ۳) چون در این آزمایش

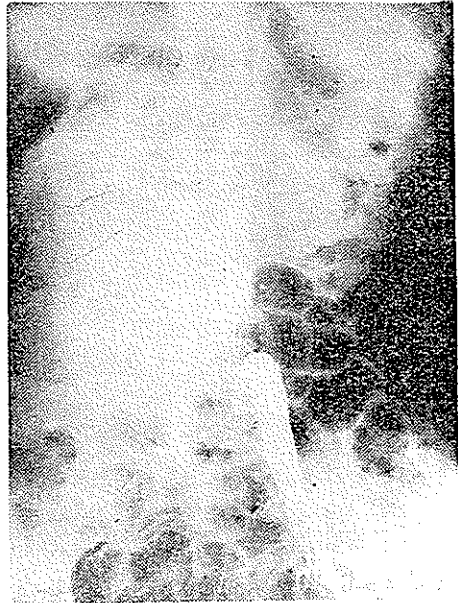

عکس شماره ۳

شراین ایلیاک دیده نشده بودند از دوشریان رانی با گذرانیدن کاتتر آرتریوگرافی بعمل

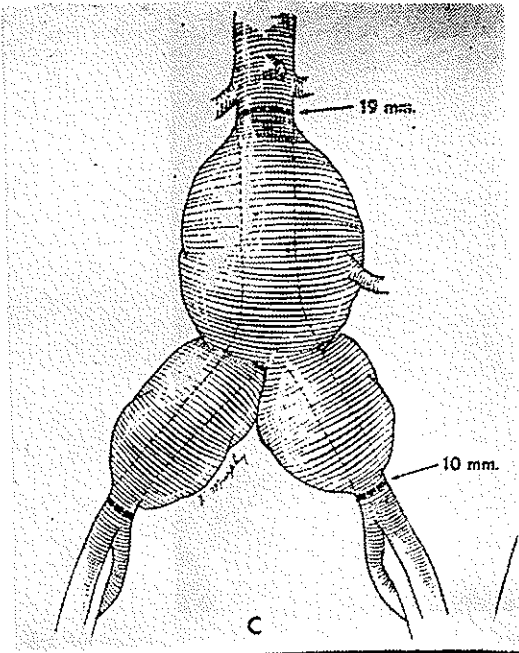


عکس شماره ۵



عکس شماره ۴

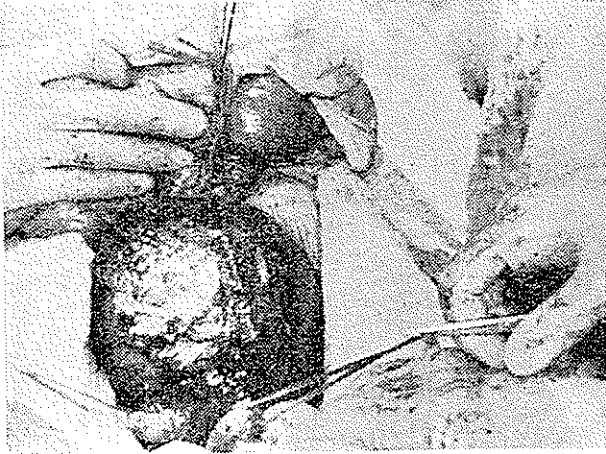
آمد که در طرف راست شریان رانی تا ناحیه ایلیاک انترن و در طرف چپ تا قسمت تحتانی آئورت مشهود و نمایان شده است (عکس شماره ۴ و ۵).



عکس شماره ۶

بدین ترتیب حدود آنوریسم مشخص گردیده . این آنوریسم تمام طول آئورت شکمی از زیر شرایین کلیوی تا محل دوشاخه شدن شریانهای ایلیاک را فرا گرفته بود (عکس شماره ۶).

بیمار در تاریخ ۱۳۴۷/۳/۱ با همراهی گروه جراحان بخش جراحی ۱ بیمارستان پهلوی مورد عمل جراحی قرار گرفت . تمام ساک آنوریسم از زیر شرایین کلیوی تا



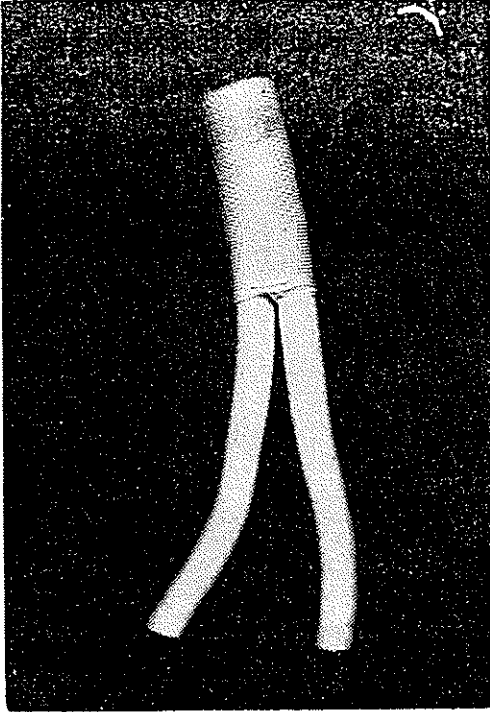
عکس شماره ۷



عکس شماره ۸

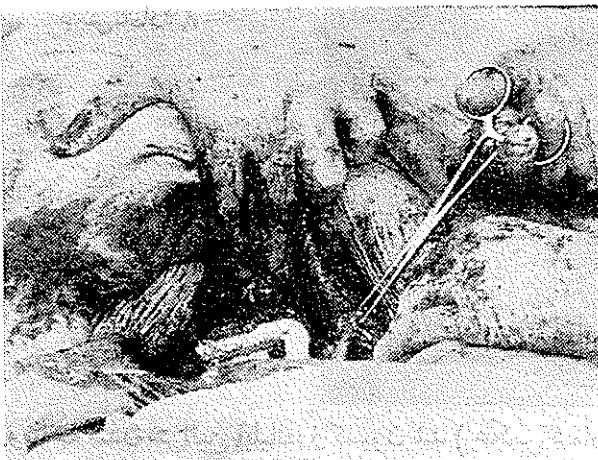
حد دوشاخه شدن شرایین ایلیاک رزکسیون شد ( عکس شماره ۷ و ۸ - ساک آنوریسم قطع شده را نشان میدهد) و بجای آن پیوند مصنوعی (داکرون) از نوع Y قرار داده

شد (عکس شماره ۹ و ۱۰ - نوع پیوند مصنوعی بکار برده شده را نشان میدهد) عمل




عکس شماره ۹

در حدود ۹ ساعت طول کشید. برای بیهوش نمودن بیمار از دستگاه رسیراتور



عکس شماره ۱۰

Engström (عکس شماره ۱۱) استفاده شد. پس از تمام شدن عمل بیمار بلافاصله بهوش آمده و هیچگونه عارضه نداشته است. با وجودیکه بیمار درموقع عمل خونریزی غیر کنترل شده نداشت جهت نگهداری فشارخون بیمار دروضع ثابت احتیاج به تزریق ۱۴ شیشه خون بوده است. بلافاصله بعد از عمل شریانهای رانی و پشت پائی در هر دو طرف تحت کنترل قرار گرفت در همه اوقات ضربان شرایین فوق بطور واضح قابل لمس بوده است.



عکس شماره ۱۱

یادآوری: بیمار چند روز قبل از عمل تحت درمان با دیورتال بوده و این درمان تا ۱۰ روز بعد از عمل نیز ادامه داشت از Mannitol برای کمک به کار کلیه درموقع عمل استفاده شده برای جلوگیری از ایجاد لخته در پشت کلامپها درموقع عمل هپارین مستقیماً در آئورت تزریق شده است و پیش‌بینی‌های لازم جهت مبارزه با ایلتوس پارالیتیک بعد از عمل انجام گرفت.

بیمار مورد بحث به آنوریسم حقیقی مبتلا بوده است.

تعریف آنوریسم حقیقی - وقتی که طبقه الاستیک جدار شریانها بعللی از بین بروند در آن ناحیه شرایین گشاد میشوند و آنوریسم را بوجود می‌آورند.

اتیولوژی: عللی که موجب از بین رفتن طبقه الاستیک شریانها میشوند به ترتیب اهمیت عبارتند از: آرتریواسکلروز، سیفلیس، ضایعات دژنراتیو، آنومالی‌های مادرزادی، تنگی‌ها و بالاخره انفکسیون در شریانهای کوچک که آنوریسم‌های میکوتیک را بوجود می‌آورد و ضربه موجب آنوریسم‌های کاذب میگردد.

شکل: آنوریزم‌ها به انواع ساکی فرم، فوزی فرم و دیسکانت تقسیم‌بندی می‌شوند. انواع دیسکانت و ساکی فرم بیشتر مبدأ سیفیلیسی دارند و محل آنها در قوس آئورت و آئورت سینه‌ای است. نوع فوزی فرم بیشتر از آرتریواسکلروز ناشی میشوند و موضع آنها غالباً در آئورت شکمی است.

چنانکه گفته شد علت اصلی آنوریزم‌های شکمی آرتریواسکلروز است، فقط ۱۰ تا ۱۵ درصد این آنوریزم‌ها ممکنست مبداء سیفلیس داشته باشند. محتملاً در گذشته این اتیولوژی، اخیر رقوم بزرگ‌تری را تشکیل میداده است.

علائم بیماری: آنوریزم آئورت شکمی بیشتر در سنین بالای زندگی پدید می‌آید و شیوع آن در مردها ۱۰ برابر بیشتر از زن‌ها است، بسیاری از بیماران از درد شکم و پشت شکایت دارند. این دردها در قسمت وسط یا پائین و طرف چپ شکم متمرکز است، بندرت ممکنست بیماران از کلودیکاسیون انترمیتانت یا علائم دیگر نارسائی جریان خون محیطی شکایت داشته باشند. گاهی بیماران فقط از وجود ماس ضربان دار در داخل شکم شکایت دارند، ازدیاد فشارخون شریانی، درد ناحیه قلب، اختلالات کلیوی ممکنست در موارد دیگر علائم بیماری را تشکیل دهند.

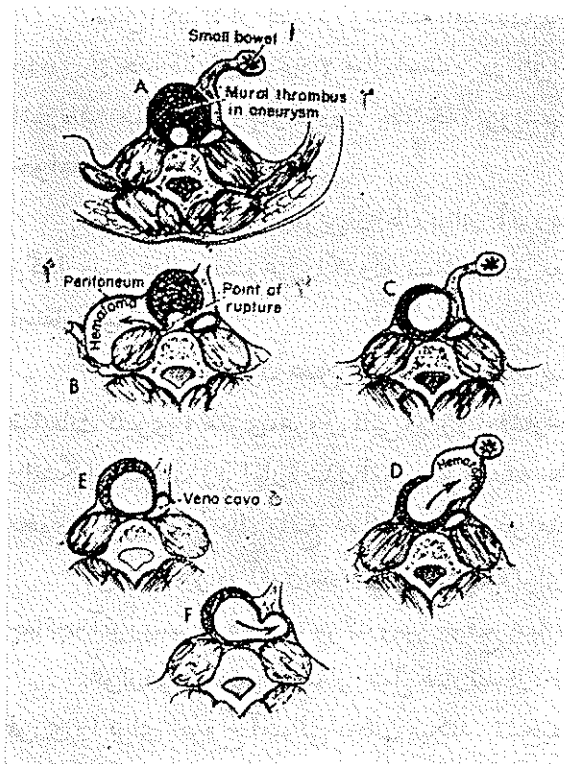
برای تشخیص قطعی بیماری آزمایشات زیر لازم بنظر میرسد: بورده واسرمن، کشت و فرمول خون، اندازه‌گیری مقدار کلسترول خون، آزمایش کامل ادرار، الکتروکاردیوگرافی، رادیوگرافی ساده شکم در بسیاری موارد ماس کالسفیه را نشان میدهد، رادیوگرافی از ستون فقرات ممکنست علامت خوردگی در روی جسم مهره‌ها را نمایان سازد. بالاخره آئورتوگرافی، از نظر تشخیص اطلاعات گرانبھائی بدست میدهد. اگرچه این امتحان از بسیاری جهات مفید است ولی عده‌ای از مؤلفین انجام این آزمایش را خطرناک میدانند و حتی المقدور از اجرای آن خودداری میکنند.

یادآور میشود که آئورتوگرافی همیشه آنوریزم را نمایان نمیسازد. دیده شده است که گاهی ماده حاجب از میان هماتومی که آنوریزم را مملو کرده است عبور میکند و تصویری شبیه آئورت طبیعی بدست میدهد.

عوارض بیماری: عارضه شایع و خطرناک این بیماری، پارگی آنست که در ۹۵ درصد موارد موجب مرگ فوری میگردد. (عکس شماره ۱۲) محل‌های مختلف پاره شدن آنوریزم را به ترتیب اهمیت نشان میدهد.

B- غالب اوقات آنوریزم در سطح خلفی فوقانی در مجاورت جسم مهره‌ها پاره

میشود و خون در پشت پرده صفاق در طرف چپ شکم انباشته میشود . در اینموقع شکایت بیمار از درد ناحیه چپ و پائین شکم خواهد بود .



عکس شماره ۱۲

- ۱- روده کوچک
- ۲- دیواره تروهوز در آنوریزم
- ۳- محل پارگی
- ۴- هماتوم پریتون
- ۵- ورید باب

D- گاهی پارگی در جدار قدامی آنوریزم است و هماتوم در ریشه مزانتر بوجود میآید. در تعقیب پارگی بیمار از درد تمام شکم شکایت خواهد داشت .

E- گاهی آنوریزم آبدومینال در ورید باب پاره میشود که علت آن چسبندگی شدید آنوریزم به ورید باب است .

F- بالاخره آنوریزم ممکنست در رودهها پاره شود .

بعد از پاره شدن آنوریزم توده داخل شکم اگر قابل لمس بوده، ناپدید میگردد و بیمار علامت شوک و خونریزی داخلی دارد . پارگی آنوریزم ارتباطی به بزرگی ساک آنوریزم ندارد . گاهی آنوریزمهای کوچک بعلت نازکی جدار خیلی زود پاره میشوند .

عارضه دیگر این بیماری ترومبوز در قسمت دیستال آنوریزم است . بالاخره

بزرگ شدن ساک آنوریسم و زیاد شدن فشار به اعضاء و عناصر مجاور و دیسکته شدن آنوریسم جزو عوارض این بیماری محسوب میشود .

پیش آگهی: از نظر پرنوستیک باید گفت که از زمان تشخیص آنوریسم زمان Suivie جدا کتر در حدود ۲ سال است و در این مدت به انواع عوارضی که بدان اشاره شد ممکنست دچار گردد . چنانچه آنوریسم پاره شود ، مرگ و میر بسیار زیاد خواهد بود .

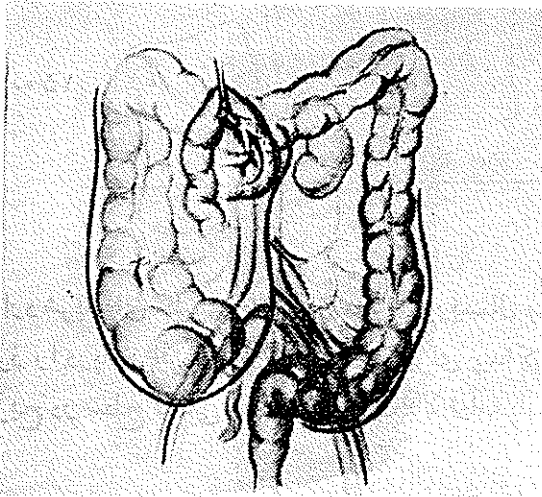
درمان : امروزه بهترین درمان برای آنوریسمهای شکمی رزکسیون کامل آن و گذاردن گرفهای مصنوعی داکرون میباشد . در بعضی از مراکز هنوز از بانک آرتر استفاده میکنند .

کونتر اندیکاسیون عمل جراحی: اجتماع ضایعات و خیم اعضاء مختلف مانند ضایعات کلیوی ، مغزی ، عروق قلبی ، و ازدیاد فشار خون تنها کونتر اندیکاسیون این عمل را تشکیل میدهد . زیرا پاره شدن آنوریسم همیشه جان بیمار را تهدید میکند . سن بالا ، بخودی خود در هر حال مانع عمل جراحی نخواهد بود .

مرگ و میر در آنوریسم های پاره نشده برای عمل جراحی ۱۵ تا ۲۰ درصد است چنانچه آنوریسم پاره شود ، مرگ و میر موقع عمل به ۹۵ درصد افزایش مییابد . عوارض زودرس بعد از عمل عبارتند از: ترومبوز در شرائین ایلیاک که عمل فوری را برای خروج آمبولی ایجاب میکند . تشخیص این عارضه با بررسی دقیق نبض های ران و پشت پا امکان پذیر است .

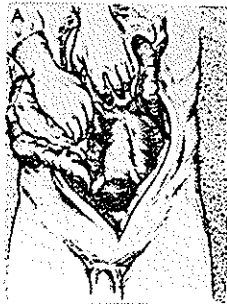عوارض دیررس بعد از عمل عبارتند از: الیگوری و آنوری ، فلج روده ها ، نکروز روده سیگموئید بعلت بستن شریانهای مربوطه و بالاخره نارسائی قلبی میباشد . آماده کردن بیمار قبل از عمل : قبل از عمل باید بیماران را مانند يك عمل روده ای آماده کرد ، چون در موقع عمل ممکنست علاوه بر قطع شریان مزانتریک تحتانی که در هر حال اجباری است ، لازم شود که تشریح آنوریسم در مسیر شرائین ایلیاک و هیپوگاستریک ادامه یابد و بالنتیجه به عروق رکتوم و سیگموئید صدمه وارد آید . خالی و ضد عفونی نمودن روده ها در این موارد احتمال نکروز روده را تخفیف میدهد . برای جلوگیری از بروز ضایعات قلبی بعد از عمل این بیماران را از قبل از عمل تحت درمان با دیژیتال قرار میدهند و این درمان در روز های بعد از عمل نیز ادامه مییابد .

**تکنیک عمل:** نکته مهم در این عمل دسترسی به ماس آنوریسمال میباشد برای این منظور شکاف وسیعی در خط وسط از نوک زائده گزیفوئید تا روی استخوان پویس داده میشود. برای خارج کردن روده‌ها از محفظه شکم ابتدا شکافی بر روی پریتون خلفی روی ماس آنوریسم میدهیم، این شکاف مزوی سکوم را دور میزند و بطرف مزوی کولون صعودی در طرف خارج ادامه مییابد و در صورت لزوم شکاف فرعی بر روی پریتون شریانهای ایلیاک در طرف چپ داده میشود (عکس شماره ۱۳) بدین



عکس شماره ۱۳

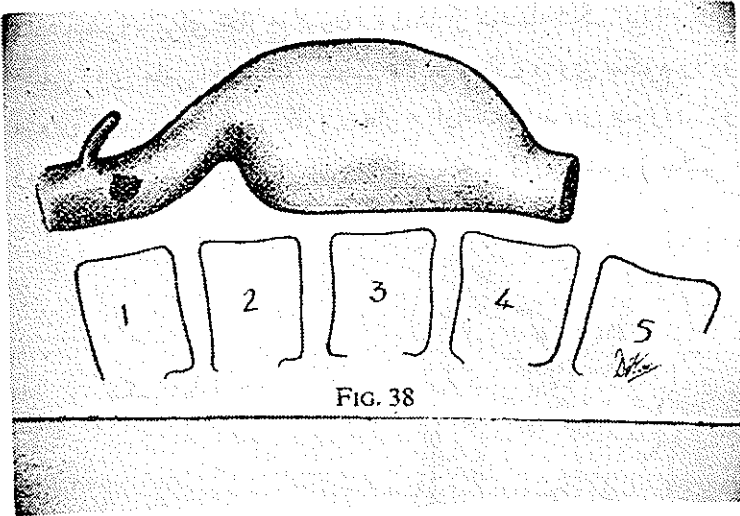
ترتیب پس از قطع لیگمان ترایتز Treitz میتوان سکوم و تمام روده‌ها را در لنگاز مرطوب بزرگی پیچیده در خارج شکم قرارداد (عکس شماره ۱۴) پس از نمایان شدن



عکس شماره ۱۴

ساک آنوریسم مشکل‌ترین مرحله عمل آزاد کردن و مهار نمودن قسمت بالای آنوریسم است، خوشبختانه در بیشتر موارد آنوریسم آئورت را از ستون فقرات دور میسازد و قطب فوقانی آنوریسم با ستون فقرات محفظه مثلی شکلی بوجود می‌آورد. این محفظه

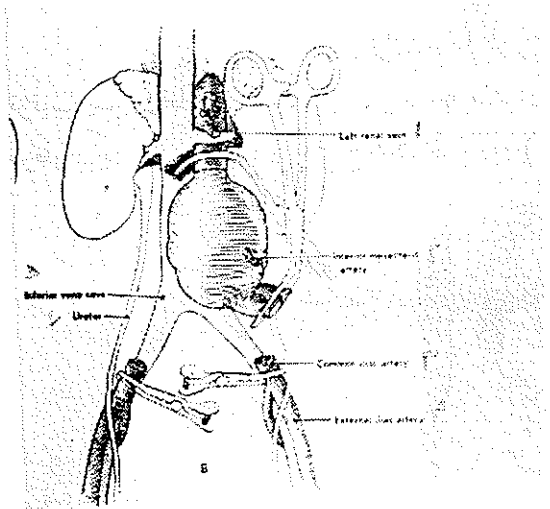
در تسهیل تشریح این مرحله کمک مؤثری مینماید (عکس شماره ۱۵) موقعیت شریان های کلیوی نسبت به قطب فوقانی آنوریسم اهمیت فوق العاده دارد. خوشبختانه در



عکس شماره ۱۵

FIG. 38

بیشتر موارد شریانهای کلیوی بالاتر از ماس آنوریسمال منشعب میشوند که میتوان آناستوموز را درپائین این شراین انجام داد. برای پیدا کردن شریانهای کلیوی لازم است تشریح در سطح قدامی آنوریسم بطرف بالا ادامه یابد و ورید کلیوی چپ که




عکس شماره ۱۶

- ۱- ورید کلیوی چپ
- ۲- شریان مزانتريک تحتانی
- ۳- شریان ايلياك اوليه
- ۴- شریان ايلياك خارجي
- ۵- ورید اجوف تحتانی
- ۶- حالب

آنوریسم را در جلو تلاقی میکند، جستجو شود. شراین کلیوی کمی بالاتر از این ورید از آئورت منشعب میشوند.

در تشریح سطح قدامی آنوریسم شریسان مزانتريک تحتانی كاملا نزديك به

آنوريسم قبل از منشعب شدن شاخه‌ای از آن قطع خواهد شد. ورید مزانتریک تحتانی حفظ می‌شوند. سپس شریانهای ایلیاک را در پائین قطع می‌کنیم (عکس شماره ۱۶) در مرحله بعد آنوريسم از پائین به بالا تشریح خواهد شد و چسبندگیهای آن از ورید باب آزاد می‌شوند و شریانهای لمبر بر ترتیب بسته و قطع می‌گردند (عکس شماره ۱۷)



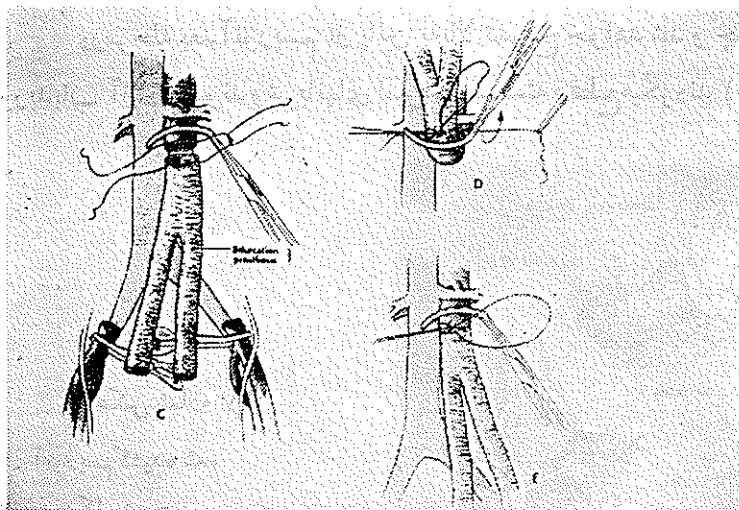
## عکس شماره ۱۷

- ۱- آنوريسم کشیده شده
- ۲- ورید کلیوی چپ
- ۳- شرایین لمبر
- ۴- حالب راست
- ۵- ورید ایلیاک چپ
- ۶- ورید اجوف تحتانی
- ۷- دیواره خلفی آنوريسم

چسبندگی آنوريسم به ورید باب گاهی بحدی زیاد است که جدا کردن آنها امکان ناپذیر خواهد بود. در این موارد لازم است جدار خلفی آنوريسم که بسیار به ورید باب چسبیده است بجای‌گذاشته شود. پس از برداشتن آنوريسم بجای آن پیوند مصنوعی که اندازه‌های مختلفی از آن در دست است قرار داده و آناستوموز را شروع می‌نمائیم.

تکنیک آناستوموز بسیار ساده است و با ابریشم ۳ صفر در یک طبقه دوخته می‌شوند. ابتدا دهانه آئورت سپس شریانهای ایلیاک به داکرون آناستوموز می‌گردد.

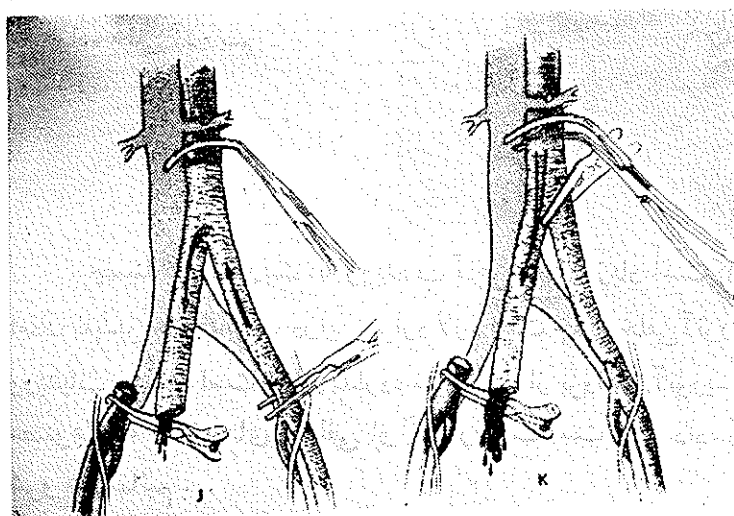
در جریان عمل لازم است برای خارج کردن لخته‌های جمع شده در پشت



عکس شماره ۱۸

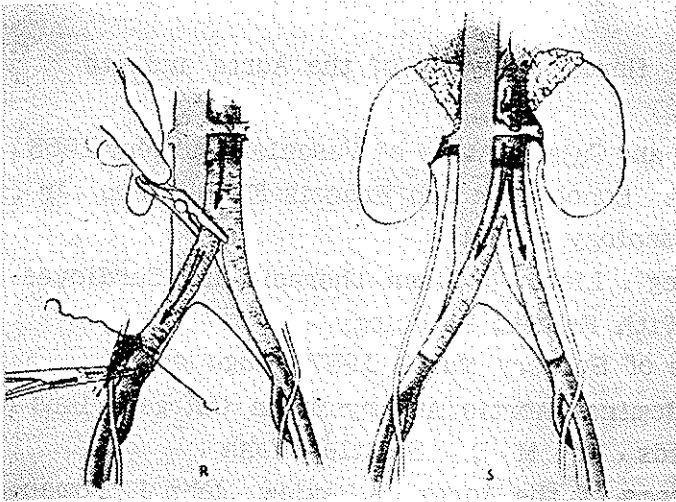
کلامپها دقت کافی مبذول داشت (عکس‌های شماره ۱۸ و ۱۹ و ۲۰)

در صورتیکه بعلت چسبندگیهای زیاد نتوان ماس آنوریزم را برداشت، میتوان



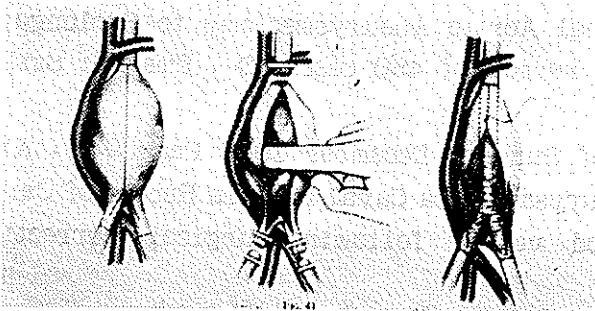
عکس شماره ۱۹

آنوریزم را از درازا باز نمود و گرفون را در داخل آن قرار داد و پس از انجام



عکس شماره ۲۰

آناستوموز هادر بالا و پائین، جدار آنوریسم را بر روی گرفون بست (عکس شماره ۲۱)



عکس شماره ۲۱

### References

- 1- Kinmonth, J. B, Rob, C. G and Simeone, F. A Vascular Surgery 1962 .
- 2- Rob, C. G and Kenyon, J.R, Brit. med. J., 1960
- 3- Erickson, J. E Observation on Aneurysm, London 1963
- 4- Julian Cardiovascular Surgery 1962 .
- 5- 'Baily and love, s Short Practice of Surgery 1965 .

- 6 - Allen . Barker . Hines Peripheral vascular diseases . 1962 .
- 7 - James D . Hardy , Surgery of the Aorta and its Branches . 1960 .
- 8 - Hershey and Calman Atlas of Vascular Surgery . 1963 .
- 9 - Robert A . Schobinger and Francis F . Ruzicka , Jr . , Vascular Roentgenology . 1964 .
- 10 - LindsKog . Liebow . Glenn Thoracic and Cardiovascular Surgery With Related Pathology .
- 11 - Annals of Surgery March 1967 . Page 453 . Resection of Abdominal Aortic Aneurysme in Octogenarians , L . Henry Edmunds , Jr . , M . D . , Seattle , Wash .
- 12 - Aneurysms of the Aorta : A Review , John J . Foman , M . D . , Frank T . Kurzweg , M . D . , Rufus K . Broadaway , M . D . , Miami , Fla ( Annals of Surgery Page 557 April 1967 . )
- 13 - Annals of Surgery October 1966 Page 678 . Contribution of Abdominal Aortic Aneurysmectomy to Prolongation of life : 12 years review of 480 cases , D , Emerick Szilagy , M . D . ,
- 14 - Annals of Surgery December 1966 Page 947 . Abdominal Aortic Aneurysm - Vena Caval Fistula Report of Cardiac Function and blood volume following surgical correction , W . Graham
- 15 - Annals of Surgery December 1966 Page 936 . Endo - aneurysmorrhaphy and treatment of Aortic Aneurysm , Oscar Creech , Jr . , M . D . : New Orlean , La .