

يك مورد بیمار مبتلا به اگرونوز یا آلکاپتونوری

(Ochronosis or Alcaptonoria)

دکتر پزشکی * دکتر معتمد * دکتر مرتضوی ** دکتر برال ***

بیمار مردی است ۵۰ ساله اهل ساوه که بعلت درد کمر و درد دست و پا و تمام بدن به بیمارستان مراجعه نموده و مدت ۳-۴ سال است که باین درد مبتلا شده و مرتباً بیماری رو به شدت می باشد. و در عین حال ۴ سال است که بتدریج خم شده. در معاینه بدنی يك خمیدگی زیاد در ستون فقرات مشهود و سر بجلو متوجه شده است در روی گوشها دانه های پیگمانتاسیون دیده میشود و همچنین در پشت دستها نواحی مفاصل لکه های کوچک زیاد بر ننگ آبی متمایل به قهوه ای مشاهده میگردد. در اسکلتیک چشم تصویر لکه آبی پررنگ نیز مشاهده میگردد. از دستگاه های قلبی و دستگاه گوارش و تنفسی و ادراری بیمار شکایتی ندارد.

وضع خانوادگی بیمار:

پدر و مادرش دائی زاده و عمه زاده یکدیگر بوده اند. يك برادر و سه خواهر دارد که از مادر با بیمار جدا میباشند و هر چهار نفر سالمند، ۴ پسر و ۳ دختر دارد و هر ۷ نفر سالمند. رادیوگرافیهای ستون فقرات و شانه و زانو و سینه از بیمار انجام گرفت که نتیجه آن بشرح ذیل است:

۱- استئوفیت های متعدد در زوایای جسم مهره های گردن و پشتی و کمری بخصوص زوایای جانبی مشاهده میگردد. فواصل بین مهره ها نقصان یافته و اسکروز Eburnation در سطوح مفصلی دیده میشود.

تغییرات Osteoarthritic در مفاصل کوچک ستون فقرات نیز مشاهده میگردد

۲ - کالسیفیکاسیون بمقدار زیاد در قسمت Annulus Fibrosus

Nucleus Pulposus

* استادان دانشکده پزشکی

** متصدی بخش رادیولوژی

*** دانشیار گروه آزمایشگاهی بالینی

۳- انحناء ستون فقرات گردن و پشت Cervicothoracic Kyphosis بطور
کاملاً محسوس زیاد شده و سر بجلو متوجه گردیده است .
۴- فاصله مفصل شانیه نقصان یافته و تغییرات هیپرتروفیک در استخوان بازو
ایجاد شده .

۵- در سمفیز پوین و مفاصل کوکسوفمورال و زانو و استخوانهای کف دست
تغییرات ناشی از استئوآرتریت مشهود است و همچنین در قسمت دیستال استخوان
ران چند تصویر کیستیک مدور مشاهده میگردد . تغییرات مزبور فوق العاده به
Osteite deformant alcaptonurie مظنون بوده که تشخیص آن بوسیله آزمایش
ادرار قطعی گردید .

نتایج آزمایش‌های آزمایشگاهی بشرح زیر میباشد :

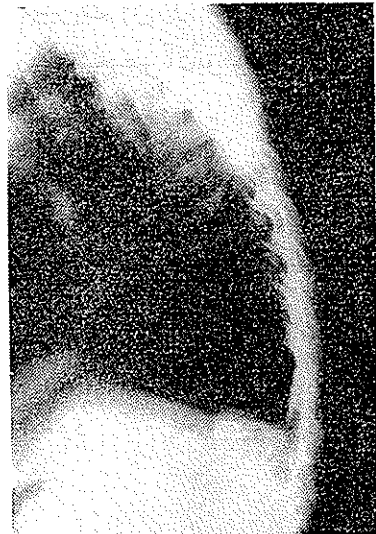

طبیعی	
بدون تغییر رنگ است	رنگ ادرار معمولی و در آفتاب از بالا پائین سیاه میشود
» » »	در ادرار قلیائی از بالا پائین سیاه رنگ میشود
» » »	در ادرار اسید هیچگونه تغییر رنگی دیده نمیشود
احیاء نمیشود	در تست نترات دارژان امونیکال ادرار بشدت احیاء میشود
» »	با محلول فهلینگ ادرار بشدت احیاء میشود
	با محلول پرکلروردوفر تست مثبت و رنگ آبی
منفی است	متمایل بسبز مشاهده میشود

با تست DNPH نتیجه منفی است
با تست نیتروپروسیات Dormahlen نتیجه منفی است
اوره خون بیمار ۰۳۴ گرم . کلسترول توتال ۱۰۸۵ گرم . اسید اوریک ۴۰
میلی گرم در لیتر . فسفاز قلیائی ۴۵ واحد بودانسکی و اندنبرگ مستقیم و غیر مستقیم
منفی . مقدار بیلی روبین توتال خون ۱۰ میلی گرم در لیتر است .

بیماری Ochronosis یا Alcaptonurie یا Osteite deformant alcaptonurique مانند بیماری نفرس از اختلال متابولیسم و کمبود آنزیم ظاهر میشود.
در نفرس تغییرات رادیولوژیک در مفاصل کوچک منتهی الیهها وجود دارد ولی
در آکرونوزیس عارضه در مفاصل بین اندام مهرهها دیده میشود . نفرس اختلال در
متابولیسم پورین Purine است و آکرونوزیس اختلال متابولیسم در بعضی اسیدهای

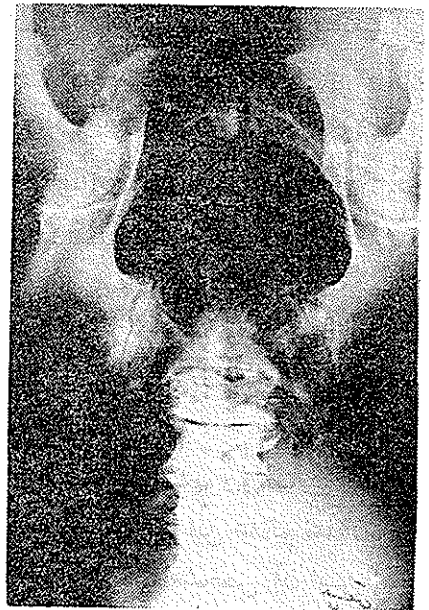
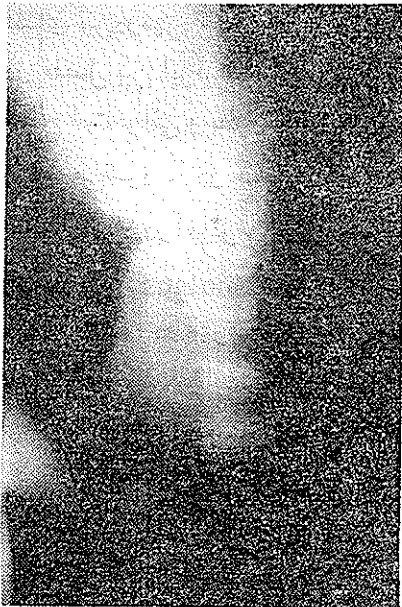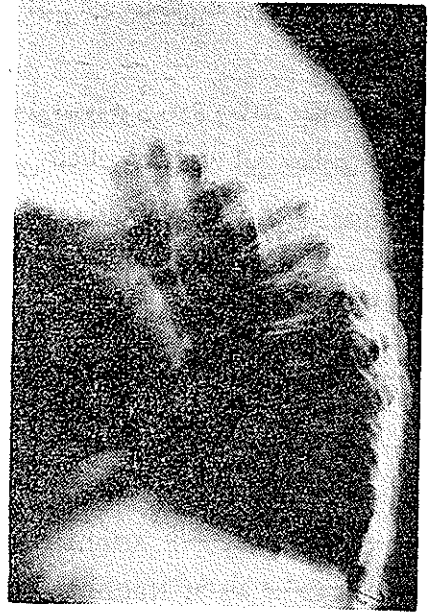
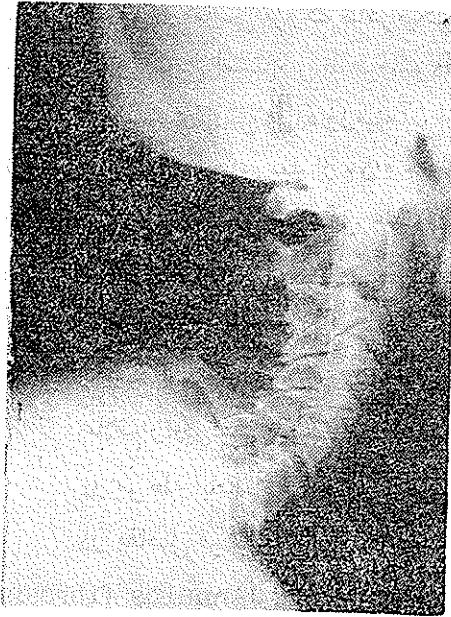
آمینته مانند تیروزین و فنیل آلانین میباشد .

کاتابولیسم اسیدهای مزبور ناقص بوده و تا مرحله Acide homogentisique توقف میکند که درخون و اومورها زیاد شده و ایجاد پیگمانهای اکرونوز مینماید که در قسمت های مختلف بدن رسوب میکند و تمایل زیاد به غضروف و پوست و اسکلترونیک و لیگمانها و تاندنها و جدار داخلی رگها و عضلهها و آندوکارد دارد و آنها را تیره و پرننگ میکند .



وجود کالسیفیکاسیون در غضروف گوشها

رسوب پیگمانهای مزبور سبب آزارهای (لژیون) غضروف و سختی و شکنندگی آنها شده و بالاخره غضروف شکسته و قطعات کوچک غضروف بشکل شاخه‌های



ازدیاد سیفوز ناحیه سرویکودورسال ، پهن شدن ناحیه کمری ، نازک شدن فاصله مفصلی
و کالسیفیکاسیون نوکلئوس پولپوزوس و انولوس فیبروزوس .

باریک Chondrose dissequante ochronotique منتشر در آمده و توسط سینوئال جذب می‌گردد و سبب سینویت و دژنرسانس دیسکها و کالسیفیکاسیون غضروفها میشود. بیماری بیشتر در مفاصل بزرگ ظاهر می‌گردد و تغییرات مفاصل که در نتیجه گرانولاسیون‌های واکنشی است دیر ظاهر میشود.

این بیماری ارثی بوده و زمینه آن از بدو تولد وجود دارد و مانند بیماری نقرس تظاهرات آن در سال‌های بعد از ۵۰ و ۶۰ سالگی نمایان می‌گردد. این بیماری تمایل خانوادگی دارد و اغلب همخوانی علت آن است و دو نوع ارثی دارد یکی Transmission dominante و دیگری Transmission recessive simple است که از نظر بالینی هر دو شبیه‌اند.

نسبت این بیماری یک در یک میلیون میباشد و در مردان دوبرابر زنان میباشد. علائم رادیولوژی بدو مرحله تقسیم میشود:

در مرحله ابتدائی مفصل بین آپوفیزها عارضه‌ای ندارد.

در مفاصل قرص‌ها Amphiarthrodial joint کالسیفیکاسیون در قسمت Annulus fibrosus و احتمالاً در Nucléus pulpasus ایجاد میشود و فاصله فضای بین دو مهره ممکن است مختصری نقصان پیدا کند. در مراحل پیشرفته تغییراتی در مفصل بین آپوفیزها مانند استئوفیت‌های کوچک کناری و تراکم Eburnation سطح استخوانی و بطور خلاصه تغییرات استئوآرتریتی Osteoarthritic در آنها دیده می‌شود. در مفاصل قرص‌ها Amphiarthrodial jointis کالسیفیکاسیون بمقدار زیاد در آنولوس فیبروزوس annulus fibrosus و نوکلئوس پولپوزوس Nucleus pulposus دیده می‌شود.

فاصله دو مهره بطور کاملاً محسوس نقصان می‌یابد و تغییراتی ناشی از آرتروز شدید در ستون فقرات دیده میشود. سیفوز سرویکو دورسال بیشتر شده و برعکس لوردوز معمولی کمتر پهن و یا صاف می‌گردد.

تغییرات ناشی از آرتروزی و هیپرتروفی در استخوانها مشهود و تصاویر کیستیک و اوستئوفیت‌های کنارها و اوستئوپوروز ظاهر می‌گردد که این علائم نمایان‌تر از تظاهرات اوستئوآرتروز دفورمانت می‌باشد و بعلاوه صفت مشخص آن این است که کانوئهای آزارهای اوستئوآرتروز اوکروزیک و یا آلکاپتون اوریک دور از مفصل می‌باشد.

در نیمه تحتانی فمورکانونها مدور و محدود است و گاهی چندکانون یکی شده است. یکی دیگر از نکات مهم این است که مفصل شانها را می گیرد و تغییرات دژنراتیو و هیپرتروفیک در مفصل شانها مانند تنگ شدن فاصله مفصلی و پهن شدن سر اومروس ظاهر می شود در صورتیکه در اوستئو آرتریت شانها مبتلا نمی شود.

علائم دیگری که بطور غیر مستقیم در تشخیص رادیولوژی ایسن بیماری کمک می نماید تورم پری آرتیکولر بین فلانزها و بین متاکارپو فلانترین و متاتارسو فلانترین است. انتهای انگشتان و ناخنها گریزی شکل Clubing می گردد و کالسیفیکاسیون غضروف های مفاصل پریفریال و کالسیفیکاسیون در نسج نرم و غضروف گوش میباشد.

علائم بالینی :

در اول بیمار کاملا تندرست و سالم است و فقط سفتی و محدود بودن حرکات در بعضی از مفاصل خود حس می کند. بعلت سیفوز سرویکودورسال بیمار راست و شق راه می رود و سر بجلو متمایل گشته و وضعیت سختی قامت Rigide pastur مشاهده می شود. ممکن است بیمار خود اظهار کند که ادرارش قهوه ای قرمز و یا سیاه است و یا در سؤال از بیمار این مطلب استنباط گردد.

علائم فیزیکی :

مریض ممکن است بنظر سالم باشد در حالی که از خیلی مفاصل ناراحت است و سیفوز ستون فقرات در ناحیه سرویکودورسال زیاد شده و سر بجلو آمده است. پوست بدن برنگ مایل بآبی و اسکلرونیک و گوش مایل به آبی خاکستری است. گوش سفت شده و گاهی گره هائی در آن دیده می شود. انگشتان قاشقی و گاهی پیگمانتاسیون قهوه ای در آن وجود دارد. زیر بغل و ناحیه انگوئینال آبی سبز است. در ته چشم پیگمانتاسیون زیاد وجود دارد. ادرار بعلت وجود يك ترکیب از ته آلکاپتون که با آمونیاک ترکیب می شود و پررنگ می گردد و ادرار خود بخود در مقابل نور آفتاب سیاه می گردد.

آزمایشگاه - خون N.P.N (Non - proteine - nitrogene) ۳۰ - ۴۰ میلیگرم بالاست. Bilirubine ۹ - ۱۵ میلیگرم. کلسترول ۳۰۰ - ۲۰۰ میلیگرم. Urine رنگ قرمز مایل به قهوه ای کمرنگ و یا سیاه است.

تشخیص افتراقی

- ۱- با آرتريت روماتوئيد كه در اين بيمارى مفاصل كوچك مهرهها Apophyseal وسا كرو ايلياك مبتلا مى شود. كالسيфикаسيون ليگمانها و Nudespread deossification tion biconcavities of centra وجه تشخيص آرتريت روماتوئيد است.
- ۲- نقرس - ممكن است تغييرات اوستئو آرتريت كالسيфикаسيون بافت نرم بشكل آكرو نوزيس ظاهر و نمايان گردد اما در نقرس در كورتكس مفاصل تصاوير بشكل كيست cystic defect ناشى از توفى مشهود است.
- ۳- Neuroarthropathie مانند Charcot كه در اين بيماريها علائم تخریبی destruction و فراگمانتاسيون استخوانی در كورتكس آرتيكولر وجود دارد.
- ۴- سل ستون فقرات - كه مشخص مى شود با خوردگی استروكتور استخوانی و نقصان فاصله دو مهره و خوردگی در سطوح مفصلی و شايد فراگمانتاسيون استخوانی و كالسيфикаسيون ليگمان پار اسپينال .
- ۵- بيمارى Raynaud ممكن است بعلت رسوب كالسيم در نسج subcutaneous گاهى اشتباه شود كه با داشتن فشارخون متمايز مى گردد .

خلاصه و نتیجه

آكرو نوزيس يا آلکاپتون اوری يك بيمارى است مادرزادى و نادر كه از اختلال متابوليسم در بعضى از اسيدهاى آمينه و كاتابوليسم ناكامل آنها با مرحله Acide homogentisique حاصل ميشود. بيمارى از بدو تولد وجود داشته و امتحانات آزمايشگاهى او مثبت ميباشد. آكرو نوز در پوست و اسكلروتيك و بخصوص غضروفها رسوب نموده توليد پيگمانتاسيون پوست و اسكلروتيك و ايجاد درد و ناراحتى و همچنين سبب تغييرات مفصلى مى گردد و تظاهرات مفصلى معمولاً در سن ۵۰-۶۰ سالگى ظاهر مى شود. سيفوز سرويكودورسال شديد شده و ناحيه كمر پهن مى شود.

اسكلروز و ابورناسيون در سطوح جسم مهرهها پيدا مى شود. كالسيфикаسيون در نوكلئوس پولپوزوس Nucleus Pulposus و آنولوس فيبروزوز Annulus fibrosus ظاهر مى شود.

فاصله مفصلى نقصان يافته بطوريكه قد بيمار محسوساً گوتاه مى گردد. تغييرات

ناشی از آتروفی و هیپرتروفی در استخوانها مشهود است. کیستهای استخوانی و استئوفیت در زوایای سطوح مفصلی دیده می شود.

پیشاب بعلت وجود ترکیب از ته آلکاپتون رنگ قرمز مایل بقهوه ای داشته و با آمونیاک ترکیب شده پررنگ میشود و یا در مقابل نور آفتاب سیاه می گردد.

تشخیص افتراقی بیماری با آرتریت روماتوئید و نقرس و سل ستون فقرات و بیماری Raynaud مطرح می شود که تمایل بیشتر عارضه بسرتاسر ستون فقرات و تغییرات دیسکها و آزمایش خون و پیشاب مشخص آن است.

REFERENCE

- Arthropathies A Handbook of Roentgen Diagnosis By Alfred A. De Lorimier M.
- D. H. R Schinz. W. E. Baensch. E. Friedl. E. uehlinger
Traite de radiodiagnostic
A text - book of X Ray Diagnosis edited by S. cachrance
Shanks and P. Kerley
- Goldenn's Diagnostic Roentgenology. Laurence L. Robbins.
M. D. 1964
- Roentgen Signs in clinical Practice. D R. Alvank koh-
ler. 1961
- Dr. E.Meric Markovits. Radiodiagnostic
Exploration fonctionnelle en Pediatrie (Polonovsky) 1963
- Manuel d' analyses medicales et de biologie clinique
par Raoul Lecoq 1967