

## عمل‌لوتنشلوگر در درمان بیماری اوزن

نتیجه پنج مورد عمل Lautenshlauger جهت درمان بیماری اوزن

در بخش گوش و گلو و بینی بیمارستان پهلوی

دکتر مروستی \* دکتر ظهیرالاسلام \*\*

مختصری راجع به بیماری «اوزن» (Ozen)

اوزن یا رینیت آتروفیک یک بیماری التهابی مزمن است که با ترشح از بینی، کروت، بوی بد و گشادی غیرطبیعی حفره‌های بینی و بالاخره آتروفی استخوانها و مخاط کرانه‌ها مشخص می‌شود.

اتیولوژی:

معمولاً در سن بلوغ شروع می‌شود در زنها پنج برابر بیشتر از مردها وجود دارد در دوره بایسگی شیوع کمتری دارد مخصوصاً در نژاد لاتین بیشتر است.

علت اصلی معلوم نیست تصور می‌شود عوامل متعدد در ایجاد آن دخالت داشته باشد که ممکن است این علل را تحت عناوین زیر تقسیم‌بندی کرد:

۱ - ناهنجاریهای ساختمانی بینی (مانند کوچک بودن کرانه‌ها یا گشاد بودن منخرین).

۲ - عفونتهای اختصاصی مانند کوکوباسیل لونبرگ Coccobacillus

(Loewenberg 1894) باسیلوس موزوس (Abel 1895) Bacillus mucosus

کوکوباسیلوس فتیدوس اوزنا - (perez) Coccobacillus Foetidus

1895) باسیل دیپتروئید Diphtheroid Bacillus کلبسیلا اوزنا Klebsiella

ozaenae (Henriksen & gundersen 1859) عناصر بالا اغلب در کشت ترشحات

\* استاد و رئیس بخش گوش و حلق و بینی بیمارستان پهلوی.

\*\* استادیار دانشکده پزشکی.

بینی دیده می‌شود و ممکنست عامل ایجاد بوی مشمئز کننده بینی باشد .

۳- بعنوان عارضه بعد از بعضی بیماریهای بینی یا سینوس مانند دیفتری بینی - رینیت چرکی - سل - لوپوس و لگاریس - جذام - اسکروما - ضربه یا در دنباله اعمال جراحی روی مخاط بینی ایجاد می‌شود که بآن نام (اوزن ثانویه) داده اند .

علائم : همانطور که در ابتدا ذکر شد از علائم زودرس ترشح زیاد از بینی و عقب حلق است. بوی تهوع آوری که از بینی بیمار بمشام می‌رسد و بیمار خود از آن بی‌خبر است - حس انسداد بینی در موقع تنفس که گاهی با اندازه کروتها بستگی دارد ولی در حقیقت این حس مربوط به کم شدن درك عبور هوا از روی مخاط میباشد گاهی پس از جدا شدن کروتها رعاف ایجاد می‌گردد .

در رینوسکوپي قدامي و خلفی گشاد بودن حفره های بینی - وجود کروت - احساس بوی بد - آتروفی شاخکها و مخصوصاً شاخک تحتانی و بالاخره در موارد پیشرفته رنگ پریدگی مخاط جلب نظر می‌کند .

عوارض : آتروفی فارنکس - لارنژیت - بندرت تراکیت از عوارض اصلی هستند . گاستریت بعلت ترشحات بلعیده شده - توکسمی خفیف - دپرسیون مغزی بعلت جذب مواد ترشحي و چرك دیده می‌شود . سایر عوارض شبیه رینیت حاد است. تشخیص : تشخیص بیماری معمولاً آسان است با وجود این باید بیماریهای زیر را کنار گذاشت :

۱- گوم که در گوم بوفرق می‌کند درد شدید دارد زخم عمیق در بینی دیده می‌شود آزمایشات سرولولوژیک مثبت است.

۲ - سیفلیس ارثی که علائم دیگری وجود دارد و علائم سرولولوژیک مثبت است .

۳- جسم خارجی بینی یا Rhinolith که معمولاً یکطرفه است .

۴ - سینوزیت چرکی که رادیوگرافی و پونکسیون سینوس تشخیص را روشن می‌کند .

۵ - اسکروم ( Scleroma ) در اینجا چسبندگی های بینی اختصاصی است و در مخاط بینی و نازوفارنکس ممکنست ندولهای جدا از هم دیده شود یا مخاط ضخامت بیشتری داشته باشد که بیوپسی تشخیص را مسلم می‌کند .

پیش آگهی: بیماری سالها مداومت میابد ولی گاهی تمایل به بهبودی خودبخود در سالهای وسط عمر دیده شده است .

### درمان اوزن

الف - درمان دارویی موضعی : ۱ - شستشو با اسباب یا بوسیله خود بیمار  
 ۲ - تامپونهای آغشته به مواد دارویی ۳ - استفاده از داروهای روغنی و استروژنیک.  
 ب - درمانهای دارویی عمومی ( استفاده ازید - استربتومايسين - ایزونیازید ویتامین آ - کاشتن جفت زیر پوست یا تزریق آمپول های عصاره جفت و غیره ...  
 درمان جراحی اوزن :

در اینجا مقصود تنگ کردن راه بینی است که بطرق مختلف و بوسیله جراحان براههای متفاوت انجام گرفته است .

مثلا استفاده از گراف پایه دار بوسیله کیتامورا انجام و نتیجه خوب بوده است این گراف از مخاط سینوس جدا و روی کرنه تحتانی پیوند می شود عمل با بی حسی موضعی انجام و برش بطریقه کالدوللوک داده می شود نتیجه آمار ۷۲٪ بهبودی نشان داده است .

عمل اریس : که هدف تنگ کردن حفره بینی بوسیله قرار دادن پیوند های استخوان - غضروف و بهتر از همه مواد پلاستیکی مانند تفلون تانتال پلی تن و آکرلیک می باشد .

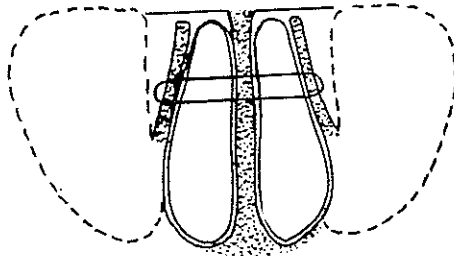
طریق دیگر ایجاد کرت مصنوعی روی تیغه وسط بینی است که برش عمل مانند عمل انحراف بینی است از راه این شکاف مخاط تیغه را جدا نموده و کرت مصنوعی که از جنس تفلون انتخاب شده است در این فضای مجازی قرار می دهیم ممکن است در سوراخ مقابل نیز در صورت لزوم این عمل را انجام داد .

قطع عصب خارهای بزرگ ( بعلت وجود الیافی از پاراسمپاتیک که در غده اسفنو پالاتن دارد و تعادل و ازوموتور بینی را انجام می دهد ) .

گرفون اسوس که بوسیله پروفوسور ابری (Pr. Aubry) گذاشته میشود همچنین پروفوسور رودی (Pr. Roedy) از گراف استخوانی استفاده مینماید . و بالاخره عمل لوتنشلوگر (Lauatenshlauger) . این عمل موقعی انجام میشود که مخاط بینی بسیار نازک و شکننده باشد و عمل گذاشتن تفلون یا گراف امکان پذیر نباشد و باصطلاح نتوان عمل اریس را انجام داد .

## طرز عمل :

- ۱- ترپانسیون سینوس فکی شبیه عمل کالدول لوک ( Kaldwel Lock ).
  - ۲- مرحله آزاد نمودن دیواره بین بینی و سینوس بکمک روژین ( این عمل را ما با استفاده از مته برقی انجام داده ایم ) تدریجاً کناره های تحتانی - قدامی و خلفی این جدار را بطور وسیع جدا میکنیم سه طرف جدار داخلی سینوس آزاد شده و فقط کناره فوقانی در محل متصل است در اینموقع بکمک پشت کورت و انگشت این دیواره را بطرف داخل حفره بینی میرانیم .
  - ۳- مراحل اولیه بالا را در طرف مقابل نیز انجام میدهم .
  - ۴- بکمک يك سوزن قوی ورودن Reverdan که دنباله آن ابریشم قوی یا نخ نایلونی نسبتاً ضخیم سوار شده است از جدار بین سینوس و حفره بینی راست ردا شده سپس از تیغه وسط نیز گذشته و بالاخره از جدار بین سینوس و حفره بینی چپ عبور داده و این عمل را برعکس یعنی در جهت مخالف و فاصله يك سانتیمتر از محل اولیه انجام میدهم و در وسط حفره بینی گرهی بشکل U میزنیم .
  - ۵- در مرحله پنجم بوسیله گره مزبور دو جدار را در خط وسط بهم نزدیک کرده و تامپون محکم در حفره های سینوس دو طرف قرار میدهم .
- تامپون مزبور را روز پنجم تا هفتم بعد از عمل خارج میکنیم و بخیه نزدیک کننده را در روز پانزدهم بر میداریم .



اکنون بطور خلاصه از پنج بیماری که در بخش گوش و گلو و بینی بیمارستان پهلوی تحت عمل لوتنشلوگر قرار گرفته و نتیجه عمل آنها رضایت بخش بوده است نام میبریم .

۱- مجید «ر» در تاریخ ۲۸/۶/۴۵ از بخش طبی ۲ بیمارستان پهلوی به بخش گوش و گلو و بینی معرفی و بستری گردید .

۲- آرتریو اسکلروز Arteriosclerosis که بآن Medial necrosis نیز میگویند. ضایعات دژنراتیو در طبقه میانی سرخرگ دیده میشود. بجای فیبرهای عضلانی فیبروز و کالسیم جانشین آن میشود. در طبقه داخلی سرخرگ تغییرات مهمی دیده نمیشود و ضایعه اغلب در سرخرگهای با قطر بزرگ یا متوسط وجود دارد.

۳- آرتریو اسکلروز نوع هیپر پلاستیک است: که هیپر پلازی طبقات سرخرگهای موجب تنگی مجرای داخلی سرخرگ در تمام مسیر میگردد این ضایعات سرخرگی بیشتر در سرخرگهای کوچک دیده میشود.

اهمیت تشخیص آتروما از آرتریو اسکلروز بدین علت است که بیماری آتروما قابل پیشگیری است ولی آرتریو اسکلروز که موجب انسداد سرخرگی و بالنتیجه کمخونی در عضو میشود درمان آن فقط با جراحی میسر است.

**اتیولوژی:** علت واقعی این بیماری هنوز مشخص نشده است ولی عواملی مانند سن، جنس، ارث، نژاد، طرز زندگی و استعمال دخانیات، رژیم غذایی مخصوص، دیابت و ضربه‌های موضعی تکرار شونده را در بروز آن موثر میدانند.

**علائم و اشکال بالینی:** این بیماری تا موقعیکه تنگی یا انسداد ایجاد نکرده باشد علامتی نمیدهد معمولی‌ترین شکل این بیماری بوجود آمدن تنگی یا انسداد در سرخرگهای اندام تحتانی بخصوص در سرخرگ رانی سطحی است. این بیماران اغلب بعلت درد در انتهایها به پزشک داخلی مراجعه میکنند چه این شکایات در بیماریهای غیر عروقی نیز دیده میشود که لازم است بعلت حقیقی آن پی برد.

علائم کمخونی سرخرگی در انتهایها به سه دسته بزرگ تقسیم میشوند:

۱- **لنگیدن متناوب Claudication intermitant** این دردها در موقع راه رفتن سریع و صعود از تپه‌ها یا هنگام بالا رفتن از پله‌ها شدت میکند ممکن است ظرفیت راه رفتن بیمار به ۵۰ حتی ۲۵ متر تنزل نماید. چنانچه انسداد در سرخرگ رانی در ناحیه کانال آدوکتور باشد محل درد در کف پا و مچ و پشت ساق پا است ولی اگر انسداد در سرخرگ ایلیاک باشد درد در عضله فسیه و ران ظاهر میشود بیماری گاهی اوقات بتدریج پیشرفت میکند بطوریکه در این دسته از بیماران امکان گسترش یافتن شاخه‌های فرعی وجود دارد ولی در عده دیگر که بعلت بوجود آمدن ترومبوز دفعاً مجرای سرخرگ بسته میشود در این مرحله رشد و گسترش عروق جانبی محدود میباشد. معمولاً بیماری در هر دو پا است منتهی در یک پا شدت علائم بیشتر است.

درباره پاتورژنی این دردها معتقدند ابتدا بطور مسوقت درد بعلت اختلالات جریان خون درعضله ظاهر میشود و سپس بطور محسوس بالارفته احتیاجات متابولیکی انساج در زمان کار باعث درد می گردند و این درد بعد از خاتمه کار یا استراحت از بین میرود .

۲- درد در حال استراحت Rest Pain وجود این علامت دلیل بر کم خونی شدید است . ایسکمی Neuritis و کم شدن جریان خون سطحی در عصب ممکن است پارستزی یا آنستزی و بالاخره فلج در پاها را به وجود آورد .

۳- اختلالات تروفیک و گانگرن : بطور خلاصه تغییر شکل ناخن ، تغییرات رنگ پوست ، کم شدن درجه حرارت پوستی و از بین رفتن چینهای روی بندانگشتان همه دلیل بر خرابی گردش خون در عضو است . در مراحل پیشرفته بعلت کم خونی شدید در عضو زخم و بالاخره گانگرن به وجود می آید .

امتحانات کلینیکی : آزمایشات زیادی در این زمینه وجود دارد که بعضیها در امتحان جریان عروق سطحی قابل ارزش هستند و بعضی دیگر در تعیین ضایعات سرخرگهای مرکزی بکار میروند و امتحانات دیگری از وجود اسپاسم در عروق اطلاعاتی بدست میدهند .

بطور خلاصه بررسی ضربان سرخرگهای سطحی استفاده از اسیومتری تست هیستامینیک ، استفاده از تستهای رادیو اکتیو مانند سدیم ۲۴، Xenon 133 پلتیسومو-گرافی و فلومتری درباره چگونگی گردش خون در عضو اطلاعاتی بدست میدهد . رادیوگرافی ساده جهت دیدن نقاط کالسیفیه در سرخرگ و آرتریوگرافی برای تعیین دقیق محل ضایعه و طول انسداد و همچنین مطالعه شاخه های جانبی ضروری است . آزمایشات مخصوص دیگر مانند الکتروکاردیوگرافی برای بررسی وضع قلب ، امتحان ادرار و خون از نظر بیماری قند ، آزمایش واسرمن و اندازه گیری مقدار کلسترول و لیپید لازم میباشد .

با بررسی علائم کلینیکی و آرتریوگرافی تشخیص بیماری داده میشود .

### درمان

برای تسهیل کار با تدوین طرح ساده ای درمان هر یک از علائم بیماری را بطور جداگانه مورد بحث قرار میدهم :

۱ - درمان لنگیدن متناوب : لازم است درجه ناتوانی بیمار با در نظر گرفتن

شرایط زندگی او مورد مطالعه قرار گیرد. این بیماری تمام سرخرگهای بدن را فرا میگیرد بنابراین اگر بیماری علاوه بر نارسائی جریان خون اندام تحتانی بنارسائی جریان خون قلبی نیز مبتلاست و حملات آنژین صدری او را از هر گونه کوشش و فعالیت بدنی بازداشته است صلاح نخواهد بود که برای لنگیدن متناوب درمانی بعمل آید. یا اگر بیمار علاوه بر لنگیدن متناوب علائمی دال بر نارسائی جریان خون مغزی دارد، مثلاً به بهت روانی، گمگشتگی و پارزی یا پارالیزی مبتلاست درمان لنگیدن متناوب متمرکز به ثمری نخواهد بود بالاخره اگر بیمار مسن و فرسوده‌ای پس از طی مسافت ۵۰۰ قدم درد احساس میکند و نمیتواند مسافت بیشتری را بدون استراحت طی کند ولی در عین حال از این ناتوانی آزردن خاطر نیست هرگز نباید زندگی مرفه او را با قبول مخاطرات زیاد منقص کرد.

بنابراین درمان جراحی فقط برای بیمارانی ضرورت دارد که بنحوی از انحاء لنگیدن متناوب مسیر عادی زندگی آنها را فلج کرده باشد.

برای لنگیدن متناوب يك رشته درمانهای کنسرواتیو و يك رشته درمانهای جراحی انجام میگردد.

درمانهای کنسرواتیو عبارتند از:

۱- برحذر داشتن بیمار از استعمال دخانیات که از اسپاسم عروق جلوگیری

شود.

۲- لاغر کردن بیمارانی که چاق هستند - زیرا کم شدن وزن بدن اثر کلی در

کاهش درد دارد.

۳- بلند کردن پاشنه‌های کفش در بیمارانی که پس از طی مسافتی درد در

ماهیچه‌های ساق پا احساس میکنند. این اقدام از عمل عضلات دو قلو میکاهد و بیمار درد کمتری احساس خواهد کرد.

۴- رعایت بهداشت پا مشتمل بر پوشیدن کفش راحت - جوراب گرم و

جلوگیری از هرگونه تروماتیسیم. موجب کم شدن درد عضلات میگردد.

در مورد درمانهای جراحی ابتدا یادآور میشویم که عمل سمپانکتومی در

لنگیدن متناوب اندیکاسیون ندارد. این عمل خون را از عضلات به پوست منحرف

میکند و بدون شك درد ناشی از فعالیت را شدیدتر خواهد کرد.

برای لنگیدن متناوب عمل جراحی موثر فقط جراحی ترمیمی است و

اندیکاسیون آن با معاینه بالینی و آرتریوگرافی مشخص میشود جراحی ترمیمی در اندام تحتانی برای قسمت انتهائی آئورت سرخرگهای ایلیاک و فمورال قابل اجر است. در سرخرگهای کوچکتر چون نتیجه عمل خوب نیست اجراء نمیشود. بر روی این سرخرگها سه نوع عمل ترمیمی انجام میگردد.

۱ - برداشتن قسمت مسدود سرخرگ و جانشین ساختن پیوندهای مصنوعی از نوع داکرون.

۲ - منحرف نمودن مسیر جریان خون از محل انسداد با استفاده از پیوندهای ورید یا مصنوعی (متد By - pass)

۳- Thromboendarterectomy with vein patch graft یعنی برداشتن آندارتر ضخیم شده که پرولیفراسیون آن سرخرگ، رامسدود نموده است و فراخ ساختن مجرای آن با قراردادن پیوند وریدی میباشد.

ترومبو آندارترکتومی را میتوان بامتد بسته یا باز انجام داد. در روش بسته شکاف کوچکی بر روی سرخرگ میدهند و بکسک اسباب مخصوصی که در حقیقت نوعی کورت است آندارتر برداشته میشود. عیب این روش آنست که به برداشتن تمام آندارتر اطمینان کاملی نخواهد بود و در ضمن احتمال بروز تنگی وجود دارد. در روش باز سرخرگ در تمام طول ضایعه باز میشود و تمام آندارتر باید مستقیم و تشریح ظریف برداشته خواهد شد. پس از برداشتن آندارتر میتوان با استفاده از ورید صافن داخلی که بماندناودانی بر روی سرخرگ گذارده میشود لبه‌های آن به لبه‌های سرخرگ سوتور خواهد شد مجرای فراخی برای عبور جریان خون تأمین میگردد.

۲- شکایت دوم بیمار چنانکه قبلا اشاره شد دردی است که حتی بدون حرکت در اندام پدید می‌آید و بمراتب از درد اول شدیدتر است این درد معمولا با علائم کم خونی پوستی و آثار نهفته گانگرن همراه است و بدان Rest pain میگویند.

در این بیماران ابتدا باید درصدد انجام جراحی ترمیمی برآمد. اندیکاسیونهای جراحی ترمیمی در اینجا همانست که درباره لزگیدن متناوب گفته شد معاینه بالینی و آرتریوگرافی این اندیکاسیونها را مشخص میکند. باید دانست که نمیتوان بر مبنای علائم ایسکمی پوستی و گانگرن به موقعیت دقیق و درجه پیشرفتگی ضایعه سرخرگی پی برد بعبارت دیگر پیشرفتگی نکرروز و گانگرن در اندام دلیل بر آن نخواهد بود که نتوان برای بیمار جراحی ترمیمی انجام داد. چه بسا بیمارانی که به گانگرنهای

پیشرفته دچار هستند و آرتروگرافی ضایعاتی را نمایان میسازد که با جراحی ترمیمی قابل درمان اند و پس از انداز ترکتومی موفقیت آمیز میتوان برای برداشتن بافت های نکروزه به آمپوتاسیونهای مقتصدانه ای قناعت کرد .

در این بیماران اگر امکان جراحی ترمیمی وجود دارد هرگز نباید در اجرای آن تردید کرد زیرا در مقابل آن برای تأمین زندگی مرفهی فقط آمپوتاسیونهای وسیع وجود دارد . چنانچه امکان جراحی ترمیمی وجود نداشت سمپانکتومی میتواند با منحرف کردن خون از عضلات به پوست Rest pain را تخفیف دهد و با بهتر ساختن جریان خون در اطراف ناحیه گانگرن حدود آمپوتاسیون را محدودتر سازد و شرایط بهتری در ترمیم زخم به وجود آورد .

### نتیجه

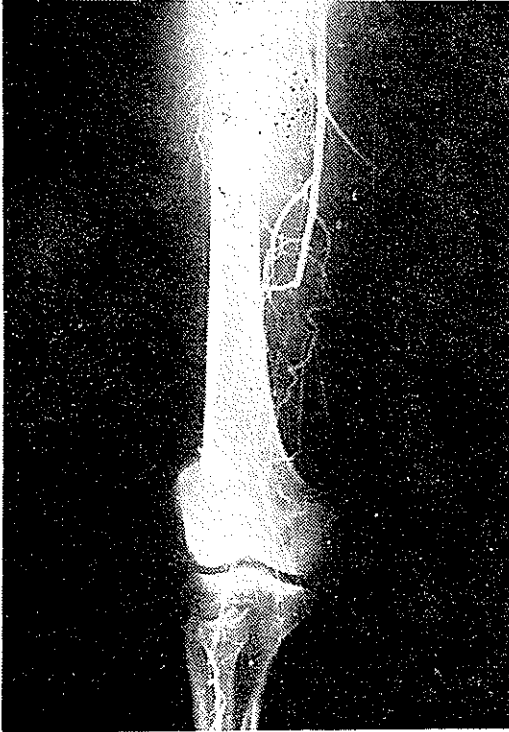
جراحی ترمیمی برای رفع انسداد سرخرگها در بیماری آرتریواسکلروز پیشرفت عمومی بیماری را متوقف نمیکند ولی بیمار را بمدت طولانی از تظاهرات آزاردهنده آن نجات میدهد .

روش Thromboendarterectomy vein patch graft در نزد بیماران که به کلودیکاسیون انتر میتانت مبتلا هستند و انسداد کوتاهی در سرخرگهای فمورال ایلیاک یا آئورت دارند ، متد انتخابی محسوب میشود و نسبت باعمال دیگر ترجیح دارد بدین واسطه این نوع درمان توصیه میگردد .

آقای الف - د ۴۷ ساله اهل تبریز شغل پاسبان . در اردیبهشت ماه سال ۱۳۴۵ بعلت لنگیدن در اثر درد عضلات ماهیچه ساق پای چپ به بیمارستان پهلوی مراجعه میکند و در بخش جراحی يك بستری میشود .

ناراحتی بیمار از شش ماه قبل از پذیرفته شدن در بیمارستان شروع شده است بدین ترتیب که ابتدا بیمار بعد از طی مسافتی در حدود ۲۰۰ متر در ماهیچه ساق پای چپ احساس درد مینموده است و بناچار قدری توقف میکرده تا بتواند مجدداً براه رفتن ادامه دهد . لنگیدن متناوب بتدریج شدت مییابد بطوری که قبل از ورود به بیمارستان درد ماهیچه پس از طی مسافتی در حدود ۲۰ متر پدید میآمده است و بیمار مجبور بوده حداقل ۱۰ دقیقه توقف نماید تا بتواند باز چند قدمی طی کند . بالا رفتن از پله بسیار دردناک و مشکل بوده است .

در سابقه بیمار نکته قابل ملاحظه اعتیاد به سیگار است که مدت ۲۰ سال روزانه ۲۰ عدد سیگار می کشیده است هیچگونه علائم و شکایتی دال بر نارسائی جریان خون قلبی یا مغزی نداشته است فشارخون مختصری بالاتر از حد طبیعی بوده است .



شکل ۱ - ارتریوگرافی محل انسداد را در وسط سرخرگ رانی سطحی نشان میدهد

در معاینه ای که از بیمار بعمل آمد پای چپ بدون آنکه اختلال تروفیک واضحی داشته باشد از پای راست سردتر بود. در اندام تحتانی راست ضربان سرخرگهای فمورال پوپلیته - پدیوز - و تی بیال خلفی قابل لمس بودند ولی در اندام تحتانی چپ فقط ضربان فمورال لمس میشد و سرخرگهای پوپلیته و پدیوز ضربانی نداشته در اسیومتري دامنه نوسانات در اندام تحتانی چپ بطور واضح از اندام تحتانی راست کوچکتر بود. در آرتریوگرافی انسداد بالنسبه طولانی در سرخرگ فمورال سطحی با تغییرات ارتریواسکلروز دیده میشد. (راديوگرافی شماره ۱ قبل از عمل) وضع عمومی بیمار خوب بوده و نتیجه امتحانات خونی بجز کلسترول بالاتر از حد عادی بقیه طبیعی بوده است .

بیمار در خرداد ماه ۱۳۴۵ مورد عمل جراحی ترمیمی قرار گرفت. سرخرگ

فemorال در تمام طولش باز شد و آندارتر تشریح و برداشته شد. با قرار دادن ورید صافن داخلی بشکل ناودانی بر روی سرخرگ و دوختن لبه‌های این عروق بیکدیگر مجرای فراخی برای عبور جریان خون در سرخرگ رانی سطحی فراهم گردید (رادیو-گرافی شماره ۲ آرتریوگرافی بعد از عمل بامتد Thromboendarterectomy with vein patch graft را نشان میدهد).



شکل ۲ - آرتریوگرافی بعد از عمل پیوندروی سرخرگ رانی

بلافاصله بعد از عمل ضربان شراین پوپلیته و پدیوز قابل لمس گردید عواقب عمل جز مختصر عفونت زخم که با درمانهای عادی بهبودی یافت بالنسبه ساده بود. اکنون بیش از یکسال از تاریخ عمل میگذرد بیمار روزانه چند کیلومتر بدون توقف وبدون احساس درد خستگی راه میرود.

#### References

- 1- Kinmonth, J.B Rob, C. G. and Simeone, F. A. Vascular surgery (1962).
- 2- Hierton, T. Acta. chir. Scandinawia 119/1960.
- 3- Hallen, H. and Björk, V. O. the Journal of thoracic and Cardiovascular Surgery vol. 45. 2, page 216 - 223 Feb. 1963.