

نامه دانشکده پزشکی تهران.

آذرماه ۱۳۴۶

شماره سوم از سال بیست و پنجم

جستجوها و کردارهای علمی

دکتر جواد طباطبائی

دکتر منوچهر رهبر*

قراکتوبر نکومگالی

(سندرم Mounier-Kuhn)

گزارش اولین مورد در ایران

اتساع خارج از اندازه تراشه که بنامهای مختلف توسط مؤلفین شرح داده شده سندرم بسیار نادری است که با تظاهرات بالینی بصورت عفونت مزمن راههای تنفسی همراه بوده و تشخیص قطعی آن از راه رادیولوژیک و مخصوصاً برنکوگرافی میباشد. البته قبل ازدوران برنکوگرافی نیز چند اوبسرواسیون در اتوپسی دیده شده است. این سندرم سابقاً بنامهایی از قبیل:

Trachéo-bronchopathie mlacie

- تراکتوبر نکوپاتی مالاسی

- مگاتراشه ایدیوپاتیک همراه با تراکتومالاسی

Mégatrachée Idiopathique avec Trachéomalacie

Trachéo-Ectasie

- تراکتواکتنازی

Trachéo - mégalie

- تراکتومگالی

Trachéo - bronchectasie

- تراکتوبر نشکتنازی

نامیده شده و اولین توصیف کلینیکی را Mounier-Kuhn تحت عنوان اتساع تراشه Dilatation de la Trachée شرح داده است تا اینکه در سال ۱۹۶۲ Herman-Levine Katz تمام ابرسواسیونهای قبلی را بررسی کرده و پنج بیماری دیگر باین مجموعه افزودند و نام تراکتوبر نکومگالی را برای این سندرم برگزیدند و از آن تاریخ بیعد مؤلفین نامگذاری اخیرا پذیرفته و ابرسواسیونهای جدید را تحت همین عنوان معرفی کردند (ابرسواسیون ما نیز تحت همین عنوان گزارش شده است).

اولین بار Czyhlarz در سال ۱۸۹۷ در اتوپسی باین عارضه برخورد که ضمن آن آتروفی پیشرفته فیبرهای الاستیک طولی و نازک شدن عضلات تراشه جلب نظر او را نمود . سپس Kaufman در ۱۹۲۹ بضایعات پاتولوژیک مشابهی برخورد کرد . بهر صورت اولین گزارش بالینی توسط Mounier-Kuhn از Lyon در سال ۱۹۳۲ ارائه شد و از آن تاریخ بیعد این عارضه بنام سندرم Mounier-Kuhn معروف گردید . بیمار معرفی شده توسط نامبرده از سرفه با خلط زیاد شکایت داشته و بدفعات مبتلا بغفونت ریوی می شده است و در بر نکوگرافی اتساع شدید تراشه با برنشکتنازی لوب تحتانی چپ و لنگولا مشخص گردید . در تمام دنیا تا بحال جمعاً ۲۹ مورد از این بیماری گزارش شده (که شامل گزارش اولیه Mounier-Kuhn نیز میشود) و ابرسواسیون حاضر سی امین مورد از این عارضه نادر است

پاتوژنی و پاتولوژی

از لحاظ پاتوژنی دو نظریه مورد بحث است :

۱- امکان اکتسابی بودن عارضه ۲- ارثی بودن آن

در مورد نظریه اول لازم بتوضیح است که بدون شك در بعضی موارد علل مختلف شغلی و پاتولوژیک ممکن است اتساع تراشه ایجاد کنند مثلا در افرادی که باقتضای شغل فشارخارج از اندازه ای پشت گلوت آنها ایجاد میشود (شیپورچی ها - مؤذنین - شیشه گره های قدیم و غیره) اتساع تراشه بروز میکند ولی لازم بتوضیح است که این اتساع خیلی کم بوده و مخصوصاً در قسمت عضلانی و خلفی تراشه ظاهر میشود همچنین در اثر برنشکتنازی و سرفه های مزمن طولانی و نیز فیبروز ریه اتساع تراشه محسوس است ولی اندازه این اتساع های شغلی و ثانوی بهیچوجه قابل مقایسه با اندازه اتساع در تراکتوبر نکومگالی نیست . مع الوصف عفونت و سرفه های مزمن در تشدید تراکتوبر نکومگالی و پیشرفت عوارض و وخامت علائم (بطور ثانوی) رل عمده ای را بازی میکنند .

در مورد فرضیه دوم که ارثی بودن عارضه را مطرح میکند طرفداران دلایل مختلف بیان کرده اند که اکثر این دلایل کاملاً منطقی و بجاست .

یکی از این دلایل مشاهدات آسیب‌شناسی است بطوریکه در گزارش‌های اولیه و نیز در اتوپسی‌های اخیر اختلال عمده بافتی عبارت از نقص و یا کمبود شدید رشته‌های فیبرو الاستیک بوده است و پرواضح است که چنین اختلالی نمیتواند اکتسابی باشد و به ظن قوی نقص مادرزادی است .

دلیل دوم تظاهر این عارضه در سنین پائین (بیمار معرفی شده توسط Doyle و همکارانش ۸ ساله و بیمار ما ۱۸ ساله) است که بنفع نظریه ارثی بودن عارضه می‌باشد .

یکی دیگر از دلایل ارثی بودن این عارضه نادر بودن آنست زیرا در برابر بیماریهای بیشمار دستگاه تنفس از سال ۱۸۹۷ تا بحال (یعنی ظرف ۷۰ سال اخیر) و با توجه باشاعه امتحانات رادیولوژیک و مخصوصاً برنکوگرافی فقط سی مورد از این بیماری گزارش شده است (همچنین با توجه بوجود اشکال مختلف بیماریهای دستگاه تنفس در ایران بیمار مورد نظر ما گزارش منحصر بفرد از این عارضه میباشد) .

دلیل دیگری که بنفع این فرضیه میتوان ذکر کرد توأم بودن عارضه با عوارض مشابه دیگر از قبیل مگاکازوفاز (بیمار دوم Mounier-Kuhn) و مگادولیکو کولون و اتساع شریان ریوی (بیمار اخیر سابقه سیفیلیس را نشان داده بود) و بالاخره پیدایش بیماری در افراد یک خانواده (بیمار سابقه پوست ۲۹ ساله و خواهر ۳۵ ساله او که علاوه بر مونگولیم موقع کنترل خانواده وجود برنکو مگالی در وی مشخص شده است) .

بیماران Green & Johnson میتوانند بهترین دلیل برله ارثی بودن این عارضه باشند همین مؤلفین دو بیمار مزبور و بیماران دیگر را از نظر ژنتیک تحت مطالعه قرار داده‌اند گویانکه نتایج بدست آمده از مطالعات ژنتیک کاملاً قطعی نبوده است ولی بطور کلی مؤلفین مزبور احتمال ارثی بودن عارضه را بطریق Autosomal Recessive خاطر نشان کرده‌اند .

علائم بالینی

تراکتو برنکو مگالی از نظر بالینی علامت پاتوگنومونیک مخصوصی ندارد و مثل اغلب بیماریهای مزمن ریوی با علائم و نشانه‌های مختلف پاتولوژی دستگاه تنفسی تظاهر میکنند .
علائم برجسته‌ای که در ۲۹ بیمار قبلی دیده شده عبارتند از :

سرفه‌های شدید که گاهی خشک بوده و گاهی همراه با خلط کم و یا خیلی فراوان و چرکی بوده است . گاهی این سرفه‌ها بعلت گشادی خارج از اندازه تراشه طنین مخصوصی پیدا میکند .
در بعضی از بیماران نفس تنگی مخصوصاً هنگام فعالیت دیده شده است .

علائم دیگر عبارتند از تب - سیانوز - تنگی نفس - درد در ناحیه سینه - Wheezing - دیسفونی - احساس کسالت و ضعف - وجود حملات آسماتیک (در دو بیمار) - مراجعه بیمار با خون دماغ ، هموپتیزی کم و غیره .

در معاینه بالینی علائم برنشیک يك طرفه یا دوطرفه (رالهای مرطوب و خشك) گاهی همراه با علائم پلوریت بنظر میرسید و در يك بیمار سابقه سیفلیس موجود بوده است. اغلب بیماران سابق مکرر عوارض مختلف ریوی با مراجعات و بستری شدن مکرر داشته‌اند. دريك بیمار علائم سوء تغذیه وجود داشته است. تعداد زیادی از بیماران دارای انگشتان هیپوکراتیک Clubbing بوده‌اند. یکی از بیماران در سابقه خود ابتلا بضایعات مختصر سل ریه را نشان داده است.

در چند نفر از بیماران انعکاس بیماری ریوی در قلب بصورت پرکاری و همپیر تروفی بطن راست بوده و بالاخره باید خاطر نشان کرد که بیماری ممکن است بدون هیچگونه علائم بالینی وجود داشته باشد و درموقع کنترل بستگان يك بیمار مبتلا کشف شود. علائم بالینی بیمار ما مشروحاً ضمن شرح حال بیمار در پایان مقاله خواهد آمد.

علائم رادیولوژیك

در رادیوگرافی ساده و دقیق سینه از روبرو میتوان اتساع تراشه را بصورت پهن شدن قسمت روشن پشت استرنوم (مربوط به تراشه) مشاهده کرد. گاهی این روشنی با اندازه‌ای پهن است که در دوطرف بحد سایه ستون فقرات رسیده و حتی گاه در یکطرف ممکن است این تصویر روشن ازحد ستون فقرات نیز تجاوز کند. این علامت درعکس نیمرخ نیز مشخص است ضمناً درحالات شدید و پیشرفته میتوان با کمی دقت چپن خوردگیهای قسمت عضلانی تراشه را که بعضاً حتی بصورت دیورتیکول درمیآید درعکس نیمرخ مشاهده نمود لازم بیادآوری است که عوارض ریوی همراه با بر نکومگالی هر کدام تصویر مربوط بخود را در رادیوگرافی نشان میدهند (پنومونی - انفیلتراسیون - تصاویر کیستیک - پلوریت - آمفیژم و غیره)

بر نکوگرافی

چنانکه بیان شد بر نکوگرافی با ماده حاجب مهمترین وسیله تشخیص قطعی این عارضه است.

علامتی که در نگاه اول جلب نظر میکند همانا اتساع خارق‌العاده تراشه و برنشهای اصلی است که در حقیقت علامت پاتوگنومونیک بیماری است. این گشادی گاهی منظره مخصوصی دارد مثلاً با توجه بقطر عادی گلوت در این بیماران و گشادی بلافاصله پائین آن شکل يك بطری بخود میگیرد و نیز تراشه گشاد بادو برنش اصلی گشاد را میتوان به پنجه قورباغه تشبیه نمود.

Herman و Katz-Levine در روی کلیشه بر نکوگرافی اندازه گیری انجام داده و

مقیاساتی بعمل آورده‌اند.

در اندازه گیریهای این مؤلفین روی برنکوگرافیهای عادی قطر متوسط تراشه ۲۰ میلیمتر- برنش اصلی راست ۱۶ میلیمتر و برنش اصلی چپ ۱۴ میلیمتر بدست آمده است. در سورتیکه این اندازه‌ها در تراکتوبرنکومگالی به ترتیب تا ۴۵-۳۲-۴۰ میلیمتر نیز رسیده است.

همراه با این اتساع علائم برنکوگرافیک دیگری نیز وجود دارد که از جمله کندی جریان ماده حاجب است که در رادیوسکپی کاملاً جلب نظر میکند (البته اگر امکان رادیوسینما توگرافی فراهم باشد شاید بتوان این پدیده را در بیماران بیشتر و بهتر تحت مطالعه قرارداد. مطلب دیگر اینست که بعلت زیادی حجم و سطح تراشه و نیز وجود فرورفتگیها و احیاناً دیورتیکولها مقادیر معمولی لیبودل برای آغشته کردن مخاط کافی نیست و بالطبع چندین برابر معمول حین معاینه باید مصرف نمود.

علامت مهم دیگر تغییر شکل و وجود چین خوردگیهای نامنظم در تراشه است. این چین خوردگیها اغلب در سطح خلفی بوده و چنانکه قبلاً بیان شد بعضی از آنها نسبتاً گود هستند و شکلی شبیه بدیورتیکول بخود میگیرند و در نتیجه ماده حاجب بشکل Lac هائی در این فرو-رفتگیها جمع میشود (این منظره در رادیوگرافیهای نیمرخ و ابلیک بخوبی مشخص است). در بعضی اشکال شدید و پیشرفته که آتروفی صفحات فیبری - عضلانی بین غضروفها اتساع شدید پیدا میکنند ممکن است ماده حاجب در داخل آنها وارد شده و تصویر فرورفتگیهای متعدد و در ردیفهم بوجود آورد.

بالاخره باید از ضایعات همراه با تراکتوبرنکومگالی نام برد که در راس آنها برنشکنازیهای محدود یا وسیع - یکطرفه یا دوطرفه برنشهای Lobaire و Segmentaire به اشکال مختلف است.

برنکوسکپی

در برنکوسکپی اغلب اوقات گشادی تراشه بعد از عبور از گلوت جلب نظر میکند و با توجه باینکه نور برنکوسکپ در فضای بزرگی پخش میشود این منظره را به وارد شدن دریک تونل یا غار تشبیه کرده اند.

مخاط تراشه اغلب متورم است و در بیشتر اوقات ترشحات چرکی فراوانی در این قسمت وجود دارد که اسپیراسیونهای مکرر را ایجاد میکند. گاهی گشادی تراشه مخصوصاً در سطح خلفی بحدیست که سطح خلفی تراشه به صورت یک برجستگی شعاع تراشه را گرفته و این شعاع را بصورت هلالی در آورده است و بکمک لوله برنکوسکپ است که باید سطح خلفی و قدامی را از یکدیگر جدا کرده و در داخل تراشه پیشروی کرد (این معاینه بی شباهت به ازوفاگوسکوپ نیست). همچنین محفظه‌های متعدد پر از چرک بین غضروفها را میتوان مشاهده کرد. گاهی

تراشه و برنشها Angulation پیدا میکنند .
مسئله جالب و قابل ذکر اینستکه درچند مورد از بیماران درموقع بر نکوسکپی هیچگونه علامتی دیده نشده است در صورتیکه بر نکوگرافی گشادی واضح تراشه و برنش را نشان میداده است .

بررسی فونکسیون تنفسی

در تعداد محدودی از بیماران آزمایش فونکسیون تنفسی بعمل آمده است .
يك قسمت از اختلالات مهمی که در این بیماران دیده شده مربوط به بیماریهای همراه با عارضه بوده است که در میان این بیماریها آمفیزم ریوی جای مشخصی دارد (کم شدن نبض ما کریمما و تست Tiffneau و بالارفتن حجم رزیدوئل و بالارفتن نسبت حجم رزیدوئل به حجم کامل تنفسی) . علاوه بر این در اغلب این بیماران هیپروانتیلیسیون وجود داشته است (بالا رفتن حجم تنفس دقیقه‌ای و نیز Mixing گازی و همچنین Diffusing Capacity دچار اختلال بوده است و بالاخره بالارفتن حجم Anatomic dead space (۱) (که از علل عمده آن زیاد بودن حجم تراشه و برنشهاست) از علائم عمده بوده است .

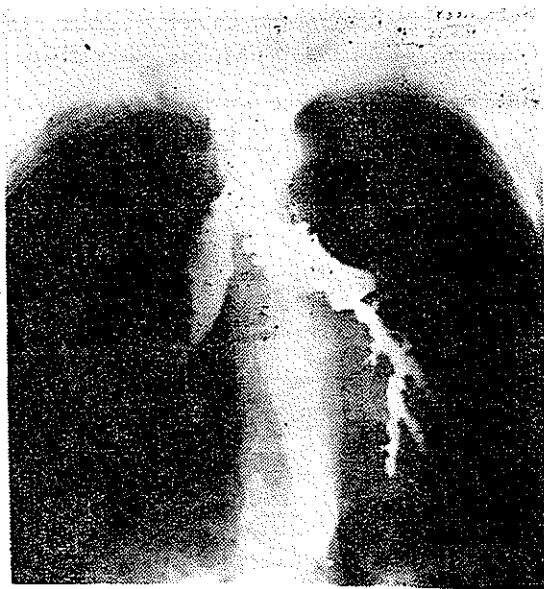
درمان

با توجه بتابلوی کلینیکی که قبلا بیان شد درمان این عارضه منحصر بدرمان عوارض ریوی و برنشی همراه با ضایعه است که در رأس این عوارض عفونت قرار دارد و بدین ترتیب درمان آنتی بیوتیک کافی و صحیح بمدت زیاد مهمترین و مؤثرترین اقدام درمانی را تشکیل میدهد . همچنین برای جلوگیری از تجمع چرک بر نکوسکپی و آسپیراسیون مکرر ضرورت دارد . خواباندن مریض در وضع مخصوص برای درناژ خلط همراه با فیزیوتراپی در بهبود حال مریض مؤثر است . با توجه بکمی تعداد بیماران و ناشناخته ماندن پاتوژنی بیماری متأسفانه تاکنون اقدام درمانی اساسی از قبیل جراحی ترمیمی هنوز در مورد این بیماران تحت مطالعه قرار نگرفته است .

(۱) - چون از نظر کلینیکی آزمایشهای فونکسیون تنفس بتازگی در ایران معمول شده است لذا متأسفانه تعبیرهای معادل اصطلاحات خارجی در زبان فارسی وجود ندارد و کلماتی از قبیل فضای مرده و غیره نه تنها نارساست بلکه نازیبا نیز هست و برعهده متخصصین فن است که گردهم آمده و کلمات فارسی مناسب برای آنها پیدا کنند و درانتظار آنروز با عرض معذرت از خوانندگان عین اصطلاحات در اینجا ذکر گردید .

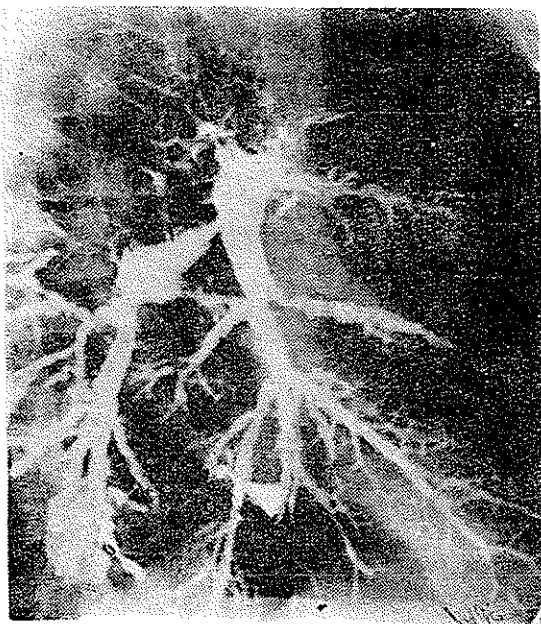
شرح حال بیمار

علی اصغر فرزند حسین ۱۸ ساله اهل سبزوار بعلت سرفه‌های شدید همراه با خلط فراوان در تاریخ ۱۲/۸/۴۵ به بخش جراحی قفسه صدری بیمارستان پهلوئی مراجعه می‌کند. تا آنجا که بیمار بخاطر دارد و نیز طبق اظهار پدر بیمار از دوران کودکی مبتلا بسرفه بوده که همچنان ادامه داشته است. منتها هر چند وقت یکبار سرفه شدت پیدا کرده و همراه با خلط فراوان تب نیز عارض می‌شده است. اخیراً نیز گاهگاه هموپتیزی (گاه خفیف و گاه شدید) داشته است. بیمار اعتیاد بدخانیات را منکر است.



شکل ۱

درمعاینه کلینیکی حال عمومی بیمار نسبتاً خوب بود - سیانوز نداشت - دارای انگشتان هیپوکرآتیک بود. تنگی نفس مخصوصاً هنگام فعالیت ظاهر می‌گردید که شدت زیادی نداشت. سرفه‌های بیمار مخصوصاً بسیار بلند و صدادار و دارای طنین مخصوص بود. رالهای برنشیک در دو طرف مخصوصاً در طرف چپ بگوش می‌رسید. علائم نارسائی قلب وجود نداشت. امتحان دستگاههای دیگر نکته قابل ذکری را نشان نداد.

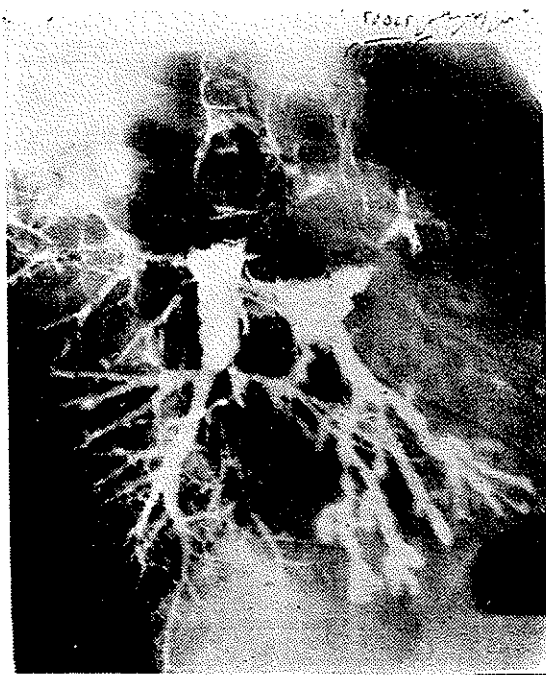


شکل ۲

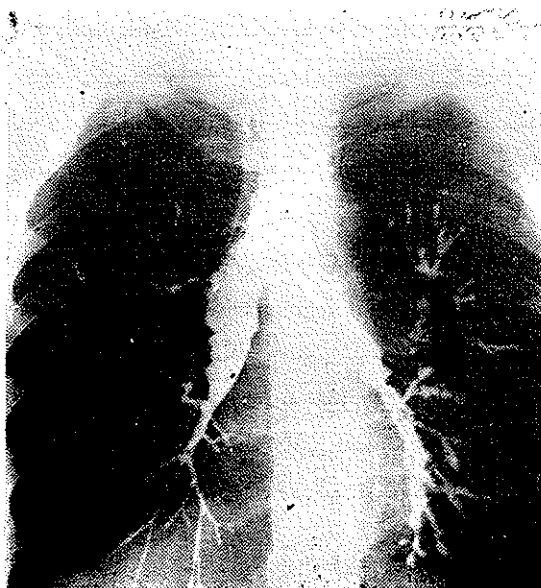
با علائم فوق و با پیش‌بینی وجود برنشکتازی از بیمار در تاریخ ۱۴/۸/۴۵ امتحان رادیوگرافی و برنکوگرافی بعمل آمد. حین رادیوسکپی و تزریق ماده حاجب مشاهده شد که نه تنها حرکت ماده حاجب بکندی انجام میگیرد بلکه هرچقدر دارو تزریق میگردد به برنشهای فرعی نمیرسد و در همین موقع قطر خارج از اندازه تراشه و برنشهای اصلی راست و چپ جلب نظر نمود. در کلیشه‌های برنکوگرافی چنانکه درعکس دیده میشود تراشه بسیار قطور (۳۵ میلیمتر) و برنش اصلی راست ۳۳ میلیمتر و برنش اصلی چپ ۴۰ میلیمتر میباشد. ضمناً برنشکتازی شاخه‌های *Sous segmentaire* برنش چپ بخوبی جلب نظر میکند. با این مشخصات تشخیص برنکومگالی مسجل شد و برای بیمار جهت امتحان برنکوسکپی و فتوسینماتوگرافی و نیز آزمایش فونکسیون ریه تعیین وقت گردید که متأسفانه چنانچه معمول بسیاری از بیماران ماست مریض سر وعده حاضر نشد. در هر حال بمحض مراجعه مجدد بیمار آزمایشهای مورد نظر انجام خواهد گرفت و در صورتیکه نکته قابل ذکر پیدا شود گزارش خواهد شد.

بطوریکه در متن مقاله ذکر گردید این ابرواسیون بیمار منحصر بفرد و سی امین

ابرواسیون منتشر شده در دنیا میباشد.



شکل ۳



شکل ۴

References

- 1- Mounier-Kuhn, P: Dilatatinn de la trachée. Constation radiogra-
phiques et broncho scopiques, Lyon Med, 1932,150,106
- 2- Katz, I., Levine, M., and Herman, P.: Trachéobronchiomegaly:
The Mounier-Kuhn Syndrome, Amer. J. Roentgen, 1962, 88, 1084.
- 3-Mounier-Kuhn, p., and Mayer, L., Megaorganes(trachée, oesophage,
colon) : Syndromes de Mickulicz, d'Ehlers - Danlos chez une hérédó -
syphilitique, Lyon Med, 1944, 169.
4. Soulas, A., and Mounier - Kuhn, P.: bronchologie, technique
endoscopique et pathologie tracheobronchique, Masson et Cie, Editeurs,
Libraires de l' Academie de Medecine, paris, 1949, P. 623.
- 5- Morlock, H. V., and Pinchine, A, J, S., Bronchial diverticulosis,
Lancet, 1932,2, 236.
- 6- Olmber, D, Olmer, J., Vague, J; and Gallian, J., A propos de la
théorie Congenitale de la dilatation des bronches; Dilataion des bronches
et de la trachée chez une adulte, Presse Med, 1939, 47, 272.
- 7- Anderson, H. A; Clagett, o. T.,and Good, C. A.: Trachiectasis with
tracheocele: Report of case in which a tracheocele was resected, Dis. chest,
1953, 24, 553.
- 8- Goldman, L., and Wilson, J. G.: Tracheal diverticulosis, Arch
Otolaryng (Chicago) 1957, 65, 554.
- 9- Rouan, M.: un cas de trachéomegalie, J Franc Med, Chir. Thorac.
1959, 13, 417
- 10- Ettman, I. K., and Keel, D. T., JR.: Tracheal Diverticulosis,
Radiology, 1962, 28, 187.
- 11- Darling, R, C., Cournaud, A., and Richards, D. W , JR.: Studies
on the intrapulmonary mixing of goses: 3 Open circuit method for measuring
residual air, J. Clin Invest, 1940. 19, 609.
- 12- Meneely, G. R, Ball, C. O. T., Koury, R.C., Callanay, J.J., Merrill
J.: Mabe, R. E. Roehm, D. C., and Kaltreider, N. L.: A simplified closed
circuit helium dilution method for the determination of the residual volume
of the lungs Amer. J. Med, 1960' 28, 82 824.
- 13- Lewis, B. M., Lin, T.,Noe, F. E., and Hay ford-Welsing, E. J.: The
Measurement of Pulmonary difusing capacity for Carbon monoxide by a
rebercathing method, J. Clin. Invest, 1959, 38, 2073.