

بیوپسی مغز استخوان آن در تشخیص بیماریهای خونی

استخوان مغز استخوان روشی بسیار ارزنده در تشخیص عده زیادی از بیماریها میباشد (۱) علاوه در اکثر بیماریهای خونی تنها روش اسپیراسیون مغز استخوان برای تشخیص بیماریها کافی میباشد (۲ و ۳ و ۴) ولی محدودیتهائی در امر تشخیص اسپیراسیون وجود دارد که مهمترین آنها آغستگی باخون محیطی - ناکافی بودن مواد آسپیره و مغز استخوان خشک (dry tap) میباشد. داسشک (Dameshek) در سالهای ۱۹۳۵ و ۱۹۳۷ با همکاریانش ارزش بیوپسی مغز استخوان و ارجحیت آنرا بر روش اسپیراسیون متذکر شده است ولی استقبال چندانی از بیوپسی مغز استخوان نشد تا اینکه در سال ۱۹۵۸ ماکفرلاند (Mc Farland) و داسشک (۲) روش ساده بیوپسی با سوزن ویم سیلورسن را شرح دادند. از آن پس این روش مورد توجه قرار گرفت در ۱۹۵۹ برادی (Brody) و فینچ (Finch) (۷). ۲ مورد بیوپسی را شرح دادند و ارزش فراوان آنرا متذکر شدند بخصوص مؤلفین اخیر در موارد زیر بیوپسی را انجام و نتایج خوب بدست آوردند.

- ۱- انبار خشک (dry tap) - مسئله انبار خشک در هماتولوژی بخوبی شناخته شده است حتی با دستهای ورزیده گاهی نمیتوان مغز کافی برای مطالعه بدست آورد.
- برادی و فینچ در ۱ مورد که موفق با اسپیراسیون نشده بودند بیوپسی نمودند شش تن از آنها دچار لوسمی یا لنفوم ۳ تن دارای مغز استخوان هیپوپلاستیک و دو نفر دچار مielofibrosis بودند.
- ۳- ناکافی بودن اسمیر برای تشخیص یکی دیگر از سائلی است که بیوپسی میتواند کمک لازم را در آن بنماید.
- ۳- احتمال انفیلتراسیون توسط - چه بسا اتفاق میافتد که با اسپیراسیون کمک لازم انجام نمیگیرد و حال آنکه بیوپسی نتیجه بخش است.
- ۴- در موارد تأیید تشخیص اسپیراسیون نیز بیوپسی راه عملی ساده و منحصری است.
- وسترمان (Westerman) و همکاریانش در ۱۹۶۱ اهمیت مخصوص بیوپسی را در ۱۳ بیمار گزارش دادند.

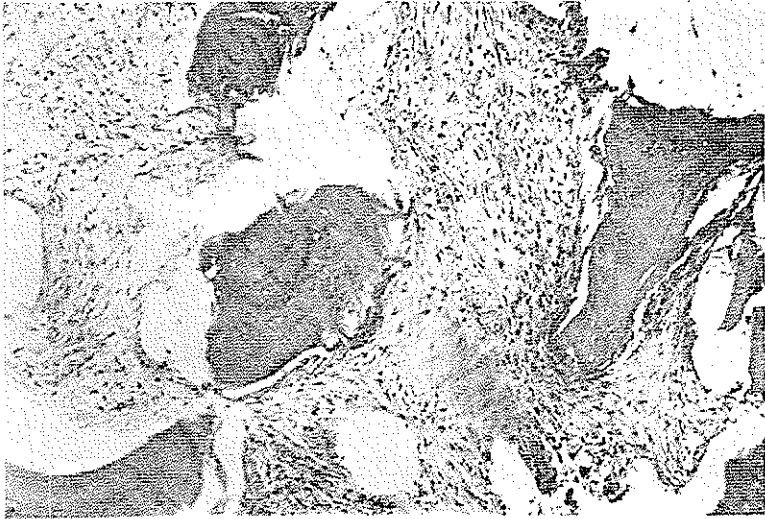
سروان هوارد پیرسون (Howard A. Pearson) و همکارانش (۳) در ۱۰ بیمار بچه بیوپسی مغزاستخوان انجام داده و نتایج عالی بدست آوردند. لی (Ley) و همکارانش نیز سادگی روش بیوپسی را ذکر کرده و بخصوص عملی بودن آنرا توصیه نمودند و بالاخره کونراد (Conrad) و کرازیبی (Crosby) با تغییر مختصر سوزن ویم سیلورسن نتیجه بهتر را متذکر شدند. بزرگترین سری بیوپسی مغزاستخوان متعلق به الیس (Ellis) و همکارانش (۴) میباشد که در ۱۹۶۴ تعداد ۱۴۴۵ بیمار را که بیوپسی مغزاستخوان شده بودند معرفی کردند. در گزارش الیس هیچگونه عارضه مسمی دیده نشد فقط ۲ مورد عفونت ذکر شده است.

برنی (Burney) در مارس ۱۹۶۶ ضمن مقاله جالبی بیوپسی مغزاستخوان را ستوده و آنرا عملی لازم و مفید و با ارزش دانسته است (۱). گذشته از مدارك بالا مقالات متعددی دیگری توسط نویسندگان ژاپنی - فرانسوی - رومانی - درباره بیوپسی مغزاستخوان دیده میشود که اهمیت موضوع را بیش از پیش نشان میدهد.

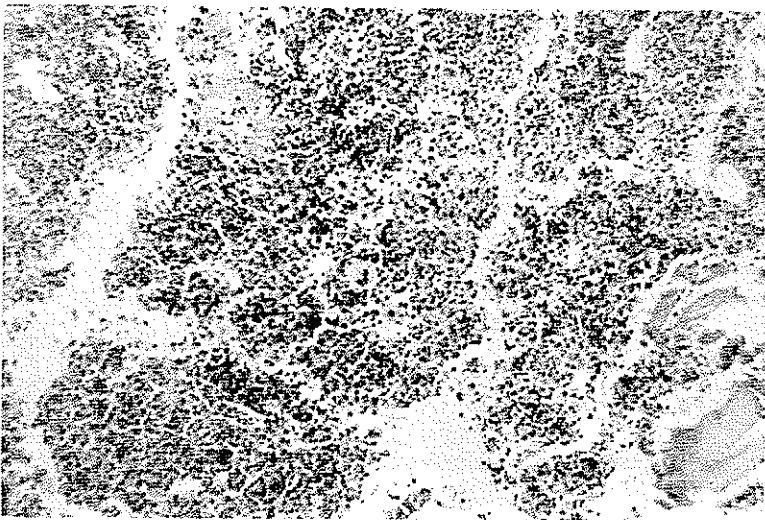
در مقاله زیر نگارنده تجربیات شخصی خود را در یک سری ۲ بیمار که در بیمارستان های دانشکده پزشکی تهران بعمل آورده ایم شرح میدهم این کار با راهنمایی آقای دکتر آرسین و با همکاری متخصصین همانولوژی دانشکده پزشکی تهران انجام یافته است در این کار بخصوص از تجربیات آقای دکتر قائمی رئیس بخش خون بیمارستان پهلوی و همکاری آقایان دکتر زمانیان پور و دکتر اخوان ذاکری از بیمارستان پهلوی و خانم دکتر حق بین از بیمارستان بهرامی استفاده شده است.

روش - روش بیوپسی طبق روشی است که ساک فرلان دو داسشک پیشنهاد نمودند: بیمار در کنار تخت بروی پهلوی چپ یا راست میخوابد ساق پا بران و ران بر روی شکم خم شده است و سعی میشود که بیمار کمی ستون مهره ها را خمیده نگهدارد بیوپسی در تحت شرایط گندزدائی کامل انجام میگردد ابتدا پوست ناحیه عمل را ضد عفونی بنیمائیم. مکان اختصاصی بیوپسی ناحیه کرت اپلیاک خلفی فوقانی میباشد بعد از آنکه پوست و نسوج نرم زیر آن تا پریوست بیحس گردید عمل شروع میشود. این عمل با سوزن ویم سیلورسن انجام میباشد ابتدا سوزن سیلورسن همراه با سیله سوراخ کننده از راه پوست داخل نموده درست در قسمت قدام کرت اپلیاک خلفی فوقانی نوک سوزن را قرار میدهم و با فشار سوزن را از پریوست و قشر استخوان عبور میدهم در عمل سوراخ کردن میتوان سوزن حرکات نیمه دایره و یا ساعتی داد تا راحت تر سوزن فرو رود. هرگاه سوزن بمغز استخوان رسید باید سیله سوراخ کننده را خارج نموده و بعد قیچی برش را با هستگی داخل کانول نموده تا نوک آن به مغز استخوان برسد با فشار بیشتر در حالیکه کانول را محکم با دست چپ نگه میداریم قیچی را تا انتها بداخل استخوان فرو میکنیم.

سپس کانول را با هستگی بجلورانده تا به نزدیک انتهای قیچی برسد . بعد از آن تمام دستگاه را ۱۸۰ درجه چرخانیده و با هستگی خارج سینمائیم . آنگاه قبل از آنکه قیچی را خارج کنیم بافت



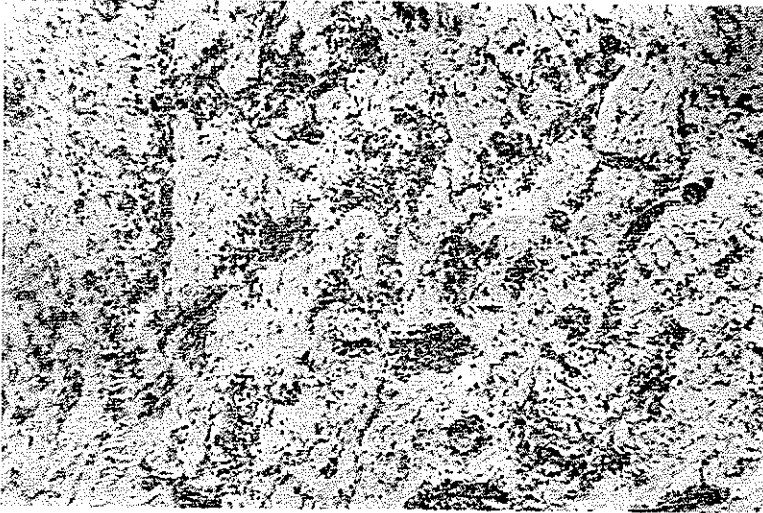
شکل ۱- بیمار پسر بچه ۱۲ ساله - فیبروز مغز استخوانی (میئلو فیروز)
بیمار بعلت آنمی هیپو اسپلنومگالی مراجعه کرده است . بیمارستان بهرامی بیوپسی شماره
۶۵۱۹۰- تشکیلات آسیب شناسی دانشکده پزشکی



شکل ۲- دختر بچه ۱۶ ساله - مغز استخوان پرسلول و فعال است . بیمارستان پهلوی
بخش بیماریهای خون - بیوپسی شماره ؛ ۶۴۵۵- تشکیلات آسیب شناسی دانشکده پزشکی

را از لای قیچی خارج نموده بنفوریت داخل محلول زنکراستیک (Acetic Zenker) یا زنکرفرمول (Formol Zenker) میگذاریم.

اگرچه پیرسون در بچه‌ها نیز از استخوان ایلیاک استفاده کرده است ولی میتوان از استخوان تی‌بیا هم استفاده نمود. طرز عمل مشابه روش استخوان ایلیاک است. در این روش بیمار به پشت در حالیکه پاها از هم دور و بسمت خارج چرخانده شده قرار میگیرد و سوزن را در ۱/۱ سانتیمتر برجستگی تی‌بیا بطرف وسط از جلو به عقب فرو میکنیم.



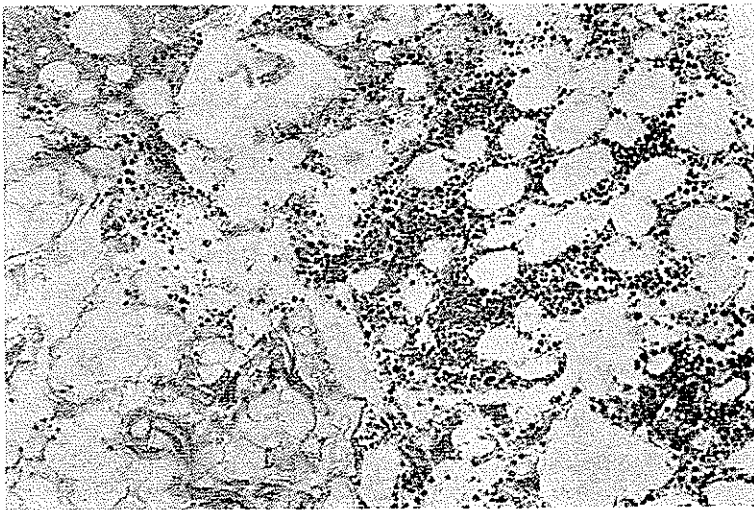
شکل ۳- ی. پ. ۵، ۴ ساله متاستاز نوروبلاستوم. بیمارستان بهرامی بیوسی شماره ۶۴۶۸۳
تشکیلات آسیب‌شناسی دانشکده پزشکی.

نسج خارج شده ۲ × ۲. ۲ میلیمتر است و بعد از آنکه ۱۶ تا ۲۴ ساعت در زنکرماند آنرا بروش معمولی قالب گیری نموده، برش تهیه و رنگ آمیزی هماتو کسپلین اتوزین- گیمسا و رنگ آمیزی آهن سینمائییم. در سوار دیکه مشکوک بضایعات قارچی یا میکروبی باشیم رنگهای اختصاصی دیگر انجام میدهیم.

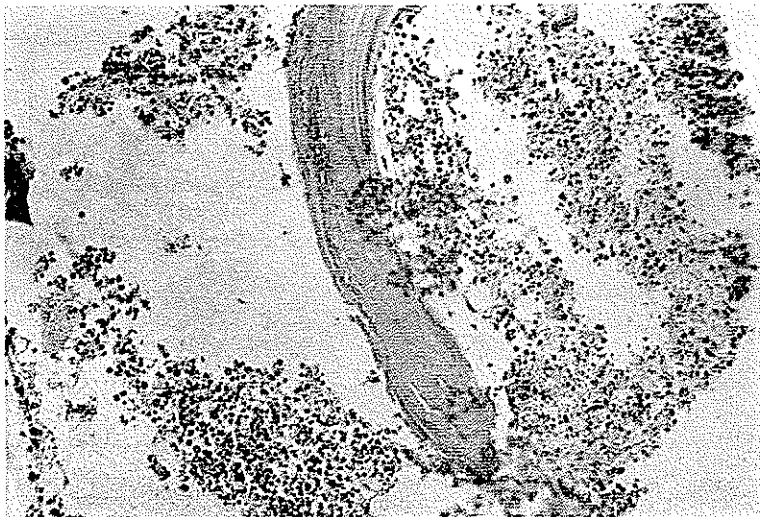
بافت از لحاظ سلولاریته مغز استخوان - وضع تیغه‌های استخوانی - وجود ضایعات گرانولومی وجود سلولهای تومری و ضایعات دیگر بخصوص میزان ذخیره آهن میتواند مورد مطالعه قرار گیرد. بخصوص رنگ آمیزی گیمسا برای تخمین نسبت گروه اریثروئید و سیلوئید مفید است.

ملاحظات بعد از عمل بسیار ساده است بعد از پانسمان محل عمل بیمار مدت ۱۲-۲۴

ساعت در محل بیوپسی استراحت مینماید. معمولاً احتیاج به داروی مسکن وجود ندارد ولی



شکل ۴- م. ن. بافت همبندی چربی جانشین مغزاستخوان شده مگا کارایوسیت خیلی کم است بیمار دچار پورپورا آنمی بوده است اسپیراسیون مغزاستخوان چیزی خارج نکرد. بیمارستان پهلوی بخش بیماریهای خون - بیوپسی شماره ۶۴۲۸ - تشکیلات آسیب شناسی دانشکده پزشکی.



شکل ۵ - ع. الف. ۳۰ ساله میبلوم مولتیپل. بخش بیماریهای خون بیمارستان پهلوی.

در صورت لزوم میتوان از آنها استفاده کرد. در مورد بیمارانیکه تمایل به خونریزی دارند احتیاط زیادتری را باید مراعات کرد. همانطوریکه ذکر شد این روش عارضه مهمی نداشته است.

اندیکاسیون بیوپسی مغز استخوان

اندیکاسیون بیوپسی مغز استخوان کم و بیش فراوان است بطور کلی بعامل زیر میتوان بیوپسی مغز استخوان انجام داد:

۱- ضایعات گرانولوماتوی منتشر.

۲- ناهنجاری سیلوپرولیفراتیو.

۳- سرطانهای متاستاتیک.

۴- بیماری متابولیک استخوان.

۵- آنمی آپلاستیک.

۶- تغییرات مربوط بدخیره آهن در مغز استخوان.

۷- پورپورا ترومبوسیتیک ترومبوسیتوپنیک.

۸- لنفوم بدخیم.

بعلاوه در بیماریهاییکه فعالیت مغز استخوان شدید است تعیین اثرات شیمیوتراپی در بیماریهای خونی و بیماریهای سیستمیک که مغز استخوان را گرفتار کرده باشد بیوپسی اسرلازی است.

جدول زیر یافته‌های تشریحی. ۲ مورد بیوپسی مغز استخوان را نشان میدهد

درصد	تعداد	نوع بیماری
۲۵	۵	آنمی آپلاستیک و مغز استخوان
۱۵	۳	پورپورا ترومبوسیتوپنیک
۱۵	۳	لوسمی سیلوئید
۱۰	۲	لوسمی لنفوئید
۵	۱	لکوز حاد سیاوئیدی
۲۰	۴	مغز استخوان طبیعی
۱۰	۲	متاستاز استخوانی

اشکال ۱ تا ۸ قسمتی از یافته‌های بیوپسی مورد مزبور را نشان میدهد

خلاصه و نتیجه

۲. سورد بیوپسی مغز استخوان در عده‌ای از بیماریهای خونی که با سوزن سیلورمن انجام یافته است گزارش میشود. بیوپسی مغز استخوان در اکثر موارد یک روش تکمیلی برای تشخیص آپیراسیون است ولی در ۲ تا ۲۰ درصد موارد خود یک کار مستقل و تشخیص قطعی را بسجل بینماید. ایس در بیماران خود در عده زیادی با بیوپسی مغز استخوان تشخیص قطعی را داد و در عده‌ای دیگر با بیوپسی تشخیص آپیراسیون را تأیید نموده است. این مسلم است که با بیوپسی مقدار زیادتری بافت میتوان بدست آورد و ساختمان طبیعی و غیر طبیعی مغز استخوان را ملاحظه نمود. ایس توصیه بینماید که در مواردیکه آپیراسیون انجام نیافته است میتوان در هنگام بیوپسی با همان سوزن ویم سیلورسن آپیراسیون نیز انجام داد و مغز استخوان بدست آورد آنگاه آنرا بیوپسی نمود و با اینکار دو عمل آپیراسیون و بیوپسی توأمأ انجام یافته است.

REFERENCES:

- 1- Burney, S.W. Bone Marrow examination technique and diagnostic value of a bone marrow biopsy using a Silverman needle. *Jama*, 195 : 859 - 7 March, 1966.
- 2- McFarland, W. and Dameshek, W. Biopsy of Bone marrow with Wimsilverman needle *JAMA*, 166-1464-66-22 March. 1958.
- 3- Pearson, H.A., McFarland. W., and Cone, T. E. Biopsy of Bone Marrow, with the Silverman needle in children. *Pediatrics* 26: 310 - 14 Aug. 1960.
- 4- Ellis L.D. Jensen, W.M. and Westerman, M.P. Needle biopsy of bone and bone marrow *Arch. of Int. Med.* 114: 213 - 221 Aug. 1964.
- 5- Weisberger, A.S.: Significance of «Dry tap» bone marrow aspiration *Am. J. Med.* 29: 63 - May 1955.
- 6- Conrad, M.E. and Crosby W.H.: Bone marrow biopsy, modification of Vim - Silverman needle *J. Lab. Clin. Med.* 57 : 642 - 45 April 1961.
- 7- Brody J. I. and Finch S.C. Bone marrow needle biopsy *Am. J. Med. Sec.* 238: 140 - Aug. 1959.