

شرح بیماری لئونتیازیس و یک مورد بیمار مبتلا بان

لئونتیازیس (Leontiasis Ossea) یا استئوم منتشر (Diffuse Osteomata) بیماری کم‌یابی است از نوع استئوپرتروفی‌ها که عده‌ای هم آنرا جزواستئوفیبروزها میدانند. ویرشو (Virchow) اولین بار آنرا چنین بیان نموده «لئونتیازیس عبارتست از پیدایش تومورهائی باسبب استخوانی در استخوانهای صورت و کاسه سر که بیشتر در دوران کودکی و نزدیک‌های چهارسالگی، گاهی هم در سن بالاتر شروع شده و به کندی رو به پیشرفت می‌رود».

بیشتر استخوان فک بالا و شاخه بالارونده آن و استخوان پیشانی گرفتار می‌شود گاهی هم استخوان فک پایین بزرگ شده و از فک بالا جلوتر قرار می‌گیرد (Prognatisme) ولی غالباً این هیپرستوز منتشر بوده و تمام استخوانهای سروصورت را فرا می‌گیرد و چون صورت شبیه قیافه شیر می‌شود باینجهت بنام لئونتیازیس اوسه‌آنا می‌ده شده است. گاهی هم فقط نیمی از استخوانهای صورت مبتلا می‌شود (مثل بیمار مورد بحث).

از نظر آسیب‌شناسی استخوانها ابتدا متورم شده تبدیل به بافت اسفنجی استخوانی میشوند که بواسطه قشرنازک استخوانی پوشیده شده و در بعضی قسمتها که بشکل خط نازکی از سایر قسمتها متمایز است مقاومت استخوان خیلی کم میشود.

بعداً تومورها کالسیفیکاسیون پیدا کرده و آهکی می‌گردد و در رادیوگرافی بعلت عبور نکردن اشعه کدورت کامل و یکنواختی دیده می‌شود.

سینوسهای صورت پرو بسته می‌شود ولی حفره بینی تغییر نمی‌نماید، لبه فکها ممکن است تغییر شکل داده پهن شوند و در نتیجه ردیف دندانها نامرتب شده و فاصله بین دندانها زیاد میگردد ولی خود دندانها سالم و طبیعی باقی میمانند.

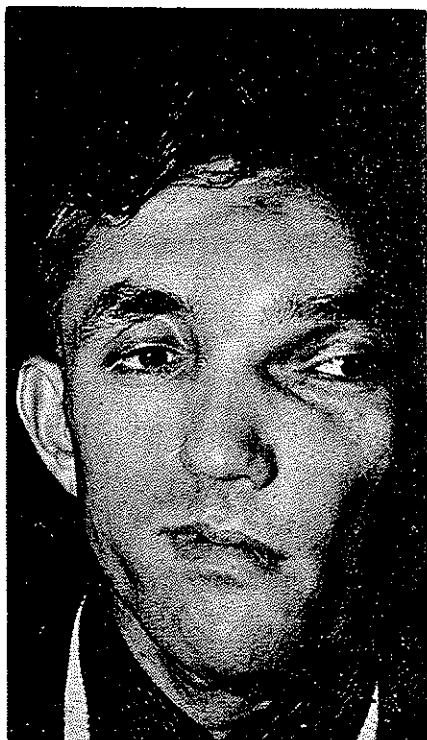
چنانچه استخوان پیشانی مبتلا گردد ممکن است سردردهایی همراه با حمله‌های شدید پیدا شود (Kirkland 1941) و سر بزرگ گردد. هنگامی که کانال کاروتید گرفتار شود سوفل شریانی در گوش شنیده خواهد شد اگر حفره هیپوفیز مبتلا شود بیمار دچار بی‌خوابی و عوض شدن ریتم در نظم خواب و تلاوت کتازی پوست میشود.

لئونتیازیس بعلت آنکه تغییرات استخوانی در آن فقط در استخوانهای صورت و کاسه سر ایجاد میشود از هیپرترونی های استخوانی دیگر مثل بیماری پازت و آکرومگالی که استخوان اندامهای دیگر را هم فرا میگیرند تشخیص داده میشود .
ویرشوواتونلی (Antonelli) علت این تغییر شکل استخوانی را مربوط به سیفیلیس ارثی می داند .

شرح حال یک مورد بیمار مبتلا به لئونتیازیس اوسه آ

نام بیمار ایرج . نام خانوادگی . گ . سن ۳۲ سال

وضعیت کنونی بیمار: استخوانهای طرف چپ صورت بزرگ و هیپرتروفیه شده اند .
استخوان پیشانی مخصوصاً در ناحیه Bosse frontal و نزدیک خط وسط برآمده و بزرگ شده
استخوان گونه و سطح قدامی استخوان فک بالائی و شاخه بالارونده آن برآمده و تورم ورمال شده همچنین فک پایینی در ناحیه زاویه و نیمه چپ چانه و لبه تحتانی بزرگ برآمده و پهن شده است .



(شکل ۲)



(شکل ۱)

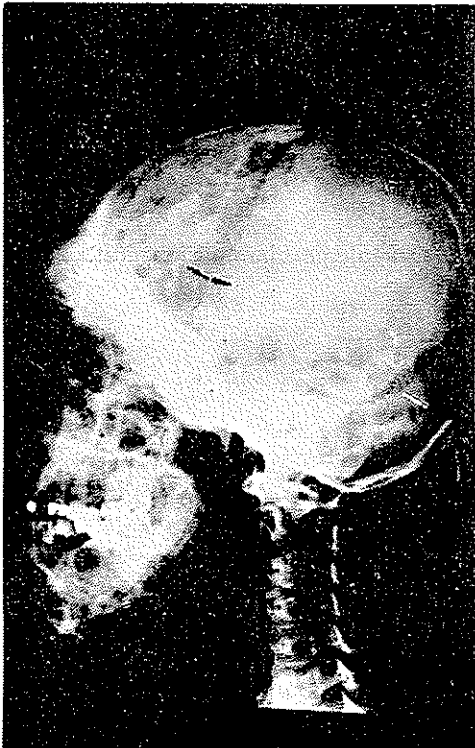
در ساینه دهان در نیمه طرف چپ سقف دهان برآمده گی سخت و استخوانی مشاهده

میشود ولیه فک بالا وپائین خیلی پهن ونامنظم شده فاصله دندانها ازهم و ردیف دندانها نامنظم شده ولی خود دندانها سالم بنظر میرسند. (شکل های ۱ و ۲)

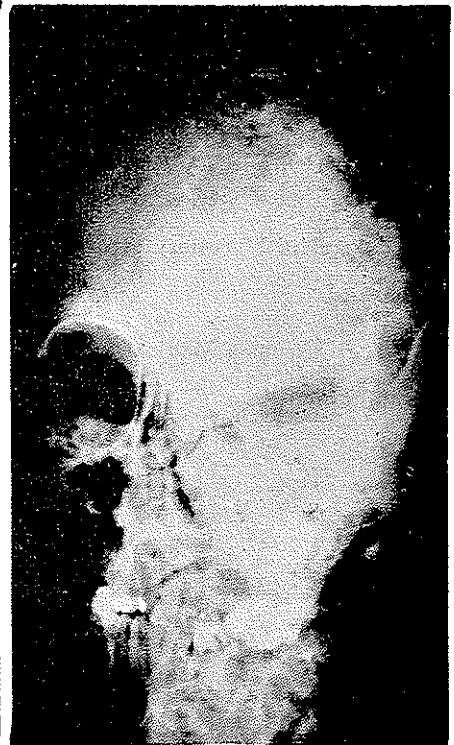درمعاینه حفره بینی طرف چپ قدری پهن تر بنظر میرسد ولی از نظر تنفسی هیچ شکایتی بیمار ندارد دید چشم ها طبیعی است ودر لمس تومورها در تمام نقاط سخت واستخوانی حس میشود.

سابقه بیماری کنونی - بنابه اظهار پدر بیمار در سن ۵ سالگی بتدریج بزرگ شدن استخوانها در نصف صورت نمایان گردیده وبتدریج رو به بزرگ شدن رفته است و بنظر میرسد که پس از افتادن بزمین روی نیمه چپ سروصورت این برآمدگیها پدیدار گشته اند.

در سن ۱۵ سالگی بعدت . ۱الی . ۲ روز در ناحیه پیشانی نرسی وتورم احساس گردید که در همان موقع معاینه توسط اینجاناب بعمل آمد وناحیه ای بقطره سانتی متر نرم وتموج دار احساس میشد چون بنظر رسید خونریزی وهما توم باشد (بدون وارد شدن ضربه) برای اینکه چرکی نشود ازپونکسیون خودداری شد بعداً این ناحیه سخت واستخوانی گردید بنا به اظهار بیمار بعداز . ۲ سالگی پیشرفت تومورها متوقف گردیده ودره سال اخیر برآمدگیها کمتر شده است.



(شکل ۴)



(شکل ۳)

در پیشینه بیمار بیماری قابل ملاحظه‌ای دیده نشده است.
 آزمایش خون از لحاظ سیفیلیس سالم نشان داده شده است.
 بیمار چند سال است متأهل شده دارای فرزندان سالمی است.
 سابقه فاسیلی - پدر بیمار سابقه بیماری سیفیلیس را داشته و آزمایش برده و اسرمان
 بطور ضعیف مثبت بوده است.
 در رادیوگرافی چنانکه ملاحظه میشود استخوانهای سر و صورت کدورت کاسلی را
 نشان میدهد.

در ۲ سال قبل از ناحیه سطح قدامی فک بالائی تکه‌ای استخوان برای آزمایش
 برداشته شد نتیجه آسیب‌شناسی استئیت فیروز نشان داده است.
 به بیمار مورد شرح پیشنهاد گردید از لحاظ درمان بمنظور برطرف کردن ناهمواریهای
 صورت و تراشیدن برآمدگیهای استخوانی تحت عمل جراحی پلاستیکی قرار گیرد ولی چون
 در مدت ۹ سال هیچگونه ناراحتی برای نامبرده پیدا نشده است حاضر برای عمل نگردید.

REFERENCES

- 1- Diseases of the throat, nose and ear edited by. F.W. watkyn - Thomas
 PAG. 404.
- 2- E. Forguc. Précis de pathologie externe Tome I Gaston. Doin &
 Edit. Paris page 789.
- 3- Paul - Truffert. Oto- Rhino - Laryngologie Flammarion édit. Paris
 page 884.
- 4- Larousse Medical Page 633.