

بیماری هیداتید آلوئولر یا اکی نو کو کوز آلوئولر

« Alveolar Hydatid Disease »

گزارش یک مورد بیماری هیداتید آلوئولر در ایران (*)

در اردیبهشت ماه ۱۳۴۳ (م - ط) مرد چوپان ۳۵ ساله از اهالی دشت مغان در بیمارستان رازی بخش داخلی ۲ آقای دکتر پرنیا بستری میشود. (***)
بیمار بسبب درد شکم در ناحیه هیپوکندر راست و اپی گاستر مراجعه میکند شروع بیماری را ازدوسال پیش همراه با درد شدید شکم و بزرگی شکم که همراه با زردی پوست بوده است ذکر مینماید. بیمار به طبیب محلی مراجعه و ظاهراً پس از تزریق دو آمپول درد و بزرگی شکم و ایکتر از بین میرود.

اما برای باردوم این علائم از شش ماه قبل ظاهر میگردد. بعلاوه بیمار متوجه میشود. که وریدهای سطحی شکم و سینه او متورم و کاملاً مشهود است. درد به تئانه راست بیمار انتشار دارد. بیمار نزد طبیب محلی به معالجه ادامه میدهد و چون بهبودی حاصل نمیشود و بیماری شدت بیابد بتهران آمده و در بخش داخلی بیمارستان رازی بستری میشود. در سابقه شخصی و فامیلی مطلب قابل ذکری نیست - پدر و مادر سالم - دو خواهر سالم دارد. هنگام بستری شدن بیمار سوب ایکتر - آسیت فراوان - وریدهای سطحی کولاترال در شکم و سینه دیده میشود. در پاها وریدهای واریکو همراه با اولسره‌های واریکو ملاحظه میگردد. پای راست ورم داشت.

تنفس ۲۰ بار در دقیقه - فشارخون $\frac{100}{50}$ صداهای قلب طبیعی است.

در قاعده ریه‌ها بخصوص در قاعده ریه راست ماتیته کاملاً محسوس است (از زاویه اسکاپولر بیائین) رالهای خشک بگوش میرسد با تنفس عمیق حدوداً ماتیته پائین تر حس میشود. دندان‌ها کثیف - زبان باردار - اشتها نسبتاً خوب - اجابت مزاج روزی ۲ بار - غذا را ترش میکند نفخ شکم دارد. کبد و بند انگشت بزرگ شده - لب چپ کبد در ناحیه اپی -

• از آزمایشگاه آسیب‌شناسی دانشکده پزشکی تهران

• بیمار در مدت بستری بودن در بیمارستان رازی تحت نظر آقایان دکتر پرنیا، دکتر جلالی و

دکتر علین بوده است

گاسترو قوام سخت تر دارد. کبد دردناک است. طحال بزرگ است و کاملاً لمس میشود. دستگاه ادراری طبیعی است.

حواس: در معاینه چشم - گوش - بینی نکته مرضی شهود نیست. دستگاه عصبی: رفلکسهای وتری و پوستی شکمی نسبتاً اغزازره بنظر میرسند.

کمک های آزمایشگاهی

گلوبول قرمز $3/800/000$ - گلوبول سفید $7/4000$.

سگمانته 54 - لنفوسیت 38 - لنفوسیت بزرگ 2 - ائوزینوفیل 4 - هموگلوبین 75%
دفعه دیگر: گلوبول قرمز $3/500/000$ - گلوبول سفید $8/6000$ - سگمانته 64 - لنفوسیت

2 - مونوسیت 4 - ائوزینوفیل 10 - هموگلوبین 78%

آزمایش ادرار طبیعی.

آزمایش سدفع: وجود تخم تریکوسفال (درسه بار آزمایش) - استرکوبیلین دارد
اوره خون 3 - گرم در لیتر.

MCF - VDRL منفی.

سدیمانتاسیون ساعت اول 100 میلیمتر - ساعت دوم 12 .

زمان سیلان 2 دقیقه - زمان انعقاد $7/40$ دقیقه.

پروتربین: زمان انعقاد بیمار 23 ثانیه - مقدار پروتروبین 76% - زمان انعقاد شاهد 2 ثانیه مقدار پروتروبین 100% - زمان جمع شدن لخته نیم ساعت.

SGOT 2 واحد - SGPT 23 واحد فسفاتاز الکالین 4 واحد بودانسکی (دو بار آزمایش).

تست های کبدی در موقع بستری: بیلیروبین توتال 6 میلی گرم. تیمول 2 واحد. سفالین

کلاسترول منفی. کلاسترول توتال $1/5$ کلاسترول استریفیه $1/1$ گرم در لیتر.

BSP: در هیچ کدام از نمونه های ارسالی به آزمایشگاه ماده رنگی BSP وجود نداشت.

در روزهای آخر بیلیروبین توتال 50 میلی گرم - بیلی روین مستقیم 30 و بیلیروبین غیر مستقیم 20 میلی گرم در لیتر.

انترا درمورا کسیون (مانتو) مثبت. تست کازونی مثبت پس از نیم ساعت. آزمایش واندنبرگ منفی.

پروتئینوگرام سرم خون: پروتئین توتال $6/2$ گرم درصد سانتی متر مکعب. آلبومین

$32/5$ - آلفا یک $5/2$ - آلفا دو $5/3$ - بتا $11/5$ - گاما $45/5$ درصد بنابراین کاهش سرم آلبومین و افزایش زیاد گاما گلوبولین را نشان میدهد.

آزمایش سابع اسیت (در تاریخ $11/8/43$) مقدار 2 سانتی متر مکعب مایع نسبتاً

غلیظ زرد لیموئی روشن - ریوالتای منفی - زرسی دیده نشد در هر میدان میکروسکوپی 6 - 5

لنفوسیت - ۴-۳ عدد پلی نوکلئر ۲-۳ هماسی وجود داشت. آنزفتر BK منفی بود.
 در رادیوگرافی ریتمین: دیافراگم در طرف راست بالاتراز معمول قرار گرفته ولی حدود آن منظم است. شکم بطوریکه نواخت تیره میباشد (هپاتواسپلنوسگالی یا آمیت).
 در رادیوگرافی از معده واثنی: معده اورتونیگ - جدار منظم - بولب دارای شکل عادیست ولی بززحمت پر و خالی میشود. کبد بزرگتر از عادی بوده و بر روی کنارفوقانی بولب فشار سیآورد.

در رادیوگرافی کولون: پائین افتان زاویه چپ کولون بعلت بزرگی طحال.
 درونوگرافی که از پای راست بعمل آمد واریکوزیته شدید سطحی وعمقی وریدی را نشان داد.
 ورید رانی از چند سانتیمتر بالاتراز زانو در رادیوگرافی مشهود نبود.
 در لاپاروسکپی (که توسط آقای دکتر جلالی در تاریخ ۱۹/۸/۴۳ بعمل آمد): با وجود آمیت زیاد تخلیه باسانی میسر نشد. کبد افزایش حجم یافته برنگ خرمائی مایل بسخاکستری درآمده است. در سطح کبد هیچگونه ناهمواری وندول سیروزی و متاستاتیک مشاهده نشد.
 علائم هیپرتانسیون پورتال وجود داشت. بعلت احساس درد شدید و ناراحتی بیمار ادامه لاپاروسکپی وانجام بیوپسی هدایت شده میسر نشد و موکول باین شد که بعداً بیوپسی کبیدی باسوزن بعمل آید.

اما طبق نظر طبیب معالج بعلت وجود عروق زیاد در سطح سینه وشکم بیمار واحتمال وجود اتساع در عروق عمقی واسکان پارگی یکی از این عروق هنگام انجام بیوپسی وخونریزی محتملاً کشنده بیوپسی کبد انجام نگرفت.

در طی بستری بودن تب مخصصری وجود داشت که گاهی قطع میشد ودوباره بر میگشت فشارخون مابین ۱۰/۷ و ۱۴/۹ نوسان داشت.

بیمار تحت درمان باآنتی بیوتیکها (پنی سیلین - امترپتومیسین - آکرومیسین) کورتیکو استروئیدها - عصاره جگر - ویتامینها (B کمپلکس - C و K) قرار گرفت.

حال عمومی روز بروز رو بخرابی رفت و بالاخره پس از توقف ۱۰۰ روز در بیمارستان در تاریخ ۱۶/۱۱/۴۳ (ساعت ۵/۵ بعد از ظهر) درگذشت.

تشخیص بالینی در ابتدا سیروز کبیدی احتمالاً نوع صفراوی و ترومبوز ورید ایلیاک راست بود اما در لاپاراسکپی ضایعه ای بنفع سیروز در کبد یافته نشد.

شرح اتوپسی: در تاریخ ۱۷/۱۱/۴۳ (ساعت ۹ صبح) اتوپسی بعمل آمد.

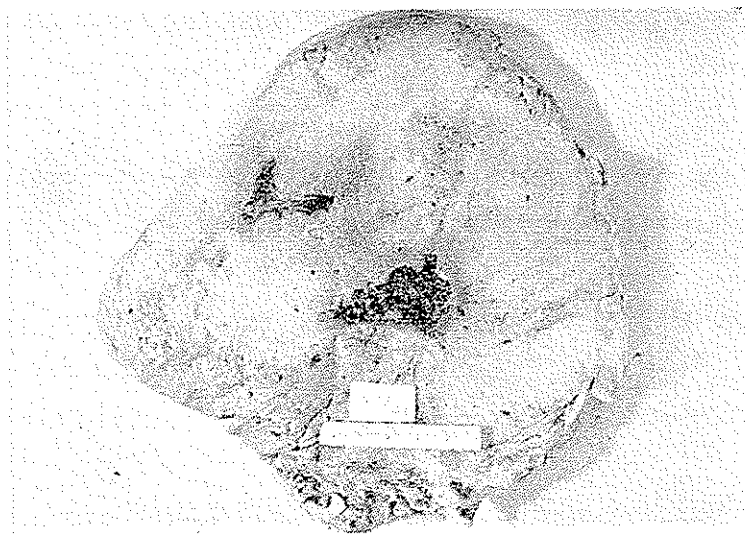
یافته های اتوپسی بطور اختصار عبارت بودند از:

ایکتر شدید - ادم اندامهای تحتانی بخصوص در طرف راست. وجود ۱/۵ لیتر مایع زرد

پررنگ درحفره صفاقی - لخته ارگانیزه در وریدایلیاک راست که دنباله آزاد آن در ورید اجوف تحتانی تا حدود شریانی کلیوی بالا رفته بود.

کبد بوزن ۳۷۰۰ گرم - سطح صاف - رنگ لب راست کبد زرد مایل بکرم و لب چپ نمای کونژسیون پاسیورا داشت. قوام لب راست بسیار سفت بود. دربرش لب راست برنگ زرد تیره و در وسط آن حفره‌ای بابعاد $4 \times 3 \times 3$ سانتیمتر مشاهده میشد که جدار آن ناصاف و داخل آنرا مایع غلیظ زرد مایل به قهوه‌ای شیشه ساده نکروزه پر کرده بود و در لمس دانه‌های شن‌مانندی در این ماده نکروزه حس میشد. پارانشیم کبد در لب راست از بین رفته و فقط بطور پراکنده آثار مجاری صفراوی و ورگه‌هائی از بافت نرمال کبدی بخصوص در کنارها دیده میشد. بین لب راست و چپ نیز حفره مشابه ولی کوچکتر مشاهده گردید. بافت زرد رنگ و سفت محدود نبوده و به لب چپ نیز انوازیون داشت.

در قسمت مالم مجاری صفراوی متسع بودند. کیسه صفرا کوچک و تحت فشار بوده و مخاط آن سالم بود (شکل ۱).



شکل ۱ - لب راست کبد را نشان میدهد که تماماً توسط انگل اشغال شده است. فقط در پاره‌ای از نقاط بخصوص در کنارها بافت سالم کبدی دیده میشود. در قسمت وسط حفره محتوی مواد نکروزه مشهود است

در لب وسطی ریه راست دوندول سفید مایل به سبز بابعاد $1 \times 0.5 \times 0.5$ سانتیمتر وجود داشت. (شکل ۲)

طحال بزرگ و بوزن ۶۰ گرم و کونژسیونه بود.

در بررسی میکروسکوپی کبد و ریه ضایعات مشخص اکی نوکوکوز و آلوئولر مشاهده گردید. (شکل‌های ۳-۴-۵-۶-۷-۸-۹).

بیماری هیداتید آلوئولر

تاریخچه: آرتئوس (Aretocus) و جالینوس از نظر کلینیکی با کیستهای هیداتیک آشنائی داشتند. ردی

Redi (۱۶۸۴) و هارتمن (Hartmann)

(۱۶۹۱) و تی سون (Tyson) (۱۶۹۱)

حدس زدند که این بیماری مبداء

حیوانی دارد. گوزه (Goeze) (۱۷۸۲)

اسکولکسهای لارو را مورد مطالعه

قرار داد و متوجه ارتباط آن با تنیاهای

گردید. هارتمن و رودلفی (Rudol-

phi & Hartmann) کرم بالغ را در

روده سگ بررسی نمودند. فن ریبولد

(Von Ribold) (۱۸۵۲) و لوکار

(Leuckart) و دیگران اسکولکسهای

شکل ۲- قطعه‌ای از لب میانی ریه راست که در قسمت کناری آن ضایعه انگلی مشاهده میگردد و کاملاً بیک ندول متاستاتیک شباهت دارد

کیست حیوانات اهلی را به سگ خورانده و کم بالغ در روده حیوان ایجاد نمودند.

در ۱۸۵۵ ویرشو (R. Virchow) گزارش داد توبرهای بدخیم کبد که قبلاً با ساسی

کولوئید آلوئولر یا کارسینومای کولوئید نامیده میشدند در حقیقت ضایعات انگلی هستند.

ویرشو این ضایعات را توبرهای اولسروی سولتیلوکولر که توسط اکینو کوک ایجاد

میشود نامید. (۱۲)

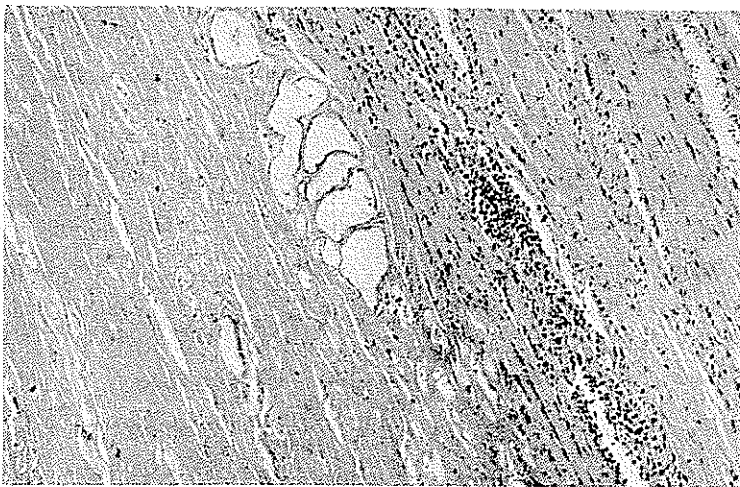
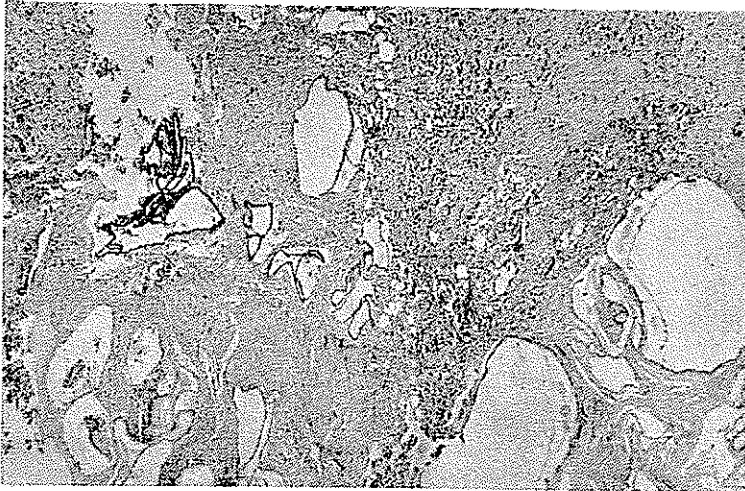
بطور قطع هشت نوع اکی نوکوک در جهان وجود دارد که قابل مطالعه هستند. (۳)

از این هشت نوع فقط دو نوع اکی نوکوک بطور مسلم در انسان ایجاد بیماری مینماید. این

دو نوع عبارتند از اکی نوکوکوس گرانولوزوس (Echinococcus Granulosus) و اکی

نوکوکوس آلوئولاریس (E. Alveolaris) (۳).

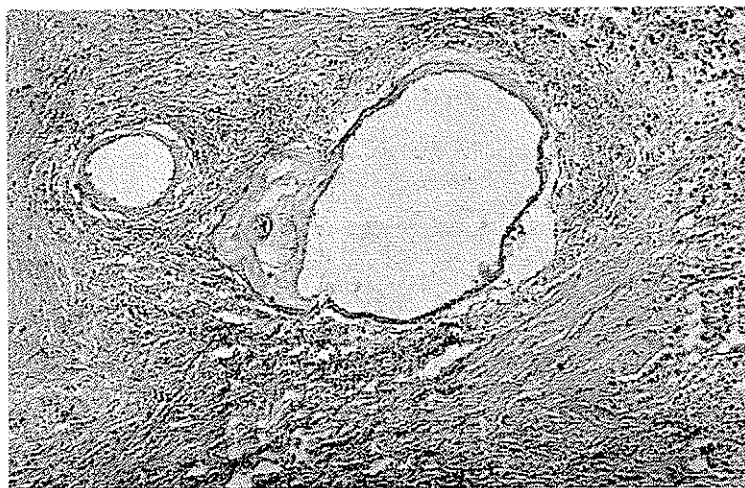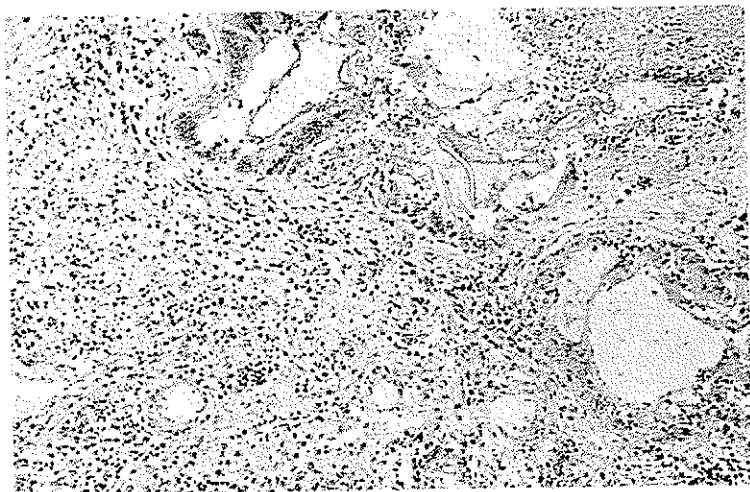
برای مدت بیش از یک قرن بین محققین بحثی وجود داشت راجع باینکه آیا شکل آلونولراکینوکوکوس نوع مشخصی از انگل است و یا تغییرشکلی از اکینوکوکوس گرانولوزوس



شکل ۳ و ۴ - نمای میکروسکوپی کبدر را نشان میدهد که در آن کیست‌های متعدد دیده میشود. جدار کیست‌ها از لایه ورقه‌ورقه بدون سلول ساخته شده است. اطراف کیست بافت فیروزه متراکم قرار گرفته است که در لایه آن سلولهای لنفوسیت و پلاسموسیت وجود دارد (۴۵×)

میباشد. این مسئله با مطالعات تجربی شیاروروش (Rausche & Schiller) (۱۹۵۴) در آمریکا و فوگل (Vogel) (۱۹۵۵ - ۱۹۵۷ - ۱۹۶۰) در اروپا حل شده و معلوم گردید که این دو نوع کاملاً از یکدیگر متمایزند. (۳ و ۹۹ و ۱۲۹).

عنوان اکی نوکوکوس آلوئولاریس (E. Alveolaris) در ۱۸۸۳ توسط کلم (Klemm) بجهت نمای پاتولوژیکی ضایعه بان داده شد. عنوان قدیمی تر آن اکی نوکوکوس مولتی -

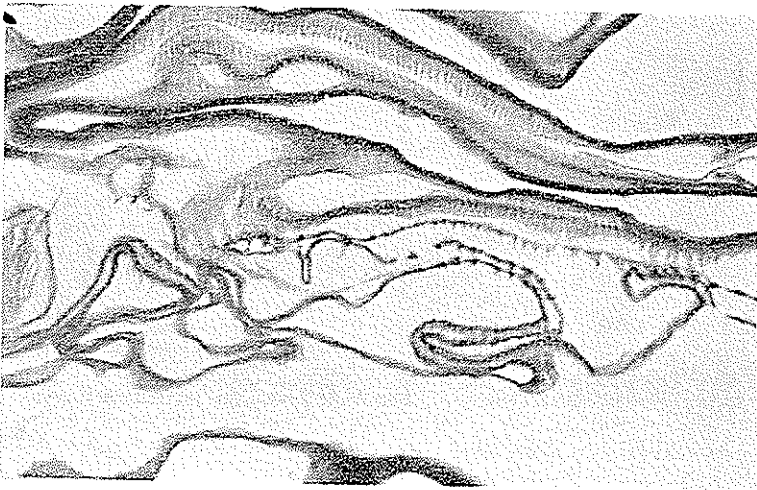
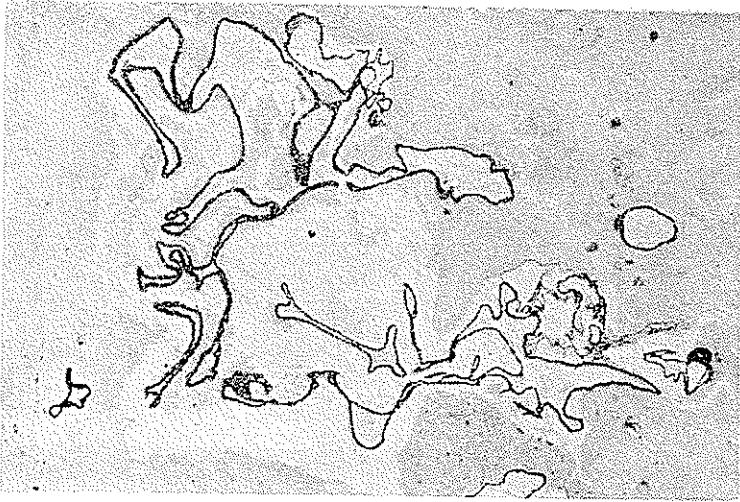


نمای میکروسکوپی ریه را نشان میدهد که در آن ساختمان کیستها با جدار ورقه‌ورقه‌ای بدون سلول مشاهده میشود. در اطراف کیستها بافت فیروز همراه با راکسیون لنفوپلاسموسیتر و سلولهای ژآن

نوع جسم خارجی وجود دارد (۵×)

لوکولاریس (Echinococcus Multilocularis) (لوکار Leuckart ۱۸۶۳) بود. در ایترا تور پزشکی لغات مولتیپل (Multiple) و مولتی لوکولاریس باعث سرگردانی سیگردید و بدین مناسبت کلمه آلوئولاریس برای آن انتخاب شد. (۱۶)

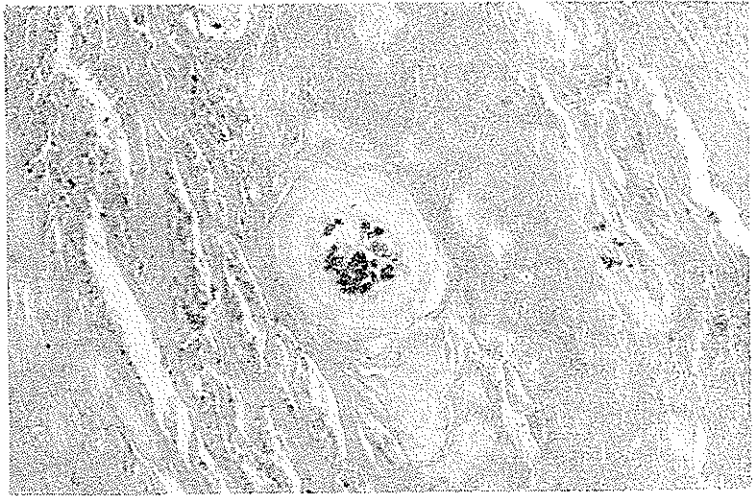
تعریف - این بیماری (هیداتید آلوئولر) توسط مرحله لاروی اکینوکوکوس مولتی لوکولاریس ایجاد می‌گردد (لوکار ۱۸۶۳) و فوگل (۱۹۰۵). این انگل سبب از بین بردن انساج ارگانهای میزبان شده و طرز عمل آن بی اندازه شبیه به نوبلاسم مهاجم میباشد.



شکل ۷ و ۸ - نمای میکروسکوپی کبد با رنگ آمیزی بیلشوفسکی . جدار کیستها و بخصوص جواندغای اگزوزن آنها بخوبی دیده میشود (۶۳×)

انتشار جغرافیائی - اکینوکوکوس آلوئولاریس در جنوب مرکزی اروپا بخصوص کشورهای اطراف کوههای آلپ (در کشور سوئیس در ۱۲۷ مورد کلینیکی مشکوک بین

سالهای ۱۹۲۶-۱۹۴۵ ابتلاء به اکی نوکوکوس آلتولاریس ۷۰٪ گزارش شده است (۳) و در بیشتر از نواحی روسیه و سیبری و قسمتهای شمالی و غربی آلاسکا وجود دارد. در ۱۹۵۱ روش (Rausche) و شیلر از آلاسکا و در ۱۹۵۶ یاماشیتا (Yamashita) سواردی از ابتلاء به



شکل ۹- نمای میکروسکوپی کبدر نشان میدهد که در آن یک کیست آهکی شده وجود دارد. در اطراف کیست بافت فیروزه‌تراکم مشهود است (×۴۵)

اکی نوکوکوس آلتولاریس را گزارش دادند و چون متوجه شدند با نوع گرانولوزس تفاوت دارد آنرا اکی نوکوکوس سیبریسنسیس (*Echinococcus Sibiricensis*) نامیدند. بعداً معلوم شد که این نوع مشابه نوع اروپائی مولتی لوکولاریس بوده و فقط اختلاف جزئی از نظر سورفولوژی با هم دارند. (۳)

مطالعات فوگل نشان داد که تنها اختلاف مورفولوژیک مابین مولتی لوکولاریس و سیبریسنسیس در اندازه قلاب آنهاست بدین ترتیب که در سیبریسنسیس اندازه قلاب (هم در مرحله بلوغ و هم در مرحله لاروی) کوتاهتر است. علاوه بر این اختلافات کوچک بیولوژیک دیگری نیز مابین این دو انگل وجود دارد. (۱۲) این بیماری همچنین در جزایر نونی واک (Nunivak) و سنت لورنس (St. Lawrence) (آلاسکا) و جزیره برینگ (Bering) در کوریل وسطی (Middle Kurile) و جزیره ریون (Rebun) (ژاپن) دیده شده است. از سال ۱۹۳۷ به بعد در ژاپن ۳ مورد کلینیکی اکی نوکوکوس آلتولاریس به ثبت رسیده است و باید متذکر شد که در ۱۹۲۴ رویاهای آبی از دریای برینگ به ژاپن منتقل شده بودند. (۳)

در ترکیه در ۱۹۵۷ (Oytun) ۱۱ مورد از این بیماری را گزارش کرده است. (۳)
 در انگلستان یک مورد توسط والچ (Walche) گزارش شده است. (۲)
 علاوه بر این موارد نادری نیز در ایسلند - استرالیا - اورگوئه - و آرژانتین دیده شده
 است. (۲).

اتیولوژی: کرم بالغ - در طبیعت روباه مهمترین میزبان کرم بالغ است. اما سگ
 و گربه نیز آلوده میشوند. کرم شامل اسکولکس - گردن و پروگلوتیدهای نابالغ یا بالغ و یا
 حاوی تخم میباشند.

تعداد پروگلوتیدها در اکی نوکوکوس مولتی لوکولاریس طبق بررسی پانصدوسی و
 سه کرم توسط فوگل بدین ترتیب بوده است (کرمهای بررسی شده از رودهٔ سگ و یک گربه
 بوده است): در ۶/۹٪ تعداد پروگلوتیدها برابر با ۳- در ۸۷٪ برابر با ۴- و در ۶/۵٪ برابر
 با ۵ پروگلوتید بوده است.

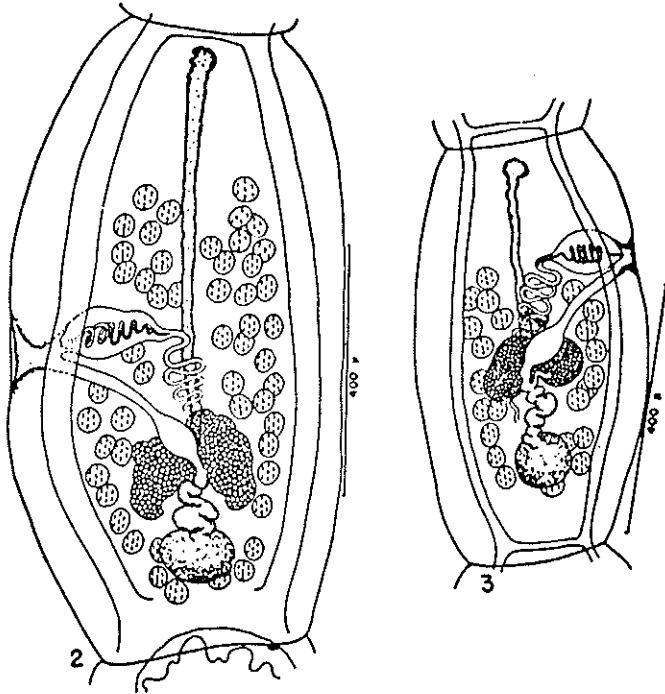
بطور معمولی اکی نوکوکوس سیبریسن سیس دارای ۲ پروگلوتید و کرمهای مسن ۳ تا ۴
 پروگلوتید دارند.

اما در اکی نوکوکوس گرانولوزوس طبق بررسی فوگل همیشه سه پروگلوتید وجود
 دارد. اورتلپ (Ortlepp) نیز در بررسی خود در آفریقای جنوبی به همین نتیجه رسیده است.

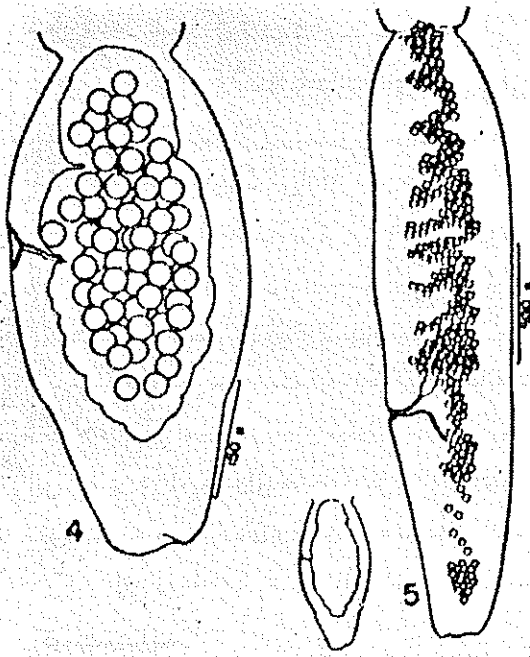
لوکارت ۱۸ و دوه (Dévé) (۱۹۴۹) گزارش میدهند که ممکن است در نوع گرانولوزوس
 ۴ پروگلوتید بطور موقت وجود داشته باشد اما این کاملاً استثنائی است و در مواردی که در
 جداشدن سگمان گراوید تأخیر وجود داشته باشد ممکن است دیده شود. (۱۲)

اندازهٔ کرم از ۱/۲ تا ۳/۷ میلیمتر است. کوتاهی این کرم خود وسیلهٔ خوبی جهت تشخیص
 و تمایز آن از اکی نوکوکوس گرانولوزوس میباشد (شکلهای ۱۰ و ۱۱). علاوه بر جزئیات
 مورفولوژیکی دیگری نیز وجود دارد که وسیلهٔ تشخیص مابین دو نوع اکی نوکوکوس میباشد.
 در جدول صفحه ۶-۳ این اختلافات ذکر شده است. (۹)

لارو - برخلاف اکی نوکوکوس گرانولوزوس که یک کیست واحد داشته و در این
 کیست از سمت داخلی رشد میکند و توسط نسج فیبروزی کاملاً آنکپسوله میباشد. لارو اکی-
 نوکوکوس آئوتولاریس کلافه‌ای از کیستهای متعدد و کوچک میسازد که توسط جوانه‌های
 آگروژن پرولیفره میشوند. در حقیقت دیوارهٔ کیست از دولایه درست شده است و لایهٔ ضخیم و
 ورقه ورقه هیالین خارجی و لایه نازک هسته دار ژرمینال داخلی. لایهٔ ژرمینال باعث ایجاد
 جوانه‌های کپسولی واسکولکس میشود. این جوانه‌ها در نوع گرانولوزوس بدخل کیست



شکل ۱۰ - پرو گلو تید بالغ در اکی نو کو کوس آئوئولاریس (راست) و اکی نو کو کوس گرانولوزوس (چپ)



شکل ۱۱ - سگمان گراوید اکی نو کو کوس گرانولوزوس (راست) و آئوئولاریس (چپ). تصویر وسط سگمان گراوید آئوئولاریس را که با مقیاس تصویر گرانولوزوس ترسیم شده است نشان میدهد و از روی آن میتوان به تفاوت اندازه این دو پی برد

مقایسه خواص بیولوژیک و سورفولوژیک اکینوکوکوس گرانولوزوس و آلوئولر

اکینوکوکوس گرانولوزوس	اکینوکوکوس آلوئولاریس	
مرحله لاروی در جونده های کوچک بطور اتفاقی در انسان مرحله بلوغ در روباه و سگ.	مرحله لاروی در جونده های کوچک بطور اتفاقی در انسان . مرحله بلوغ در روباه و سگ.	سبزبان
لارو عبارت ازوزیکول پرازماعی است است که اطراف آنرا بافت همبندستراکم اشغال کرده وجوانه اگزوزن ندارد .	لارو وسیله جوانه های اگزوزن ازدیاد یافته و بتدریج به نسج میزبان حمله کرده آنرا ضایع میسازد	خواص لاروی
۱/۵ تا ۶ میلیمتر ۴۵-۶۵ (متوسط ۵۶) در جلو و عقب منفذ تناسلی	۱/۳ تا ۳/۷ میلیمتر ۱۷-۳۶ (متوسط ۲۷) از جلو و منفذ تناسلی تا قسمت خلفی سگمان	خواص انگل بالغ: اندازه تعداد بیضه ها محل بیضه ها
نزدیک انتهای خلفی سگمان شاخه های طرفی دارد	نزدیک وسط سگمان معمولا شاخه های طرفی ندارد	محل منفذ تناسلی رحم

اصلی رشد میکنند و در آن می افتند (شن هیداتید). در نوع آلوئولاریس این جوانه ها بعکس بسمت خارج رشد کرده و از لابلای ورقه هایان خارجی گذشته و در داخل نسج پيشروی میکنند. بدینطریق کیستهای دختر از کیست اصلی جدا شده و خود کیستهای جدیدی میسازند.

بیماری هیداتید آلوئولر در نتیجه خوردن تخم انگل که از میزبان نهائی (روباه - سگ و گاهی گربه) دفع شده است ایجاد میگردد. مطالعات تجربی شیلر (Schiller) نشان داده است که تخم انگل سیبریسن سیس میتواند مدت های زیادی در سرمای شدید زنده بماند). (۱). این تخمها در ناحیه دوازده جایگزین شده و اونکو سفرها را آزاد میکنند که در دیواره دوازده نفوذ کرده و وارد جریان وریدی باب میشوند. بیشتر لاروها بعلت خاصیت فیلتراسیون کبدی در کبد باقی میماند اما بعضی از آنها از کبد گذشته و به ریه و سایر اعضا رفته و در آنجا ایجاد کیست مینمایند.

اپیدمیولوژی : وقتیکه تخم انگل که از میزبان نهائی (روباہ و سگ) دفع شده است بوسیله میزبانهای واسطه‌ای (چونند گان کوچک منجمله موشهای صحرائی) ویا انسان خورده شود بیماری ایجاد میگردد .

در نواحی قطبی سگ سورتمه معمولاً سبب آلودگی انسان میشود . در شرائط خاصی روباه نیز میتواند منبع آلودگی بهمی باشد . در روسیه آلودگی روباه به اکی نوکوکوس آلتوئولریس بوفور دیده میشود (Gevorkian ۱۹۵۸) . مطالعات (Chirkova) و همکارانش در ۱۹۵۸ باین نتیجه رسید که ۴٪ از روباههای توندرا آلوده میباشند . Romanov در ۱۹۵۸ گزارش داد که تا حدود ۷٪ روباههای سیری آلوده میباشند .

میزبان نهائی (روباہ، سگ) خود در نتیجه تغذیه از میزبان واسط (چونند گان کوچک) آلوده به لارو انگل آلوده میشوند . از آنجائیکه جلوگیری از این عمل یعنی خورده شدن موشهای صحرائی بوسیله سگ و روباه مشکل است پس تقریباً در هر ناحیه‌ای که چونند آلوده موجود باشد سگ و روباه آلوده نیز وجود دارد و نقل و انتقال میزبان نهائی از ناحیه‌ای به ناحیه دیگر سبب انتشار بیماری میگردد . (۹)

در نواحی زراعتی آلودگی انسان در نتیجه خوردن میوه و سبزیجات آلوده به مدفوع روباه و حیوانات مشابه انجام میگردد و نیز سروکار داشتن با سگ و گربه مبتلا و خاک آلوده و چیدن و خوردن میوه‌های وحشی از قبیل تمشک که درختان کوتاه دارند و بیخاک نزدیک هستند سبب آلودگی انسان میشود . (۲)

پاتولوژی : در ۹۰٪ از موارد ابتلای انسانی کبد مبتلا میشود . محل معمولی ضایعه در قسمت میانی و خیلی کمتر در کنار و سر جفاً در لب راست (۷۰٪ بعقیده Posselt) میباشد . فقدان کپسول مشخص و رشد اگزوزن لارو باعث تهاجم تدریجی به پارانشیم عضو آلوده گردیده و بالاخره بافت توسط هیداتید های آلتوئولر بصورت لانه زنبوری در میآید . هنگامیکه توبر باندازه کافی بزرگ شد قسمت میانی آن نکروزه شده و حفره آبه مانند درست میکند (شکل شماره ۱) ، در حالیکه کیستهای محیطی بر شد و نمو و تهاجم خود به نسج میزبان ادامه میدهند . بافت مزانشیم در اطراف این کیست بصورت نسج گرانولاسیون با سلولهای ژانت رآکسیون نشان داده و بالاخره بافت سفت و فیبروزه که در بعضی نواحی آهکی شده است در اطراف آن بوجود میآید (شکل های شماره ۳-۴-۵-۶) هنگام بریدن جدار بعلت آهکی شدن کیست (شکل شماره ۹) صدای مخصوص شنیده میشود و سطح مقطع منظره تپیک آلتوئولر توبر کبندی و شکل مخصوص لانه زنبوری دارد . ششی بیماری بطی است . متاستاز از راه لنف یا خون بوده و محل متاستاز ریه و سپس در مغز و بندرت کلیه و پانکراس و غیره میباشد . (۶)

خصوصیات کلینیکی : این بیماری مشی مزمن وبدون تب را دارا بوده وباهپاتو-مگالی وبعدها اسپلنومگالی ویرقان وآسیت مشخص میشود ودرواقع کلیه علائم فشار داخل کبدی باب را دارا میباشد .

علائم ابتدا بصورت تومر محدود وبتدریج بصورت عظم کبد ویرقان بروز میکند. باوجود این علائم تامدتها بیمار احساس کسالت نمیکند وتب ندارد وبهمن دلیل تا اندازه ای دیر به پزشک مراجعه میکند. گاهی علائمی مانند بی اشتهائی - استفراغ- احساس پری وکشش در اپی گاستر ودردهای قولنجی ازاول بیماری وجود دارد .

درسلسله بسته بهوضع وبزرگی تومر یافته ها متفاوت است وسمن است تومر مدتتها سختی بماند. بعدها کبد عظم یافته وباقوام سخت وغضروفی واغلب برآمده ونی درد احساس میشود. بابزرگ شدن کبد - عظم طحال نیزهمراه است. زمان پیدایش وشدت یرقان بستگی بهسحل تومر وربطه آن باسجرای هپاتیک وشاخه های آن دارد. وقتیکه فشار روی شاخه های کوچک صفراوی باشد یرقان کم و همیشه مزمن است. خاصیت اختصاصی آن در اینست که درابتدای بیماری کم وزیاد میشود وحتی گاهی ازین سرود. چنانچه تومر درناف کبد شروع شود درنتیجه فشار روی -جاری بزرگ صفراوی، یرقان شدید در زمانی پیدا میشود که هنوز اثری ازتومر ظاهر نیست درحالیکه یرقانهای حاصله ازفشار بزودی بمرگ منتهی میشوند این بیماری ممکن است سالها بدون خراب شدن حال عمومی بیمار طول بکشد. یکی دیگر ازخواص این بیماری اینست که با وجود تومر کبد و یرقان خبری از آسیت نیست و فقط در تومرهای پیشرفته ومراحل آخری بیماری پیدا میشود .

مشی حاد : ممکن است بیماری بطورحاد باتب شدید وعلائم اپی گاستریک ظاهر شود. دراینصورت اغلب درمحل تومر بدست میخورد وطیب قاعده^۲ به آبسه زیر دیافراگم ویا کیست هیداتیک عفونت یافته فکرمیکند وبآسانی دچار اشتباه میشود زیرا حالت معمولی وبمختص آن که مزمن بودن است دراین شکل حاد دیده نمیشود. مشی بعدی بیماری باازدست رفتن تدریجی قوا ولاغرشدن وزرد شدن به کاشکسی منتهی میشود که باکاشکسی سرطانی شباهت کامل پیدا میکند. (۶)

تشخیص - از نظر بالینی تشخیص افتراقی بین بیماری هیداتید آلوتولرو کارسینومای کبد بی اندازه مشکل است. راکسیونهای کازونی و واینبرک که با آنتی ژن اکی نوکوکوس گرانولوزوس انجام میشود قابل اعتماد نیست ولی درصورتیکه با آنتی ژن اکی نوکوکوس آلوتولوزیس انجام شود قابل اعتماد است. واکنش زودرس پوستی پس از نیمساعت درنیمی ازبیماران مثبت است ولی از نظر بالینی قابل اعتماد نیست. واکنش دیررس ۸ ساعت بعد

ظاهر شده و کمتر مثبت بوده و بیشتر قابل اعتماد است. (۶)

درمان - درمان منحصربفرد جراحی و درآوردن قسمت آلوده عضو است. ولی چون تشخیص بیماری مشکل است موقعی که بیماری پیشرفت زیادی کرده باشد عمل جراحی نیز مقدور نیست. رادیوتراپی ارزشی ندارد.

پیشگیری - مبارزه علیه جوندگان کوچک و موشهای صحرایی و روباهها و سگهای آلوده راه جلوگیری از اشاعه بیماری است. جلوگیری از نقل و انتقال سگهای مناطق آلوده به سایر نواحی نیز در پیشگیری از انتشار بیماری اهمیت دارد.

خلاصه و نتیجه

بیماری هیداتید آلوتولر توسط مرحله لاروی اکی نوکو کوس آلوتولاریس ایجاد میشود. میکل حیاتی این انگل شبیه اکی نوکو کوس گرانولوزوس بطور خلاصه بدین ترتیب است که تخم از انگل بالغ که در روده حیواناتی مانند سگ و روباه و گاهی گربه وجود دارد همراه مدفوع دفع میشود - بلع تخم توسط موش صحرایی و دیگر پستانداران کوچک سبب آزاد شدن (Onchosphere) در دوازدهم میشود که از راه ورود باب بکبد مهاجرت نموده و ایجاد کیست مینماید. این کیست کثراً در کبد ایجاد میشود ولی گاهی در ریه ها و سایر اعضا نیز وجود میآید. سگ یا روباه با خوردن این موشها آلوده شده و اسکولکسها در روده مجدداً بکریم بالغ تبدیل میشوند. بطور تصادفی انسان در نتیجه آلوده بودن میوه و سبزیجات و یا سروکار داشتن با سگ و یا خوردن میوه بوته های کوتاه وحشی نظیر تمشک مبتلا شده و کیست در بدن انسان ایجاد میشود. در ۹٪ موارد ضایعه در کبد است که ۷٪ آن در لوب راست دیده میشود. تفاوتی که این کیست با کیست گرانولوزیس دارد این است که جوانه های گرانولوزیس آندوزن بوده و بداخل کیست میافتد ولی در نوع آلوتولاریس جوانه ها اگر وزن بوده و در نسج بطور مهاجم پیشرفت میکنند. در واقع طرز عمل آن شبیه بیک نئوپلاسم بدخیم است.

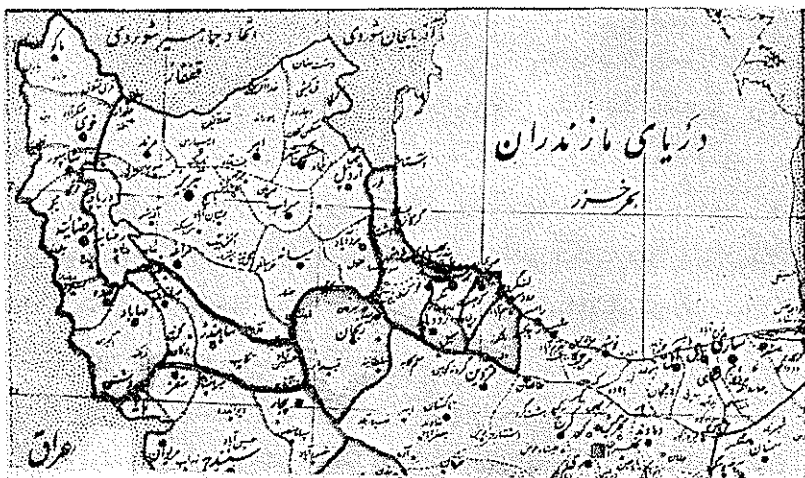
از نظر بالینی این بیماری معمولاً ششی مزمن و بدون تب را داراست که باهاپاتوسگالی و بعداً اسپلنوسگالی ویرقان و امیت مشخص گشته و علائم هیپرتانسیون پرتال با منشاء داخل کبدی را ایجاد میکند. رآ کسیدونهای کازونی و واینبرگ که با آنتی ژن گرانولوزوس انجام شود قابل اعتماد نیست. راه صحیح تشخیص بیوپسی و امتحان نسجی است. متأسفانه وقتی تشخیص بیماری داده میشود که بیماری به سرحال آخر رسیده و درمان که عبارت از جراحی و برداشتن قسمت آلوده است غیر ممکن میگردد.

دریک مورد بیمار مورد مطالعه بطوریکه در اصل مقاله ذکر شده تمام علائم بیماری

بروز کرده است. بیمار با تشخیص سیروز تحت درمان قرار گرفته است اما بسبب عدم انجام بیوپسی و امتحان نسجی در زمان حیات تشخیص مسلم نگردیده است.

نکته جالب اینستکه راکسیون کازونی پس از نیمساعت نزد این بیمار مثبت بوده است. باید متذکر شد که در ۵۰٪ بیماران راکسیون کازونی پس از نیمساعت مثبت میشود ولی کمتر قابل اعتماد است. واکنش دیررس از ۸ ساعت، کمتر مثبت بوده ولی بیشتر قابل اعتماد میباشد.

نکته دیگری که در این مورد مشاهده میشود اینستکه بیمار چوپان و ساکن دشت مغان (شکل ۱۲) بوده است و از آنجا که از این بیماری در اتحاد جماهیر شوروی موارد زیادی دیده



شده است و در کشور همسایه ترکیه چند مورد گزارش شده است و حیواناتی مانند روباه - گرگ و سگ در انتقال این بیماری نقش عمده و مسلم دارند میتوان تصور کرد که این بیماری توسط چنین حیواناتی از کشورهای همسایه فوق الذکر بایران منتقل گردیده است و یا اینکه این بیماری در ایران وجود داشته است.

مسئله ای که باید مورد توجه قرار گیرد اینستکه پیدایش این مورد وجود این بیماری را در ایران و یا حداقل ناحیه محدودی از آن ثابت میکند. نظر باینکه کالبد گشائی در تمام موارد مرگ و میر انجام نمیشود (بخصوص در ناحیه شمال غربی ایران) میتوان تصور نمود که شاید مواردی که از لحاظ بالینی علائم سیروز و یا سرطان کبد را داشته اند چیزی جز بیماری هیداتید آلوتولر نبوده است.

قدردانی : نویسندگان از آقای دکتر رضوی جهت تهیه فتومیکروگرافی بی اندازه سپاسگزارند. همچنین مراتب تشکر خود را از خانم طباطبائی و خانم یزدانیان و آقای فریدون مالک و آقای محمد خانی برای کمکهای فنی و ذیقیمت ایشان ابراز میدارند.

References

- 1) Anssari, N.: Parasitology Vol. 42, pp 142-143. Tchehr Inc., Tehran, 1950. (Persian).
- 2) Faust & Russel : Craig and Faust's Clinical Parasitology' 6 th. edition - Lea & Febriger, 1958. (English) .
- 3) Gemmeli, M. A.: Advances in Knowledge on the Distribution and Importance of Hydatid Disease as World - Health and Economic Problems during the Decade 1950 - 1959. Helminthological Abstracts Vol, 29, Part 4, pp. 355 - 59 (English).
- 4) Hunter - Frye - Swatzwelder : A Manual of Tropical Medicine. W. B. Saunders 1961. (English).
- 5) Ivchenko, N. S.: Echinococcosis & Alveococcosis in Magadan Regoin. Meditsinskaya Parazitologuia i Parazitanriye Bolezni Vol. 32:411 - 4, 1963. (Russian)
- 6) Kümmerle, F. and Paulus, W.: Klinik und Therapie des Echino - coccus Alveolaris. Tagliche Praxis 4, 1963, 233 - 240. E.U.H. Merseille, Verlag. Munchen. (Germany).
- 7) Lukashenko. N.P. : A Laboratory Model of Alveolar Echinococcosis. Meditsinskaya Parazitologuia i Parazitanriye Bolezni. Vol. 29 : 157-161, 1960. (Russian).
- 8) Mcymandi - Nejad: Hydatid Cyst. Tehran University Press. (Persian)
- 9) Rausch, Robert: Studies on the Helminth Fauna of Alaska. The Occurrence of Echinococcus Multilocularis Leuckart, 1863, on the Mainland

- of Alaska. Amer. J. of Trop. Med. & Hygenes. Vol. 5, No. 6, 1956. (English)
- 10) Smith, M.G. & Hanson, S.: Alveolar Echinococcus. A case report with a discussion of the etiology of the disease. Amer. J. of Clinical Pathology 35:160 - 5, Feb, 1961. (English).
- 11) Sukhov et Al : Subcutaneous Fistuloenterostomy in Alveolar Echinococcosis of Liver. Vestnikhir Grekov 91:115, Oct. 1963. (English).
- 12) Vogel, H.:Uber den Echinococcus multilocularis Süddeutschlynds (Studies on the E.A. of South Germany) Zeitschrift für Tropenmedizin und Parasitologie 8 (3): 404 - 456, 1957. (Germany - Translation into English by Nathan - Canada).
- 13) Watson, J. M.: Medical Helminthology. pp. 339 - 341. Baillicre-Tindall and Cox, Ltd., 1960. (English).