

بیماریهای شریانی یکپورد آنوریسم آئورت آبدومینال

طبق آمار کشورهای غرب بطور کلی بیماریهای شریانی و تلفات ناشی از آنها برابر تلفات ناشی از سایر بیماریها میباشد.

وسایل تحقیقاتی امروزه بویژه آنژیوگرافی تشخیص اینگونه بیماری را آسان نموده است و سیستم جراحی جدید و بیوندهای مختلف شریانی معالجه آنها را امکان پذیر نموده است.

بطور کلی بیماریهای شریانی را میتوان بدو دسته تقسیم نمود:

۱- آنوریسمها.

۲- بیماریهای انسدادی.

اتیولوژی بیماریهای شریانی ممکن است:

۱- مادرزادی ۲- اکتسابی ۳- تروماتیک باشد.

مانند آنوریسم آئورت که ممکن است تروماتیک یا سیفلیتیک و یا وابسته به آرتروز-

اسکلروز باشد بیماریهای انسدادی آن بصورت مادرزادی مانند Coarctation یا وابسته به آرتروواسکلروز مانند Le Riche نمودار شوند.

بطور کلی اتیولوژی قسمت عمده بیماریهای شریانی آرتروواسکلروز میباشد که ممکن

است ایجاد بیماریهای مختلف از قبیل:

۱- سکنه مغزی که در اثر انسداد و یا پاره شدن شریانهای مغزی و یا در اثر کاروتیدها

انسداد کاسل و یا ناقص بوجود آید.

۲- بیماری Subclavian Steal Syndrome یک عارضه شریانی است که از سال ۱۹۶۰

کشف شده و عبارت است از Partial occlusion of the Subclavian artery که ممکن

است موجب اختلالات مغزی در اثر برگشت خون از Artère vertebrale شود.

این گونه بیماران اغلب در تیمارستانها بعلل اختلالات مغزی بستری میشوند در حالیکه با

تعیین فشار خون در دوبازو و مشاهده اختلاف آن با بیماری مغزی که عبارت از کم‌خونی یک قسمت از مغز است که در اثر بازگشت خون از Vertebral Artery پیدا می‌شود این بیماران را میتوان با معالجه جراحی یعنی Subclavian Endarterectomy and patch Angioplasty درمان نمود برای گروه اول که سکته مغزی آنها در اثر Partial or total occlusion کاروتیدها ایجاد شده باشد این بیماران را اگر بیش از سه ساعت از شروع علائم سکته مغزی در آنها نگذشته باشد میتوان با عمل جراحی که عبارت است از Carotid endarterectomy and Patch Angioplasty نجات داد و از فلج شدن نیمه بدن جلوگیری نمود و این عمل بخصوص در آن‌عده اشخاصی که هنوز دچار سکته مغزی نشده‌اند ولی دارای علائم Carotid Insufficiency میباشند از قبیل اختلال حواس زود گذر و یا پارالیزی موقت بهترین نتیجه خواهد داد.

۳- انفارکتوس قلب که بیماری فوق‌العاده شایع شریان کورونر قلب است و یا بیماری Angina Pectoris را نیز میتوان امروزه با روشهای جراحی‌های مختلف زیر درمان نمود:

الف- Vinberg Operation که این عمل عبارت است از پیوند شریان مامرانترن به میوکارد قلب.

ب- عمل بودراژ.

پ- Coronary Endarterectomy که بوسیله قلب بازو استعمال قلب و ریه مصنوعی انجام میشود این عمل بخصوص در مواردیکه انسداد شریان کورونر موضعی و محدود به کورونر قدامی و یا شاخه سیرکنفلکس باشد نتیجه فوق‌العاده خوب عاید این بیماران از این عمل خواهد شد. البته تشخیص محل انسداد کورونر باید قبلاً توسط Angiography متد Mason Sons داده شده باشد.

۴- بیماری Angina Abdominalis که در اثر Partial Occlusion of the superior Mesenteric Artery باعث آتروم شریان Superior Mesenterio می‌باشد این بیماران اغلب بعلت امهالهای متعدد همراه با درد شکم بلافاصله بعد از غذا خوردن و لاغری تدریجی باطباء مختلف مراجعه مینمایند ولی متأسفانه از معالجات متعدد نتیجه نمی‌گردد در صورتیکه پس از Angiography و تعیین Atherome و عمل Endarterectomy and Patch Angioplasty نتیجه خوب عایدشان میشود.

۵- بیماری فشار خون که اغلب بنام Essential Hypertension نامیده میشوند این بیماران را میتوان با Renal Angiography معلوم نمود که علت فشار خون آنها در اثر

Atherome and Partial occlusion of the Renal Artery بعلت آتروم میباشد. این بیماران نیز از عمل Endarterectomy & Patch Angioplasty نتیجه مثبت گرفته و فشار خون آنها پس از عمل بحد طبیعی میرسد.

۶- در بیماری معروف Le Riche که در اثر انسداد ائورت آبدومینال است نیز از عمل پیوند مصنوعی شریانی نتیجه خوب گرفته میشود و از قطع پاها ی بیماران میتوان بدین وسیله جلوگیری نمود.

۷- بالاخره بیماریهای شریانی ممکن است بصورت انوریسمهای مختلف ظاهر شود و با بیماریهای شریان فمورال و یا Artere Femoral and Artere pobliteal میباشد که اغلب در اثر دیابت و یا فشار خون زودتر ظاهر میشوند. و سرانجام از بیماریهای شریانی معمولی باید فصل سهم آپولیها را ستد کرد.

از نظر جراح مهمترین علت بیماری محل بیماری شریانی و Extension بیماری و اختلالاتیکه از نظر Hemodynamic ایجاد مینماید میباشد. اتیولوژی این بیماری هرچه باشد معالجه جراحی آن عبارتند از:

- 1) Thromboendarterectomy and Patch angioplasty
- 2) Excision and Graft
- 3) By - Pass Graft
- 4) Graft Angioplasty

بیماریکه اکنون معرفی میشود دارای بیماری آنوریسم آبدومینال بوده. بیماریست ۵-ساله که دو ماه قبل از ورود به بیمارستان شکایت از دردهای شکم مداوم مینموده است و با مسکنهای مختلف فقط ۴ تا ۵ ساعت درد اوتسکین مییافت. در تاریخ اول سپتامبر ۱۳۴۴ این بیمار در بیمارستان بستری میشود و تشخیص آنوریسم ائورت آبدومینال تنها از طریق کلینیک داده میشود.

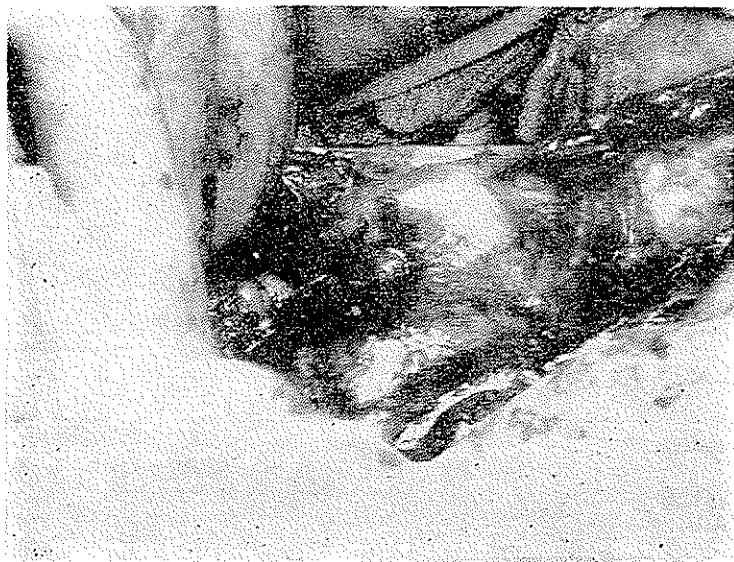نکات جالب توجه در تاریخچه زندگی بیمار عبارتند از دیابت بمدت پانزده سال و فشار خون چند سال اخیر. بیمار تحت درمان طبی بوده و در امتحانات بالینی نکات مهم عبارتند از وجود Palpable Pulsatile Mass. در کنار چپ ناف باندازه یک پرتقال بزرگ حس میشد و دارای سوفل سیستولیک درجه سه بود که بطرف قلب منتشر میشد فشار خون بیمار $\frac{20}{10}$ بود

Artere Femoral 4 Plus bilateral

Dorsalis Pedis 2 Plus bilateral, Dorsalis tibialis absent bilateral.

امتحانات آزمایشگاهی - قند خون ۳۳ - ۲ - اوره خون ۴/۳ - قند ادرار ۲ بعلاوه واسرمن

خون منفی الکتروکاردیوگرام مختصر سورشارژ چپ و عکس سینت برجستگی قوس آنورت را نشان میداد. عکس نیمرخ شکم کلسیفیکاسیون محدود آنورت آبدومینال را نشان میداد.

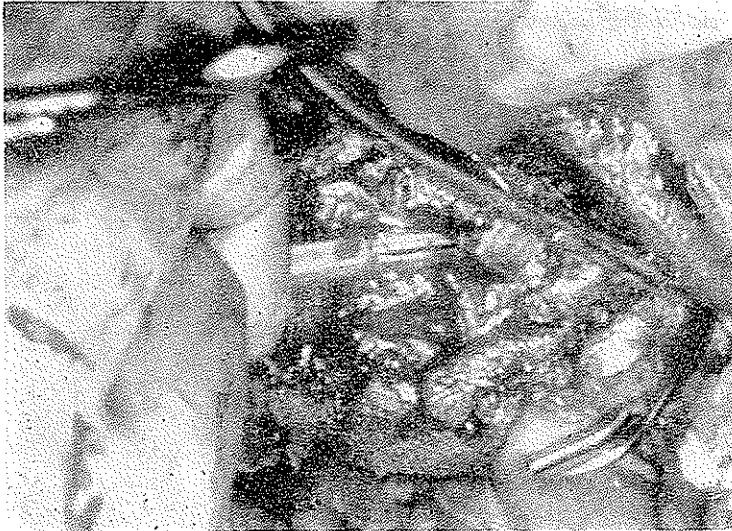

شکل ۱- آنوریسم آبدومینال

تشخیص بالینی - عبارتند از آنوریسم آنورت آبدومینال و بیماری قند و فشارخون. از این بیمار Angiography بعمل نیامد زیرا برای آنوریسم مشخص و واضح آنورت - آبدومینال دیگر مانند اوائل کار ۱۹۵۲ Angiography لازم نیست. در اوایل اسر تعداد زیادی آنژیوگرافی میشد. متأسفانه اطلاعات بیشتر از کلینیک بدست نیامد زیرا ۸ تا ۹ درصد این گونه آنوریسم در زیرشریانهای کلیوی قرار دارند و Extension آنها تقریباً معلوم است. همینطور است در مورد کوآرکتاسیون آنورت که دیگر احتیاجی به آنژیوگرافی قبل از عمل نمیشد زیرا تنها اطلاعاتیکه آنژیوگرافی در این مورد میدهد عبارت است از تعیین نوع کوآرکتاسیون شکل بزرگسالان یا خردسالان که بالنتیجه اندازه پیوند لازم را تعیین مینماید. واضح است با در دست داشتن تعداد لازم و اندازه‌های مختلفه پیوندهای مصنوعی شریانی در موقع عمل احتیاجی با اطلاعاتیکه از آنژیوگرافی در این مورد عاید میشود نیست.

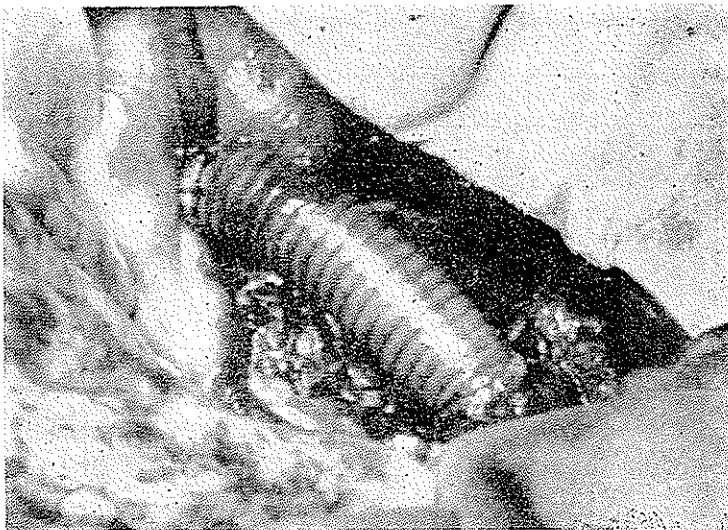
بیمار ما در تاریخ دهم مهرماه ۵۴ تحت عمل Resection of the Abdominal Aortic Aneurysm and Dacron Graft قرار گرفت و در تاریخ ۲۲ مهرماه پس از اخذ نتیجه خوب از بیمارستان مرخص شد.

این عمل مدت سه ساعت طول کشید در حالیکه در اوایل امر ۸ تا ۱۲ ساعت وقت لازم می‌داشت زیرا بامتد جدید که بوسیله (شکل ۲) De Bakey انجام میشود و عبارت است از



شکل ۲- نشان می‌دهیم که چگونه باید قبل از برداشتن آنورسیم، کلامپرا در قسمت قدامی گذاشت

دیسکسیون آنورت در زیر شریان‌های کلیوی و قطع بلا فاصله خون پهاهاستوان قسمت آنورسمی را بسهولت و با سرعت برداشت و پیوند شریانی مصنوعی را جانشین آن نمود. (شکل ۳)



شکل ۳- پیوند داکران را در محل آنورت آبدومینال نشان می‌دهد

چنانچه عمل این بیماران پس از تشخیص بتعویق افتد دچار سرگگ حتمی در اثر پاره شدن آنوریسم در محیط شکم و یا در خارج پرده صفاق و یا در روده و یا ورید اجوف تحتانی خواهد شد .

References

- 1- DeBakey, M. E., and Craford, E. S. Surgical considerations of acquired diseases of the aorta and major peripheral arteries. *Mod. Concepts Card. Dis.*, 1959, 28:557
- 2- DeBakey, M. R., Basic Concepts of Therapy in Arterial disease, *The Jour. of the A. M. A.*, 1963, 186-484-498
- 3- DeBakey, M. E; Cooley, D. A.; Morris, G. C., Jr. and Collins, H.: Arteriovenous Fistula Involving the Abdominal Aorta: Report of Four Cases With Successful Repair, *Ann Surg.* 147:646-657, 1958.
- 4- Estes, J. E., Jr Abdominal aortic aneurysm: a study of 102 cases *Circulation*, 1950, 2: 258.
- 5- Lehman, E. P. : Spontaneous Arteriovenous Fistula Between the Abdominal Aorta and the Inferior Vena Cava, *Ann. Surgery* 108:694-700, 1938.
- 6- Mac Vaugh, H, 111, and Roberts, B. result of resection of abdominal aortic aneurysm. *Surgery. Gyn. Obst.*, 1961, 113:17.
- 7- Voorhees A. B., Jr., McAllister F. F., Long Term Result Following Resection of Arteriosclerotic Abdominal Aortic Aneurysms. *Surg. Gyn. Obst.*, Sept. 1963, Vol. 117, 355-358