

کار سینوئید معدده

تعریف - کار سینوئید یا کار سینوم ارزانتافین توموری است که از سلولهای Kultschitzky کریتهای لیبرکون برمیخیزد در تمام دستگاه گوارش خصوصاً در آپاندیس مشاهده میگردد . تنها توموری است که ترشح هورمونی دارد (سروتونین) و ایجاد علائم عمومی و سندرمی بنام «سندرم کار سینوئید» مینماید . کلمه کار سینوئید اولین بار توسط Oberndorfer استعمال گردیده (Frankfort - Zlachr Path 1. 420 - 1907)

بافت شناسی : کار سینوئید تی پیک شامل توده‌ها یا رشته‌های توپری است از سلولهایی که بصورت دسته‌های کوچک نزدیک هم قرار گرفته‌اند هسته‌های سلولی از نظر شکل و اندازه یکسان هستند باشکال میتوان میتوز سلولی یافت سلولها تمایل به تشکیل ساختمانهای لوله‌ای و آسینی شکل دارند گرانولهای سیتوپلاسمی مشخص کار سینوئید در محیط توده‌های سلولهای تومرال متراکم تر هستند سلولهای تومرال در نسوج اطراف ارتشاح پیدا کرده بخصوص در غلافهای عصبی رخنه میکنند و ممکن است آنها را در داخل مجاری لنفاوی یا عروق خونی بتوان دید درجات متفاوتی از آناپلازی ممکن است پیدا شود ولی نادر است بافت شناسان متوجه مقادیر زیادی عضله نرم داخل و اطراف تومورهای کار سینوئید شده‌اند تشخیص بافت- شناسی کار سینوئید علیرغم پیدایش آزمایشهای بیوشیمی اهمیت اولیه خود را حفظ کرده است . آسیب شناسی - کار سینوئیدها تومورهای اپی تلیال هستند که از سلولهای Kaltschitzky مخاط گوارش سرچشمه میگیرند این تومورها نمای آسیب شناسی تومورهای بدخیم را با رشد بطئی دارند و حاوی گرانولهای سیتوپلاسمیک هستند که نمک‌های نقره را احیا میکنند بدین دلیل آنها را ارزانتافینوم یا کار سینوم ارزانتافین نیز نامیده‌اند و اصطلاح کار سینوئید مرجح است زیرا این میل ترکیبی با نقره خاص این تومور نیست ترشح 5HT توسط این تومور باعث شده است که مورد توجه بیشتری قرار گیرد و بعنوان تومورهای اندوکرینی شناخته شود . خصوصیات ما کروسیک - کار سینوئیدها تومورهای گرد ، سخت ، کوچک و محدوداند رنگ آنها با علت وجود مواد لیپوئیدی زرد و در زیر مخاط قرار دارند . باعث زخمی شدن مخاط

روی خود میگرددند در مورد کارسینوئیدهای متاستاز دهنده غدد لنفاوی غالباً بزرگتر از خود تومور اولیه هستند.

آسیب شناسی منطقه ای: تومورهای آپاندیس - معمولاً تومورهای کوچکی هستند محدود اندازه آنها بندرت از یک سانتیمتر تجاوز میکند و بیشتر در رأس آپاندیس قرار دارد (۰.۷ تا ۰.۹ درصد) ۲۲ مورد که توسط Avery Jones گزارش شده و از ۲ تا ۲۲ سال تحت نظر نامبرده بوده اند فقط یک مورد عود داشته است بیمار زن ۳ ساله ای بوده که در ظرف یکسال پس از برداشتن آپاندیس بعلت متاستاز در کبد و ریه فوت نموده است موارد متعددی از کارسینوئیدهای متاستاز دهنده آپاندیس گزارش شده است برداشتن متاستاز همراه تومور کمک زیادی به بهبودی بیمار مینماید از یک سری ۰.۷ نفری ۲۳ مورد تهاجم بترتیب زیر وجود داشته است بمخاط اطراف ده مورد، عضله یازده مورد سزو آپاندیس و پیریتوان ۲ مورد و متاستاز دوردست وجود نداشته است.

روده کوچک و سکوم: غالب کارسینوئیدهای روده کوچک و سکوم در منطقه انتهائی ایلئون و ملتقای ایلئوسکال یافت میشود و برخلاف کارسینوئیدهای آپاندیس غالباً متعدد میباشد (۰.۳ تا ۰.۵ درصد) تعداد آنها از دو تا ۶۸ عدد گزارش شده است. تومور خیلی دیر تشخیص داده میشود علت آن کندی پیشرفت و کوچکی تومور است که نمی تواند علامت مکانیکی ایجاد کند Dockerty درباره سر نوشت این بیماری میگوید عبارتست از مشی کند قبل از عمل و عمر طولانی پس از عمل با در نظر گرفتن پرونستیک بیماری با وجود متاستاز بیمار سالها زنده و سالم میماند هیچگونه دخالت جراحی بنظر ضروری نمی رسد مگر اینکه HIAA و بالا رود و بیمار تظاهرات اومورال نشان دهد در این موارد تومور تاحد امکان باید برداشته شود.

از نظر کلینیکی انسداد مکرر یکی از تظاهرات شایع بیماری است و بعلت شکل پولیپی که تومور دارد ایجاد انواژیناسیون فرم ایلئوایلئال و ایلئوکلیک مینماید.

کارسینوئید رکتوم: موارد زیادی از کارسینوئید رکتوم در امریکا گزارش شده است این موارد در مقایسه با کارسینوئید ناحیه ایلئوسکال نمای آسیب شناسی اتی پیک نشان میدهد درباره منشاء آنها از سلولهای Kulschitzky جای تردید نیست در بیمارستان St. Mark's دره ۲ سال گذشته ۲۱ مورد کارسینوئید رکتوم دیده شده که ۱۲ مورد آن مرد و نه مورد آن زن بوده اند. سن مابین ۴ تا ۶۸ سال و سن متوسط ۴۴ سال بوده است. بیجریک مورد تمام این تومورها بشکل ندول تحت مخاطی و در حدود یک سانتیمتر قطر داشته اند این تومورها بطور اتفاقی کشف شده اند ۵ مورد در ضمن نمونه برداری برای آدنوکارسینوم رکتوم و ۱ مورد بعلت

عوارض متعددی از جمله بواسیر پیدا شده‌اند. بجزیک مورد که عمل رادیکال شده است تمام این موارد بطور موضعی برداشته شده‌اند و هیچگونه مناسازی دیده نشده است. در یک مورد فوق توپر بزرگ و زخمی بوده و در بیوپسی علائم بدخیمی تاحدی دیده میشد. مطالعه درمورد مناساز دهنده نشان میدهد که بزرگی، چسبندگی، زخمی بودن سطح آن از علائمی است که در تعیین درجه بدخیمی باید بحساب آید. Horn (۱۹۴۹) نیز در یک سری ۵۶ نفری ۵ مورد مناساز پیدا کرده است.

جایگاه - کارسینوئیدها بیش از همه جا در آپاندیس روده کوچک و قسمت انتهائی ایلتون یافت میشوند و بطور نادرتر در رکتوم - قولون - معده - دوازدهه و دیورتیکول مکل دیده میشوند و وجود آنها در کیسه صفرا و تراتومها نیز گزارش شده است در محل های غیر عادی مثل ریه و پرونشها نیز گزارش شده است بطور کلی در هر نقطه ای که سلولهای Kaltshitzky بطور طبیعی وجود داشته باشد و یا در محل هائیکه نسوج اکتوپیک ایی تلیموم معده یا روده پیدا شود امکان ایجاد آنها هست. آمار Boyd نشان میدهد که در ۳/ تا ۴/ درصد آپاندیس هائیکه برداشته میشود کارسینوئید وجود دارد. روی ۳۵۹ مورد گزارش Mac donald از بیمارستان Boston ۲۰۷ مورد در آپاندیس (۵۸٪) و ۱۴۹ مورد در خارج آپاندیس بوده است (۴۲٪) و در ضمن کارسینوئید سه مرتبه از کارسینومای آپاندیس شایعتر است Dockerty (۱۹۵۸) پاتولژیست معتقد است که کارسینوئید ۹ درصد موارد در آپاندیس و ده درصد در بقیه مجاری گوارشی است نامبرده یک سری ۵۶۷ تائی که همه خارج آپاندیس بوده‌اند جمع آوری کرده است که محل آنها بقرار زیر بود:

۲۵	معده	۱۷	سکوم
۱۰	دوازدهه	۲۵	قولون
۱۳	ژئوژنوم	۶۹	رکتوم
۲۹۶	ایلتون	۴	مجاری صفراوی
		۸	ترآتوم گاستروانتستینال

جایگاه توپر در بیمارها معده که نسبتاً از موارد نادر بیماری است بود.

شیوع بر حسب سن و جنس، نوع مناساز دهنده بعلمت بطی بودن بیماری بیشتر در پیران دیده میشود ولی بطور کلی از ۱۶ سالگی تا ۶۷ سالگی مشاهده شده است در بعضی گزارشات زنها زیادتر بوده‌اند شاید علت آن باشد که غالباً در جریان جراحی های لگن آپاندیس بیماران را نیز بر میدارند کارسینوئید آپاندیس در حوالی ۳ سالگی و در ایلتون در ۵۸ سالگی بیشتر مشاهده شده است (Woolnev ۱۹۵۳) شاید علت این باشد که در آپاندیس زودتر ایجاد علامت

میکنند. بیمار ما مرد و در سن ۵۰ سالگی بوده است.

روش انتشار : انتشار موضعی تومور درورای دیواره روده غیر معمول است. متاستازهای ثانوی درصفاق ممکن است اتفاق بیفتد که کمتر منجر بایجاد اسیت میگردد. متاستاز ابتدا در کبد و همچنین در ریه قلب کایه پوست و سایر اندامها پیدا میشود. بخاطر رشد بسیار بطی تومورهای کارسینوئید برداشتن متاستازهای ثانوی که سبب ایجاد نشانه‌ای میگردد ممکن است ارزش پیدا کند Dakerty اظهار مینماید که پیشروی متاستاز کارسینوئید باندازهای کند است که ۲۰ سال وقت لازم است تا نسجی را بطور جدی مورد تهدید قرار دهد. در بیمار ما که سابقه ناراحتی اش به بیش از ۱۰ سال میرسد تومور محدود به ناحیه انحنای کوچک و سروروی آن سالم و متحرک بوده و هیچگونه علائم انتشار موضعی و ناحیه‌ای وجود نداشت.

تابلو بالینی ، حمله‌ها : سندرم بالینی را بواسطه وجود نشانه‌های وازووتور در روی پوست باسانی میشود تشخیص داد و گاهی سیانوز مزمن در روی پوست وجود دارد ممکن است از صورت شروع شده به روی تنه و انتهاها گسترش یابد یک لکه کوچک ممکن است چند دقیقه باقی بماند لکه طولانی‌تر از ده دقیقه نادر است بروز لکه‌ها همراه طپش قلب و تاکیکاردی واضح میباشد گاهی اوقات سوفل سیستولیک واضحی در زمان پیدایش لکه‌ها روی قلب شنیده میشود. ممکن است حملات کلیک و اسهال بمناسبت افزایش حرکات دودی پیدا شود تغییرات روانی گاهی در بیماران پیدا میشود بعضی بیماران شدیدترین لکه‌ها را هنگام صبح و در موقع اجابت مزاج پیدا میکنند و برخی دچار حملات تنگی نفس شبیه آسم میشوند. این لکه‌ها با پیشرفت بیماری مزمن میشوند و برخی از بیماران اتساع موضعی وریدها را نشان میدهند که بنام Angioma Planum (1927 Portsma) نامیده میشوند. Thorson در لاپاراتومی یک بیمار مشاهده کرده است که در سطح صفاق نیز برافروختگی و سرخی پیدا میشود در ضمن بروز یک لکه کاتاتریسم قلب نزد یک بیمار عمل آمد و معلوم شد که فشار عروق ریوی بطور قابل ملاحظه‌ای بالا رفته است. این علائم بطور تجربی بعد از تزریق سروتونین در حیوانات نیز مشاهده شده است از علائم دیگر نارسائی ریوی بزرگی کبد، استنوز میترال و ناراحتی‌های قلب راست را باید نام برد. در بیمار ما علائم عمومی وجود نداشت. مسائل کاردیولوژیک : موضوع جالب همراه بودن بیماریهای قلبی و کارسینوئید است در ابتدا این کیفیت را اتفاقی میدانستند ولی گزارشهای زیادی این مسئله را تأیید کرده است فعلاً تنها در مورد ۲۲ مورد توأم شرح داده شده است در کالبد گشائی ۲۲ مورد کارسینوئید نشانه‌های دریچه‌ای بشرح زیر وجود داشته است. گرفتاری تریکوسپید تنها یک مورد ریوی

۴ مورد - تریکوسپید و ریوی توأم ۱۱ مورد - ریوی، تریکوسپید و میترال توأم ۲ مورد - توأم دریاچه ها ۴ مورد. ضایعات معمولاً عبارت است از ضخامت و رتراکسیون و گاهی چسبندگی لت های دریاچه ای و طنابهای وتری. ممکن است تنگی و نارسانی دریاچه ها با هم پدید آید خصوصیت میکروسکوپی افزایش بافت فیبرو است همراه با فیبروبلاست های پراکنده Thorson معتقد است تغییرات مداوم فشار خون سبب ضخامت دریاچه های قلب میگردد ولی اثبات این نظریه مشکل است. در معایناتی که از بیمار مورد نظر بعمل آوردیم عارضه قلبی مشاهده نشد جنبه های شیمیائی و فیزیولوژیک توامورهای کارسینوئید: اولین بار دوتن از کارشناسان در ۱۹۵۳ اظهار داشتند که نشانه های عمومی کارسینوئید ممکن است در نتیجه افزایش ترشح هیدروکسی تریپتامین باشد. این ماده را گروهی از مخاط روده استخراج کردند و خاصیت انقباضی آنرا بر عضلات صاف مشخص نموده و بنام آنتراسین نام نهادند گروه دیگری همین ماده را از سرم خون گرفتند و بنام سروتونین نام گزاری کردند. در سال ۱۹۴۸ توسط Raffort مشخص گردید که این ماده عنصر متشکله طبیعی پلاکت هاست که هنگام انعقاد از آنها جدا شده و یک وازوکنستروکسیون موضعی را سبب میشود و اکنون این ماده بطور صنعتی ساخته میشود و اخیراً نشان داده شده که درادرار بیماران کارسینوئیدی علاوه بر ماده فوق هیستامین نیز بمقادیر زیاد وجود دارد. وجود این ماده در (Mast Cell) نیز نشان داده شده است. معیناً هنوز مکانیسم آزاد شدن آن معلوم نیست.

مسائل متابولیک: مانند بسیاری مسائل دیگر طب داخلی کارسینوئیدوز نیز در اصل یک پدیده متابولیک است تجزیه و تحلیل فارماکولوژیک هیدروکسی تریپتامین (5HT) یافته های بالینی کارسینوئیدوز را توجیه میکند. مطالعات آنزیمی در تبدیل تریپتوفان به 5HT - و تجزیه ماده اخیر همراه با تشکیل هیدروآکسی اندول استیک اسید - (5HAAA) را می توان باسانی به کارسینوئیدوز مربوط کرد در اکثریت بیماران مبتلا به کارسینوئیدوز نه تنها مقادیر 5HT در خون بنحوی قابل ملاحظه ای افزایش پیدا میکند بلکه ترشح 5HAAA درادرار نیز میشود. نشانه برجسته دیگر بیماری وجود درساتوز قهوه ای رنگ فلسمانندی است که معمولاً در روی بازوها و ساقها و همچنین روی تنه دیده میشود یکی از موارد کارسینوئیدوز که همراه با درساتوز شدید و زبان قرمز آتشی بوده است بانیا سین (ویتامین pp) درمان گردید نتیجه بسیار قابل توجه بوده است اما مشکل است که باتوجه بیک مورد تنها بتوان در این مورد قضاوت کرد. یک توجیه نظری توسط (Vdenfriend 1900) گردیده که معتقد است تریپتوفان ماده پیشتاز 5HT و نیاسین می باشد بدینجهت ازدیاد تولید 5HT ممکن

است باعث کمبود تولید نیاسین گردد و علائم کمبود ظاهر شود.

درباره نشانه‌های کارسینوئید: با توجه به مشخصات فارماکولوژیک «5HT» با تزریق آن میتوان در انسان و یا حیوانات آزمایشگاهی تابلو بالینی کارسینوئید را ایجاد کرد این نشانه‌ها معطوف به سه سیستم عضوی جداگانه است.

الف - قلب و جریان خون: نشانه‌های برجسته جریان خون عبارتند از: اختلال وازوموتور-تاکیکاردی - افزایش فشار جریان خون ریوی ضایعات درپچه‌های قلب راست . درمورد ضایعات درپچه‌ای دو مکانیسم زیرقابل توجه است.

۱) تغییرات درپچه‌ای ثانوی به افزایش فشار جریان ریوی و بعنوان هیپرتروفی جیرانی تلقی میشود.

۲) نظریه دیگر اینکه «5HT» تشکیل بافت همبند را تحریک میکند و تغییرات قلب راست خصوصاً در بیمارانی که متاستاز کبدی دارند بیشتر دیده میشود شاید علت آن باشد که خون قلب راست حاوی مقدار زیادی «5HT» است که سلولهای متاستاتیک ترشح مینمایند. این ماده در ریه بوسیله آمینواکسیداز تجزیه میشود و قلب چپ کمتر میرسد.

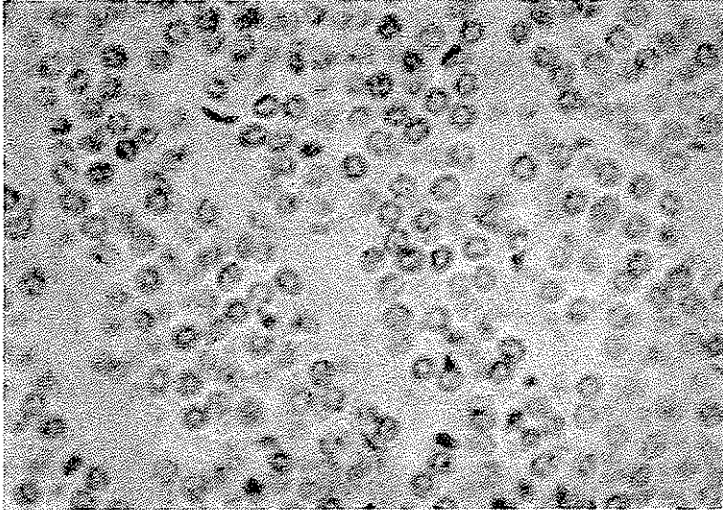
ب - عضلات صاف: بیماران در موقع بروز لکه‌ها دچار حملات آسم میشوند در روی حیوانات آزمایشگاهی خاصیت برنکوکنستروکسیون در تزریق «5HT» دیده میشود.

پ - لوله گوارش: شکایت معمول بیماران کارسینوئیدی شامل گارگویمان - اسهال و سایر نشانه‌های افزایش پرستانتیسم همراه با برفروختگی میباشد تمام این علائم بعد از تزریق «5HT» در روده جدا شده و داخل بدن حتی تحت بیهوشی عمیق دیده شده است. گارگویمان و درد شکم بعد از تزریق داخل وریدی 5HT در انسان مشاهده شده است.

درمان: تنها درمان قابل اجرا جراحی است. متأسفانه غالب تومرهائی که قابل برداشتن هستند بعلت نداشتن علائم اختصاصی تشخیص داده نمی‌شوند البته مواردی وجود دارد که بوسیله یافتن هیدروکسی اندول استیک درادرار تشخیص داده میشود ولی بیماری بسیار پیشرفته بوده است. عمل جراحی باید بطور کامل و وسیع انجام شود. تا جواب آسیب شناسی در دست نداشته باشیم تصور کارسینوئید غلط بوده و باید مثل یک تومور بدخیم تحت عمل قرار گیرد. (Dr. Mardenblack). در مواردی که تشخیص بموقع داده میشود باید مزوی آپاندیس و قولون بخوبی لمس و در صورت لزوم برداشته شود. برداشتن گانگلیونهای متاستاتیک، فوق‌العاده مفید خواهد بود. از نظر داروئی اهمیت نیاسین شاید غیرقابل تردید باشد و باید تجویز گردد ضمناً رسانی قلب را هم باید مطابق معمول درمان نمود.

گزارش:

محمد - ۶ ساله فرزند علی اهل زنوز تبریز در تاریخ ۴۳/۲/۱۰ بعلت درد ناحیه اپیگاستر ترش کردن و استفراغ مراجعه کرده است شروع بیماری از ۱ سال پیش بوده در این



نمای میکروسکوپی برش یک مورد کارسینوئید معده

مدت بیماری روبه پیشرفت بوده در معاینه شکم نرم و تومور لمس نمی شود از بیمار رادیوگرافی بعمل آمد در فراسایون در بولب و شکستن در ناحیه پیلور مشاهده شد با تشخیص زخم قدیمی تحت عمل جراحی قرار گرفت علاوه بر اولسر ناحیه پیلور تومور در ناحیه انحنای کوچک مشاهده گردید که آزاد و متحرک بود سرور روی آن سالم و تومور بخوبی از نسوج اطراف جدا میشد از بیمار گاسترکتومی شد و جهت آسیب شناسی ارسال گردید جواب کارسینوئید معده بود. یکسال و سه ماه از تاریخ عمل میگذرد هیچگونه عارضه ای مشاهده است.

مآخذ:

- 1) A short Practice of surgery By Bailey and Love 1962
 - 2) Modern Trendes on gastroenterology F. Avery - Jones 1950
 - 3) Gastero - enterologic Balkos 1963
 - 4) Abdominal operation Rodney maingot F. R. 206- 1961
 - 5) The Carcinoid Crisis Dr. Kahil Brown July 1964
- Archives internal Medicin