

## تأثیر عصاره الکلی بره موم بر درمان کراتیت تجربی کانیدیایی در خرگوش

تاریخ دریافت مقاله: ۱۳۸۹/۱۱/۰۲ تاریخ پذیرش: ۱۳۸۹/۱۱/۲۶

### چکیده

**زمینه و هدف:** بره موم ماده‌ای شبیه موم و از فراورده‌های فرعی زنبور عسل است. در این مطالعه تأثیر عصاره الکلی بره موم بر درمان کراتیت تجربی کانیدیا/آلبیکنس در خرگوش بررسی شد. **روش بررسی:** بره موم مورد استفاده به کمک اتانول ۸۰ درصد عصاره‌گیری شد. کراتیت تجربی در ۲۴ مورد خرگوش نر نژاد نیوزلندی ( $2 \pm 0/1 \text{ kg}$ ) به صورت استریل و بی‌حسی موضعی با تضعیف سیستم ایمنی ایجاد گردید. سپس خرگوش‌ها در چهار گروه (دو تکرار) به ترتیب با گلیسرین (تیمار شاهد)، نیستاتین (تیمار شاهد دارو)، غلظت‌های  $500 \mu\text{g/ml}$  و  $1000 \mu\text{g/ml}$  عصاره الکلی بره موم به مدت ۲۱ روز درمان شدند. سرانجام خرگوش‌ها با روش انسانی کشته شده و نمونه‌های بافتی از چشم آن‌ها تهیه گردید. **یافته‌ها:** بررسی‌ها نشان داد که کراتیت هفت روز بعد از تلقیح مخمر ایجاد شد. پس از ۲۱ روز علائم کراتیت در خرگوش‌های گروه شاهد (درمان شده با گلیسرین) تشدید شد. در حالی که کراتیت خرگوش‌های تحت درمان با نیستاتین و  $1000 \mu\text{g/ml}$  عصاره الکلی بره موم به ترتیب ظرف ۱۴ و ۲۱ روز برطرف گردید. اما در خرگوش‌های درمان شده با  $500 \mu\text{g/ml}$  همان عصاره فقط بهبودی نسبی حاصل گردید. بررسی‌های بافتی هیچ‌گونه تفاوتی از نظر التیام در گروه نیستاتین نسبت به گروه تحت درمان با  $1000 \mu\text{g/ml}$  عصاره الکلی بره موم نشان نداد. **نتیجه‌گیری:** بر اساس یافته‌های حاصل می‌توان نتیجه‌گیری نمود که بره موم می‌تواند کراتیت ناشی از کانیدیا/آلبیکنس را با غلظت  $1000 \mu\text{g/ml}$  به‌طور کامل درمان نماید. لذا عصاره الکلی بره موم می‌تواند جایگزین مناسبی برای داروهای شیمیایی از جمله نیستاتین باشد.

**کلمات کلیدی:** خرگوش، کراتیت، کانیدیا/آلبیکنس، عصاره الکلی بره موم، نیستاتین.

علی اصغر آهنگری<sup>۱</sup>  
عبدالغفار اوتق<sup>۱\*</sup>  
علی اصغر طهرانی<sup>۲</sup>  
امیر توکمه‌چی<sup>۳</sup>

۱- گروه میکروبیولوژی، دانشکده دامپزشکی

۲- گروه پاتوبیولوژی، دانشکده دامپزشکی

۳- گروه پاتوبیولوژی و کنترل کبھی، پژوهشکده

آرتمیا و جانوران آبرزی

دانشگاه ارومیه، ارومیه، ایران.

\* نویسنده مسئول: آذربایجان غربی، ارومیه، پلوار

دانشگاه، دانشکده دامپزشکی، گروه

میکروبیولوژی

تلفن: ۰۲۴۱-۲۷۷۱۹۲۶

email: ownagh@yahoo.com

### مقدمه

کرده‌اند، مانند درمان انواع بیماری‌های التهابی، بیماری‌های قلبی، دیابت شیرین، مسمومیت کبدی (Hepatotoxicity)، سرطان و غیره.<sup>۱،۳</sup> ترکیب شیمیایی بره موم از نظر کیفی و کمی بسته به پوشش گیاهی هر منطقه متغیر است، اما به‌طور طبیعی از ۵۰ درصد صمغ (عمدتاً فلاونوئیدها (Flavonoids) و اسیدهای فنلی آن‌ها)، ۳۰ درصد موم، ۱۰ درصد روغن‌های فرار، پنج درصد گرده گل و پنج درصد انواع مختلف ترکیبات آلی تشکیل شده است. پلی‌فنل‌ها به‌دلیل قابلیت مهار انواع آنزیم‌ها از نظر فارماکولوژیکی جزء فعال بره موم بوده و از این نظر مورد توجه هستند. همچنین مطالعات بالینی نشان داده است که پروپولیس حاوی غلظت‌های بالای فلاونوئیدها بوده که به‌دلیل داشتن خواص ضد میکروبی به‌طور گسترده‌ای از آن برای تهیه مواد بهداشتی و دارویی استفاده می‌شود.<sup>۱،۴</sup> در دهه ۱۹۹۰ مقاومت دارویی

بره موم (Propolis) از جمله فراورده‌های فرعی زنبور عسل به‌شمار می‌رود که بشر طی قرن‌های گذشته همواره از آن در طب سنتی بهره گرفته است. بره موم عبارت است از یک ماده رزینی، سفت و قهوه‌ای رنگ که توسط زنبور عسل (*Apis mellifera carnica*) از Honeybee صمغ، جوانه و سایر بخش‌های گیاهان مختلف از جمله: اکالپتوس، صنوبر، شاه بلوط، کاج، نارون، بید و سپید دار تهیه می‌شود. ماده اولیه پس از جمع‌آوری تحت تأثیر آنزیم بتا-گلوکوزیداز ( $\beta$ -glucosidase) مترشح از غدد بزاقی زیرحلقی (Hypopharyngeal salivary glands) زنبور عسل، هیدرولیز شده و حشره از بره موم حاصل برای مسدود نمودن درزها و شکاف‌های موجود در کندو استفاده می‌کند.<sup>۱،۳</sup> امروز محققین کاربردهای پزشکی بسیار متنوعی را برای بره موم اثبات

به میزبان دیگر انتقال پیدا کند و حتی در شرایط مناسب سویه‌های حاد آن باعث ایجاد همه‌گیری می‌شوند که یکی از عوامل خطر ابتلا به این بیماری پیوند قرینه است. برای مثال در سال ۱۳۸۵ دو مورد کراتیت کاندیدایی به دنبال پیوند لایه‌ای عمیق قرینه در انسان گزارش گردید.<sup>۹</sup> در حال حاضر برای درمان کراتیت قارچی داروهای متعددی استفاده می‌شود که از آن جمله می‌توان به نیستاتین، فلوکونازول، تریامسینولون و آمفوتریسین بی اشاره کرد. این داروها اگرچه در درمان عفونت‌های قارچی موفق عمل کرده‌اند ولی دارای عوارض جانبی می‌باشند که گاهی این اثرات از خود بیماری شدیدتر می‌باشد. داروی انتخابی برای درمان کاندیدیازیس، نیستاتین می‌باشد که تاثیر قابل توجهی در درمان بیماری داشته ولی همراه با عوارض جانبی می‌باشد که استفاده از آن را محدود می‌کند. از جمله این عوارض می‌توان به تهوع، استفراغ، دل درد، اسهال و گاه درماتیت تماسی آلرژیک اشاره کرد.<sup>۴</sup> بر اساس مطالب ذکر شده هدف از تحقیق حاضر مطالعه تاثیر عصاره الکلی بره موم جمع‌آوری شده از کندوهای زنبور عسل آذربایجان غربی بر درمان کراتیت تجربی کاندیدای آلبيکنس در خرگوش می‌باشد.

### روش بررسی

نوع مطالعه در این پژوهش توصیفی مقطعی بوده و در فصل تابستان ۱۳۸۸ انجام پذیرفت.

بره موم: بره موم مورد استفاده در این پژوهش از کندوهای زنبور عسل واقع در نواحی مختلف آذربایجان غربی جمع‌آوری شد. سپس نمونه‌ها در اسرع وقت به آزمایشگاه قارچ‌شناسی دانشکده دامپزشکی منتقل و تا زمان عصاره‌گیری در دمای ۴ °C نگهداری شدند. در این بررسی تهیه عصاره الکلی مطابق روش Bosio انجام گرفت.<sup>۱۰</sup> به‌طور خلاصه، ابتدا قطعات بزرگ بره موم به قطعات ریز خرد شده سپس ۲۵g از آن با ۲۵۰ml محلول اتانول ۸۰ درصد مخلوط و به مدت ۴۸ ساعت در دمای اتاق در سطح افق تکان داده شد (۱۵۰ دور در دقیقه). سپس عصاره الکلی حاصل توسط کاغذ صافی نمره ۴۲ واتمن Whatman دو بار صاف شده و به کمک دستگاه روتاری الکلی آن تبخیر و عصاره الکلی خالص به دست آمد. سپس عصاره خالص به دست آمده توزین و محلول ۱۰ درصد (وزن به حجم) آن در الکلی ۸۰ درصد (Merck, Germany) تهیه و تا زمان استفاده در ظرف

مشکلات مهمی را برای درمان برخی از بیماری‌های عفونی نظیر ایدز، سل و سایر بیماری‌های عفونی باکتریایی ایجاد کرد. این مسئله سبب افزایش بروز برخی از عفونت‌های قارچی شد، که عوامل دیگری نظیر تغییر وضعیت سیستم ایمنی در اثر مصرف داروهای سرکوب‌گر مثل کورتون‌ها، شیمی‌درمانی سرطان‌ها، پیوند بافت و مغز استخوان در این افزایش بی‌تاثیر نبود. به دنبال افزایش میزان عفونت‌های قارچی نیاز به داروهای ضد قارچی جدید به دلیل عدم کارایی داروهای قدیمی، اثرات جانبی آن‌ها و نیز مقاومت سویه‌های نوظهور بیش از پیش احساس شد.<sup>۴</sup> مصرف بی‌رویه داروهای ضد قارچی جدید، گذشته از احتمال بروز مقاومت دارویی در برابر آن‌ها، در اکثر موارد گران‌قیمت بوده و می‌تواند اثرات جانبی زیادی بر سلامت انسان داشته باشند. لذا طی ده سال گذشته تلاش برای یافتن داروهای ضد میکروبی طبیعی به منظور پیش‌گیری از عوارض زیاد داروهای شیمیایی و نیز صرفه‌جویی اقتصادی افزایش یافته و در این رابطه بره موم گزینه خوبی می‌باشد. مطالعات انجام شده توسط محققین نشان می‌دهد که عصاره الکلی بره موم دارای اثرات ضد قارچی مطلوبی علیه قارچ‌های درماتوفیت و غیر درماتوفیت است. برای مثال Koc، نشان داد که بره موم در مقایسه با کتوکونازول (داروی ضد قارچی) علیه گونه‌های مختلف کاندیدای که سبب عفونت‌های قارچی سطحی می‌شوند، موثرتر است.<sup>۵</sup> Ownagh نیز ثابت کرد که عصاره الکلی بره موم می‌تواند رشد درماتوفیت‌های تریکوفایتون متاگروفیتیس (*Trichophyton mentagrophytes*)، تریکوفایتون روبروم (*Trichophyton rubrum*) و تریکوفایتون وروکوزوم (*Trichophyton verrucosum*) را مهار سازد.<sup>۱</sup> در مطالعه Siqueira مشخص شد که رشد گونه‌های مختلف تریکوفایتون تحت تاثیر عصاره الکلی بره موم مهار می‌شود.<sup>۶</sup> در حال حاضر مطالعات زیادی پیرامون اثرات ضد قارچی عصاره الکلی بره موم علیه قارچ‌های بیماری‌زا صورت گرفته است.<sup>۸-۳</sup> اما مرور منابع علمی نشان می‌دهد تاکنون هیچ‌گونه مطالعه‌ای در ارتباط با مقایسه تاثیر عصاره الکلی بره موم در درمان کراتیت قارچی انجام نگرفته است. کراتیت قارچی کاندیدایی که برای اولین بار در سال ۱۹۸۷ توسط Collier تشخیص داده شد، یک بیماری شایع در تمامی نقاط جهان به‌خصوص در مناطق گرمسیری محسوب می‌شود.<sup>۲</sup> مطالعات انجام گرفته نشان می‌دهد در بیشتر موارد کاندیدای آلبيکنس عامل ایجاد بیماری بوده که قادر است از یک میزبان

خرگوش‌ها به چهار گروه هر کدام دو تکرار (هر تکرار سه قطعه خرگوش) تقسیم و به ترتیب تحت درمان قرار گرفتند. گروه اول که به عنوان گروه شاهد در نظر گرفته شد جهت درمان فقط از گلیسرین استفاده و هیچ نوع دارویی تجویز نگردید. در گروه دوم از نیستاتین به میزان ۱۰۰۰۰۰ واحد بین‌المللی در هر میلی‌لیتر برای درمان کراتیت (کنترل مثبت) استفاده شد.<sup>۱</sup> خرگوش‌های گروه سوم و چهارم به ترتیب با ۵۰۰ μg/ml و ۱۰۰۰ از عصاره الکلی بره موم رقیق شده با گلیسرین درمان شدند.

تهیه نمونه‌های بافتی: برای این منظور ابتدا خرگوش‌ها با روش انسانی و به کمک کلروفرم کشته شدند. سپس در شرایط استریل چشم از حدقه خارج و در محلول فرمالین ۱۰ درصد به مدت ۴۸ ساعت قرار داده شد تا به‌طور کامل عمل تثبیت بافتی انجام گیرد. سپس به کمک تیغ اسکالپل استریل بافت قرنیه از سایر قسمت‌ها جدا شده و مراحل پاساژ بافتی، قالب‌گیری با پارافین و رنگ‌آمیزی هماتوکسیلن و انوزین طبق روش استاندارد انجام گرفت.<sup>۱۲</sup>

### یافته‌ها

علائم ظاهری کراتیت تجربی: بررسی‌های ظاهری نشان داد که شش تا هفت روز پس از تلقیح کاندیدا/آلبیکنس به داخل چشم خرگوش‌ها ابتدا رگ‌های اطراف قرنیه دچار پرخونی شده سپس به تدریج ریزش اشک، تورم قرنیه، تورم ملتحمه و در چند مورد ترشحات چرکی جمع شده در گوشه چشم مشاهده گردید. در نهایت لکه سفید رنگی بر روی قرنیه ظاهر و در مدت پنج روز این لکه توسعه یافته و قسمت عمده‌ای از بافت قرنیه را در بر گرفت. لازم به ذکر است که در بعضی از خرگوش‌ها فقط در یک قسمت از قرنیه لکه سفید مشاهده شد. در این هنگام معاینه انجام گرفته عدم بینایی و ترس از نور را در خرگوش‌ها ثابت نمود.

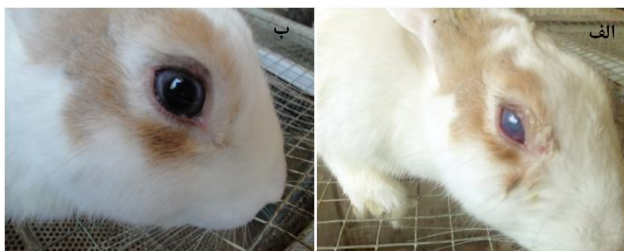
درمان کراتیت: یافته‌های حاصل نشان داد که در گروه شاهد پس از ۲۱ روز علائم کراتیت تشدید شده و هیچ‌گونه بهبود خودبه‌خودی صورت نگرفت (شکل ۱). در خرگوش‌های گروه دوم (درمان با نیستاتین) در طی ۱۴ روز تمام علائم بالینی مشاهده شده کراتیت بر طرف شد (شکل ۲). خرگوش‌های گروه سوم که با ۵۰۰ μg/ml عصاره الکلی بره موم درمان شدند روند بهبودی نسبی بود (شکل ۳). ولی در حیوانات گروه چهارم که از عصاره الکلی بره موم به میزان

شیشه‌ای تیره و دمای °C ۴ نگهداری شد.<sup>۱۰</sup> در ضمن هنگام تهیه غلظت‌های بره موم جهت استفاده به کمک فیلتر سرنگی ۰/۲۲ میکرون استریل شدند.

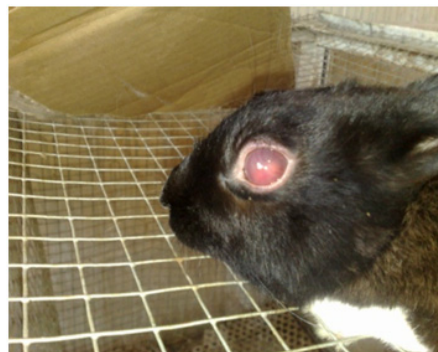تهیه استوک مخمر: مخمر مورد استفاده در این بررسی کاندیدا/آلبیکنس (Persian Type Culture Collection (PTCC) 5027) از سازمان پژوهش‌های علمی و صنعتی ایران تهیه شد. برای کشت آن از محیط سابرو دکستروز آگار (Merck, Germany) استفاده گردید. روش کار برای تهیه استوک سوسپانسیون کاندیدا/آبی به این صورت بود که از محیط کشت سابرو دکستروز آگار با استفاده از سوپ مقدار کاندیدا به محیط آبگوشت سابرو انتقال داده شد و به مدت سه روز در دمای °C ۳۷ گرم‌خانه‌گذاری گردید. تعداد مخمر در هر میلی‌لیتر سوسپانسیون با استفاده از لام نوبار مورد شمارش قرار گرفت. تعداد مخمر در هر میلی‌لیتر استوک ۲/۵×۱۰<sup>۵</sup> تهیه شد و در ایجاد کراتیت تجربی مورد استفاده قرار گرفت.<sup>۱۱</sup>

حیوانات و ایجاد کراتیت کاندیدی تجربی: در این بررسی تعداد ۲۴ قطعه خرگوش نر نژاد نیوزلندی با وزن متوسط ۱/۸±۰/۲ kg از مرکز پرورش و نگهداری حیوانات آزمایشگاهی دانشکده دامپزشکی دانشگاه ارومیه تهیه شد. جهت آدپتاسیون حیوانات به مدت یک هفته در قفس نگهداری و با یونجه خشک تغذیه شدند. برای ایجاد عفونت تجربی ابتدا سیستم ایمنی خرگوش‌ها با استفاده از داروی آزاتیوپرین تضعیف گردید. برای این کار ابتدا سه روز متوالی با دوز ۵mg به‌ازای هر کیلوگرم وزن زنده حیوان به‌صورت خوراکی تجویز و سپس به‌عنوان دوز نگهدارنده ۱mg به‌ازای هر کیلوگرم وزن زنده بدن تا شروع تلقیح مخمر به هر کدام از خرگوش‌ها تجویز شد. با توجه به این‌که هر گونه دست‌کاری قرنیه همراه با درد شدید هست، لذا جهت رعایت اصول انسانی و کاهش درد در خرگوش‌ها از آرام‌بخش‌ها و بی‌حس‌کننده‌های موضعی استفاده شد. ابتدا به هر یک از خرگوش‌ها ۱ml/۰/۱ زایلازین به‌صورت عضلانی تزریق کرده و سپس در هر یک از چشم آن‌ها یک قطره تتراکاین تجویز گردید. سپس با استفاده از سرنگ انسولین حاوی مخمر ابتدا سر سوزن به‌صورت افقی و مماس با سطح قرنیه قرار داده شده سپس سر سوزن حدود ۰/۲mm وارد استرومای قرنیه شده و در این حالت ۰/۱ml از سوسپانسیون قارچی تلقیح گردید.<sup>۱۱</sup>

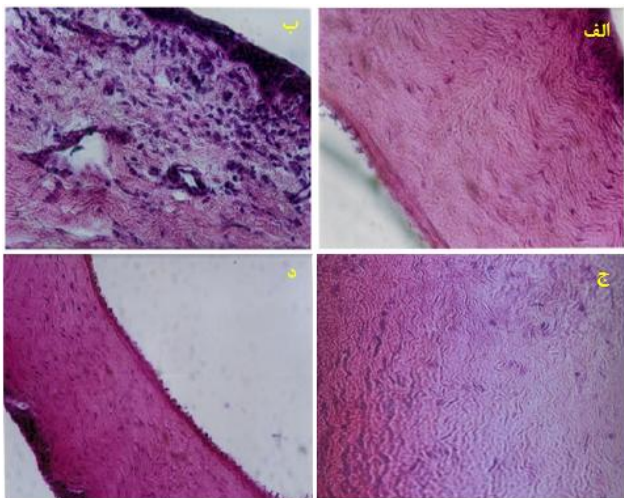
درمان کراتیت قارچی تجربی: پس از ایجاد کراتیت تجربی



شکل-۴: چشم خرگوش گروه چهار قبل و بعد از درمان با  $1000 \mu\text{g}$  عصاره الکلی بره موم (الف: قبل از درمان و ب: بعد از درمان)



شکل-۱: ماندگاری علائم کراتیت در چشم خرگوش گروه یک که فقط با گلیسرین درمان شدند (گروه شاهد)




شکل-۵: الف: بافت قرنیه سالم خرگوش‌های گروه یک قبل از ایجاد کراتیت تجربی؛ ب: کراتیت تجربی چشم خرگوش گروه یک (نفوذ سلول‌های تک‌هسته‌ای و عروق‌دار)؛ ج: مقطع بافت قرنیه خرگوش درمان شده با  $1000 \mu\text{g/ml}$  عصاره الکلی بره موم و د: قرنیه خرگوش درمان شده با نیستاتین (هماتوکسیلین و اتوزین؛ درشت‌نمایی  $\times 400$ )

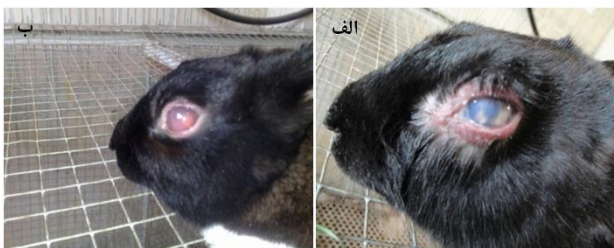از بافت قرنیه، نفوذ سلول‌های تک هسته‌ای و عروق‌دار شدن بافت قرنیه را ثابت کرد. بر خلاف گروه شاهد مقاطع بافتی تهیه شده از قرنیه خرگوش‌های گروه دوم (تحت درمان با نیستاتین) و گروه سوم (تحت درمان با  $1000 \mu\text{g/ml}$  عصاره الکلی بره موم) هیچ‌گونه ضایعه آسیب‌شناسی مشخصی را پس از درمان نشان نداد (شکل ۵).

## بحث

Yusef-Beigi نشان داد که بره موم تهیه شده از مناطق مختلف شمال غرب کشور دارای فعالیت ضد باکتریایی و ضد قارچی است. در مطالعه ایشان فعالیت ضد باکتریایی و ضد قارچی عصاره اتانولی بره



شکل-۲: چشم خرگوش گروه دو قبل و بعد از درمان با نیستاتین (الف: قبل از درمان و ب: بعد از درمان)



شکل-۳: چشم خرگوش گروه سه قبل و بعد از درمان با  $500 \mu\text{g}$  عصاره الکلی بره موم (الف: قبل از درمان و ب: بعد از درمان)

برای درمان کراتیت استفاده شد نتایج درمانی مشابهی با گروه دوم به دست آمد با این تفاوت که روند بهبودی کندتر بوده و در عرض ۲۱ روز تمامی علائم بالینی ناشی از کراتیت برطرف شد (شکل ۴).

بررسی‌های بافت‌شناسی: بررسی‌های آسیب‌شناسی خرگوش‌های گروه شاهد نفوذ سلول‌های چند شکلی، لنفوسیت‌ها، نکروز قسمتی

مشاهده کردند شدت علائم کراتیت کاهش پیدا کرد، طوری که علائم بالینی در گروه درمان بسیار کمتر از گروه شاهد بود. همچنین کشت‌های قارچی تهیه شده از قرنیه چشم‌های درمان شده در پانزدهمین روز بعد از درمان منفی بودند، درحالی که در گروه شاهد در روز ۲۱ آلودگی با *کاندیدا آلبیکنس* باقی مانده بود. بررسی‌های بافت‌شناسی نیز تفاوت بسیار واضح را در کاهش علائم در خرگوش‌های تحت درمان را نشان داد.<sup>۳</sup> مکانیسم ضد قارچی بره موم توسط Tosi مطالعه شده است. این محقق مشاهده کرد که بره موم از تکثیر مولکول DNA جلوگیری کرده و در نتیجه به صورت غیر مستقیم مانع تقسیم سلولی در قارچ‌ها می‌شود.<sup>۷</sup> همچنین ثابت شده است که خواص ضد قارچی بره موم به طور عمده ناشی از ترکیبات فلاونوئیدی Flavonoids و اسید سینامیک Cinnamic Acid موجود در آن است. بنابراین استفاده از الکل اتیلیک موجب دستیابی بیشتر به این ترکیبات ضد قارچی در عصاره الکلی بره موم خواهد شد.<sup>۱۳</sup> یافته‌های حاصل از بررسی‌های آسیب‌شناسی کراتیت نفوذ سلول‌های چند شکلی، لنفوسیت‌ها، نکروز قسمتی از بافت قرنیه به همراه نفوذ سلول‌های تک هسته‌ای و عروق‌دار شدن بافت قرنیه را ثابت کرد. همچنین این یافته‌ها نشان داد که پس از درمان کراتیت با نیستاتین و عصاره الکلی بره موم اثری از عروق‌سازی و تورم قرنیه دیده نمی‌شود (شکل ۵). بر اساس نتایج به دست آمده از این بررسی می‌توان نتیجه‌گیری کرد که عصاره الکلی بره موم می‌تواند کراتیت تجربی ناشی از *کاندیدا آلبیکنس* را درمان کند، که در این ارتباط غلظت ۱۰۰۰ µg/ml آن موثرتر می‌باشد. همچنین یافته‌های حاصل ثابت می‌کنند که تفاوتی بین نیستاتین و عصاره الکلی بره موم بر روند درمان وجود ندارد. همچنین این ماده طبیعی قادر است استفاده‌های زیادی در صنایع دارویی، آرایشی، بهداشتی و غذایی داشته باشد. با این وصف هنوز نیاز به انجام مطالعات آزمایشگاهی و میدانی بیشتری جهت اخذ نتیجه بهتر وجود دارد.

موم بر ضد *استافیلوکوکوس اورئوس* و *کاندیدا آلبیکنس* بررسی شد. این پژوهشگر غلظت ۰/۰۴ تا ۱۰ درصد آن را بر ضد این دو ارگانیزم موثر تشخیص داد.<sup>۸</sup> Koc نیز فعالیت ضد قارچی عصاره اتانولی بره موم را بر ضد *تریکوفیتون روبروم* و *تریکوفیتون منتاگروفایتیس* در مقایسه با تعدادی از داروهای ضد قارچی بررسی کرد. این محقق بره موم را به عنوان یک ماده مؤثر بر ضد قارچ‌های بیماری‌زای فوق معرفی نمود.<sup>۵</sup> در این راستا Ownagh توانست فعالیت ضد قارچی عصاره الکلی بره موم تهیه شده از کندوهای مختلف آذربایجان غربی را بر ضد قارچ‌های درماتوفیتی و غیر درماتوفیتی ثابت کند.<sup>۱</sup> در مطالعه‌ای که توسط Ota انجام گردید فعالیت ضد قارچی بره موم بر علیه سویه‌های مختلف *کاندیدا* مشخص گردید.<sup>۱۳</sup> Tosi اثر عصاره‌های اتانولی، گلیسیرینی، پروپیلن گلیکولی و روغنی (عصاره‌گیری شده از حبوبات خوراکی) بره موم را بر ضد باکتری‌های گرم مثبت، گرم منفی و قارچ‌ها (*کاندیدا آلبیکنس*، *رودوتورلا گلویتینس*، *ساکارومیسس سروسیه* و *شیزوساکارومیسس پومبه*) و درماتوفیت‌ها (*میکروسپوروم کوکئی* و *آرترودرما کاجتانی*) بررسی نموده و تمام آن‌ها را مؤثر دانست.<sup>۷</sup> Behrens به صورت تجربی در ۲۱ قطعه خرگوش با استفاده از *کاندیدا آلبیکنس* کراتیت تجربی ایجاد و آن را با فلوکونازول درمان کرد. این محقق اعتقاد داشت که اغلب داروهای ضد قارچی در آلودگی‌های سطحی مؤثر هستند و تاثیر زیادی بر آلودگی‌های عمقی ندارند. این دارو بر علیه اکثر گونه‌های *کاندیدا* غیر از *کاندیدا کرورزی* مؤثر است. بعد از درمان سطحی و موضعی با فلوکونازول تفاوت معنی‌داری بین گروه درمان و گروه شاهد از نظر علائم کلینیکی وجود داشت، ولی نتایج آن مشابه درمان با آمفوتریسین ب بود.<sup>۱۱</sup> Ishibashi و Yujiro موفق شدند کراتیت تجربی حاصل از *کاندیدا آلبیکنس* را به کمک کتوکونازول خوراکی درمان کنند. این محققین کتوکونازول را به مدت سه هفته روزانه به مقدار ۱۰۰ mg به هر یک از خرگوش‌های درگیر خوراندند. آن‌ها

## References

- Ownagh A, Tukmechi A, Adibhesam M, Ebrahimzadeh S. Comparative study on the effect of ethanol extract of propolis collected from west Azarbaijan apiaries against dermatophytes and non-dermatophytes fungi. *Urmia Med J* 2010;21(3):206-14.
- Balows A, Sussman M, editors. Topley and Wilson's Microbiology and Microbial Infections. 9<sup>th</sup> ed. Vol 4. London: Arnold; 1998. p. 533-54.
- Ishibashi Y, Yujiro M. Oral ketoconazole therapy of experimental keratitis in rabbits. *Am J Ophthalmol* 1984;102(4):522-6.
- Kirk SM, Callister SM, Lim LC, Schell RF. Rapid susceptibility testing of *Candida albicans* by flow cytometry. *J Clin Microbiol* 1997;35(2):358-63.
- Koc AN, Silici S, Ayangil D, Ferahbaş A, Cankaya S. Comparison of in vitro activities of antifungal drugs and ethanolic extract of

- propolis against *Trichophyton rubrum* and *T. mentagrophytes* by using a microdilution assay. *Mycoses* 2005;48(3):205-10.
6. Siqueira AB, Gomes BS, Cambuim I, Maia R, Abreu S, Souza-Motta CM, et al. *Trichophyton* species susceptibility to green and red propolis from Brazil. *Lett Appl Microbiol* 2009;48(1):90-6.
  7. Tosi B, Donini A, Romagnoli C, Bruni A. Antimicrobial activity of some commercial extracts of propolis prepared with different solvents. *Phytother Res* 1996;10(4):335-6.
  8. Ghasem YB, Ownagh A, Hasanloei M. Antibacterial and antifungal activity of Iranian propolis against *Staphylococcus aureus* and *Candida albicans*. *Pak J Biol Sci* 2007;10(8):1343-5.
  9. Kanavi MR, Foroutan AR, Kamel MR, Afsar N, Javadi MA. *Candida* interface keratitis after deep anterior lamellar keratoplasty: clinical, microbiologic, histopathologic, and confocal microscopic reports. *Cornea* 2007;26(8):913-6.
  10. Bosio K, Avanzini C, D'Avolio A, Ozino O, Savoia D. In vitro activity of propolis against *Streptococcus pyogenes*. *Lett Appl Microbiol* 2000;31(2):174-7.
  11. Behrens-Baumann W. *Mycosis of the Eye and its Adnexa*. Basel: S Karger; 1989. p. 80.
  12. Humanson GL. *Animal Tissue Techniques*. 4<sup>th</sup> ed. San Francisco, CA: WH Freeman; 1979. p. 28-92.
  13. Ota C, Unterkircher C, Fantinato V, Shimizu MT. Antifungal activity of propolis on different species of *Candida*. *Mycoses* 2001;44(9-10):375-8.

## The effects of Ethanol Extract of Propolis (EEP) on the experimentally induced *Candida* keratitis in rabbits

Received: January 22, 2011 Accepted: February 15, 2011

### Abstract

Ali Asghar Ahangari DVM.<sup>1</sup>  
Abdulghaffar Ownagh PhD.<sup>1\*</sup>  
Aliasghar Tehrani PhD.<sup>2</sup>  
Amir Tukmechi PhD.<sup>3</sup>

1- Department of Microbiology,  
Faculty of Veterinary Medicine,  
Urmia University, Urmia, Iran.  
2- Department of Pathobiology,  
Faculty of Veterinary Medicine,  
Urmia University, Urmia, Iran.  
3- Department of Microbiology,  
Artemia & Aquatic Animals  
Research Institute, Urmia  
University, Urmia, Iran.

**Background:** Propolis (bee glue) is a resinous substance obtained from bee hives living on various plant sources. The purpose of this study was to evaluate the effects of ethanol extract of propolis (EEP) on the experimentally induced *Candidial* keratitis in rabbits.

**Methods:** The alcoholic extract of propolis was prepared by 80% ethyl alcohol. After suppressing the immune system of 24 male rabbits, experimental *Candida albicans* keratitis was induced in the animals under local anesthesia and sterile conditions. The animals were later divided into four groups including the control or glycerin group and a nystatin and two 500 and 1000µg/ml EEP groups. Treatment continued for 21 days and after sacrificing the animals by humane methods, histopathological samples of the rabbits' eyes were prepared.

**Results:** Keratitis was developed in the eyes of all rabbits a week after the yeast inoculation. In the control group in which animals received glycerin, keratitis persisted until day 21. Clinical signs of keratitis disappeared in the Nystatin and 1000µg/ml EEP groups after 14 and 21 days, respectively. The clinical signs of keratitis partially ameliorated in the animals receiving 500µg/ml EEP. Histopathological examination revealed no differences between groups receiving nystatin or 1000µg/ml EEP.

**Conclusion:** It is concluded that, ethanol extract of propolis could completely treat *Candida albicans* keratitis in 1000µg/ml concentrations. This extract can be used as a safe antifungal agent against *Candida albicans* and it is a good substitute for synthetic antifungal agents like nystatin.

**Keywords:** *Candida albicans*, ethanol, extract, propolis, keratitis, nystatin, rabbit.

\* Corresponding author: Dept. of  
Microbiology, Faculty of Veterinary  
Medicine, Urmia University, Daneshgah  
Blvd., Urmia, Iran.  
Tel: +98-441-2771926  
email: ownagh@yahoo.com