

کندروم نسج نرم: گزارش موردی

تاریخ دریافت مقاله: ۱۳۸۹/۰۹/۱۰ تاریخ پذیرش: ۱۳۸۹/۱۲/۱۱

چکیده

هایده حائری

شمس شریعت تربقان

فاطمه نیلی احمد ابادی*

گروه پاتولوژی مرکزی، بیمارستان امام خمینی،
دانشگاه علوم پزشکی تهران، تهران، ایران.

* نویسنده مسئول: تهران، بلوار کشاورز، بیمارستان امام
خمینی، بخش پاتولوژی تلفن: ۶۱۱۹۲۶۳۰-۰۲۱
email: f_nili@yahoo.com

زمینه و هدف: کندروم نسج نرم، تومور نادر خوش خیم غضروفی با رشد آهسته می‌باشد که از بافت مزانشیمی نسج نرم منشا می‌گیرد. این تومور معمولاً در انگشتان دست و پا بروز می‌نماید. به دلیل نادر بودن معمولاً در بالین تشخیص داده نمی‌شود و تشخیص نهایی با آزمایش هیستوپاتولوژی است. **معرفی بیمار:** در این گزارش موردی از کندروم نسج نرم در خانم ۲۷ ساله را معرفی می‌نماییم که با وجود توده از هفت ماه قبل با رشد تدریجی در کف دست راست مراجعه نموده است که در گزارش رادیولوژی سیستم اسکلتی نرمال داشته، پس از برداشت جراحی در بررسی هیستوپاتولوژی بافت نئوپلاستیک غضروفی با حدود مشخص و نمای لوبولار متشکل از کندروسیت‌های بالغ بدون آتیبی مشاهده شده و تشخیص کندروم نسج نرم داده شده است. **نتیجه‌گیری:** در مورد اتیولوژی این تومور تئوری‌های متفاوتی وجود دارد و اشکال متفاوت میکروسکوپی گزارش شده است. پیش‌آگهی خوب است، هرچند در موارد برداشت ناکامل عود دیده شده است اما تاکنون گزارشی از ترانسفورماسیون بدخیمی در دست نمی‌باشد.

کلمات کلیدی: کندروم، نسج نرم، دست.

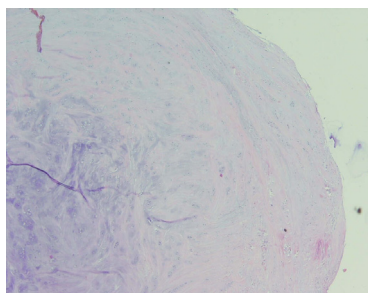
مقدمه

تروما، ضربه یا بیماری زمینه‌ای نداشته، و در معاینه توده متحرک، غیر حساس، بدون هیچ‌گونه علائمی از محدودیت حرکتی و یا اختلال نوروماسکولار بوده است. در گزارش رادیولوژی سیستم اسکلتی نرمال و شواهدی به نفع کلسیفیکاسیون مشاهده نشده است. توده مورد جراحی Excisional قرار گرفته و به طور کامل خارج شده است. در حین جراحی اتصال به تاندون، استخوان و یا مفصل توسط جراح مشاهده نشده است. در بررسی ماکروسکوپی توده دارای حدود نسبتاً مشخص با قوام غضروفی کرم سفید رنگ به حداکثر قطر ۰/۷cm بوده

کندروم (Chondroma) نسج نرم تومور نادری است که بر خلاف انکندروم معمولاً در ۸۰٪ موارد در دست و پا ایجاد می‌شود. به دلیل غیر شایع بودن، اطلاعات منابع و مراجع بر مبنای گزارش موارد و سری‌های کوچک از جمله ۷۰ مورد فایل Myoclinic و ۱۰۴ مورد فایل Armed Forces Institute of pathology (AFIP) می‌باشد.^۱ معمولاً در بالین به عنوان ضایعات دیگر خوش خیم تشخیص داده می‌شود و تشخیص نهایی با جراحی و بررسی هیستوپاتولوژی است. محدوده سنی بروز آن ۶۰-۳۰ سال بوده و اغلب بدون درد و تندرست به صورت توده با رشد تدریجی بروز می‌کند. هر چند در موارد برداشت ناکامل عود دیده شده است اما تاکنون گزارشی از ترانسفورماسیون بدخیمی در دست نمی‌باشد.

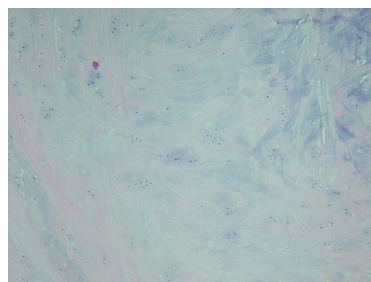
معرفی بیمار

خانم ۲۷ ساله با توده در کف دست راست با رشد تدریجی از هفت ماه پیش بدون درد و حساسیت مراجعه نموده است. بیمار سابقه‌ای از



شکل-۱: تومور غضروفی به حدود مشخص نمای لوبولار

مراجعه می‌نماید. در بررسی رادیولوژی غالباً توده با حدود مشخص خارج استخوانی با اشکال متنوع می‌باشد که بستگی به میزان کلسیفیکاسیون در ماتریکس آن دارد. در ۳۳ تا ۷۰٪ موارد کلسیفیکاسیون گزارش شده است. بررسی MRI در این تومورها محدود بوده و به صورت Intermediate signal intensity در T₁W و High signal intensity در T₂W مشاهده می‌گردد.^۵ از لحاظ پاتولوژی این تومورها معمولاً با حدود مشخص گرد تا بیضی با قوام نسبتاً سخت می‌باشند به ندرت کندروماها نرم و شکننده با تغییرات کیستیک بوده و تقریباً همگی کوچک‌تر از ۳cm هستند.^۶ در بررسی میکروسکوپی نمای متغیر داشته در حدود دوسوم موارد متشکل از بافت غضروف هیالین بالغ می‌باشند که واجد نمای لوبولار با حدود مشخص هستند. در برخی موارد ممکن است تغییرات میگزویید یا فیبروتیک وجود داشته باشد. در یک‌سوم موارد کلسیفیکاسیون کانونی یا منتشر نشان می‌دهند که منجر به پنهان شدن منشاء غضروفی آن گشته و مشابه تومورال کلسینوز می‌گردد.^۱ نمای دیگر که در ۱۵٪ موارد ممکن است دیده شود، پرولیفراسیون گرانولومی از سلول‌های اپیتلیوئید و ژانت چند هسته‌ای است که مشابه فیبرو گزانتوما و یا تومور ژانت سل می‌شود. به ندرت در کندروما اکسترا اسکلتال سلول‌های نابالغ در ماتریکس میگزویید مشابه کندروسارکوم مشاهده می‌گردد. ولی در این موارد وجود بافت غضروف کم‌سلول‌تر و بالغ در پیرامون ضایعه و اندازه و محل آناتومیک ضایعه در افتراق و تشخیص ضایعه کمک می‌کند. در بررسی ایمنوهیستوشیمی این تومور مشابه بافت غضروف نرمال، برای Vimentin و S100 مثبت می‌باشد.^۶



شکل-۲: سلول‌های کندروسیت بالغ با آتیپی اندک

و در بررسی میکروسکوپی ضایعه‌ای نئوپلاستیک با منشا غضروفی با حدود کاملاً مشخص و متشکل از بافت غضروف هیالین بدون آتی پی مشاهده گردید (شکل ۱ و ۲).

بحث

کندروما نسج نرم تومور نادر و خوش‌خیم با منشا غضروف اکسترا اسکلتال می‌باشد که عمدتاً (۸۰٪ موارد) در انگشتان دست و پا بروز نموده و ارتباطی با غلاف تاندون و یا مفصل ندارد.^۲ به ندرت در ۴٪ موارد در سر و گردن ایجاد می‌شود.^۳ تنوری‌های مختلفی در مورد اتیولوژی این تومورها عنوان شده است. در گذشته از جمله Dahlin و Salvador اعتقاد داشتند که این تومور از غلاف سینویال ایجاد می‌شود. در حالی که Vahara, Becker طرفدار تنوری فعال شدن جزایر از بافت هتروتوپیک غضروف در بافت نرم بودند. عده‌ای نیز میکروتروما را به عنوان اتیولوژی این تومورها مطرح کرده‌اند.^۴ معمولاً بیماران با احساس توده به مدت طولانی با رشد تدریجی و بدون درد

References

- Weiss SW, Goldblum JR, editors. Enzinger and Weiss's Soft Tissue Tumors. 5th ed. St. Louis, MO: Mosby; 2008. p. 1017-20.
- Ghrea M, Mathieu G, Apoil A, Soubrane P, Dumontier C, Sautet A. Soft-tissue chondroma of the hand: a case report and analysis of diagnostic procedures for extra-osseous cartilaginous lesions of the hand. *Rev Chir Orthop Reparatrice Appar Mot* 2003;89(3):261-5.
- Fnini S, Sennoune B, Zamiaty S, Ouarab M, Largab A, Trafef M. Soft-tissue chondroma of the hand. A new case. *Chir Main* 2004;23(3):153-6.
- Dahlin DC, Salvador AH. Cartilaginous tumors of the soft tissues of the hands and feet. *Mayo Clin Proc* 1974;49(10):721-6.
- Woertler K. Soft tissue masses in the foot and ankle: characteristics on MR imaging. *Semin Musculoskelet Radiol* 2005;9(3):227-42.
- Khedhaier AK, Ennori RM, Regay N. A case report of soft tissue chondroma of hand. *Acta orthopaedica Belica* 2007;37:458-46.

Soft tissue chondroma: a case report

Received: December 01, 2010 Accepted: March 02, 2011

Abstract

Haideh Haeri MD.
Shams Shariat Torbaghan MD.
Fateme Nili Ahmadabadi MD.*

Department of Pathology, Tehran
University of Medical Sciences,
Tehran, Iran.

Background: Soft tissue chondroma is a rare slow-growing benign cartilage forming tumor. Tumors of this kind arise from the relative mesenchymal tissue and have tendency to occur in the fingers and toes. Due to its rarity, this tumor is likely to go undiagnosed. Histopathological examination usually reveals the correct diagnosis.

Case presentation: Hereby, we report a case of soft tissue chondroma in a 27 year-old woman presented with a slow-growing mass in the volar aspect of her right hand. The tumor had developed over a 7-month period. The skeletal system was unremarkable on X-ray evaluation. The lesion was excised and the histopathological findings revealed a well-delineated cartilaginous neoplasm with lobular pattern. The tumor was composed of mature chondrocytes without atypia and the findings were compatible with chondroma.

Conclusion: There are various hypotheses about the etiology of soft tissue chondromas and their microscopic findings are variable. They have a good prognosis. Recurrence is rare and malignant transformation has not been reported yet.

Keywords: Chondroma, cartilage, hand, soft tissue.

* Corresponding author: Dept. of
Pathology, Imam Khomeini Hospital,
Keshavarz Blvd., Tehran, Iran.
Tel: +98-21-61192630
email: f_nili@yahoo.com