

نامه و انشکده پزشکی

تهران ،
تحت نظر مجتبی تحریری

دکتر کمال‌الدین آیین ، دکتر حسین رضایی ، دکتر محمد علی گل
دکتر محمد حسین آریب ، دکتر جانشاه صامع ، دکتر حسن برزنجی
دکتر صادق پروین‌نوری ، دکتر حسن منشاوری ، دکتر محمد علی شردوی
دکتر کیسری پور ، دکتر حسن آیین‌مندی ، دکتر جاکویر دشتی

ریس هیئت تحریریه دکتر جانشاه صامع

مؤلف : دکتر فضل‌الله کاشی ، صاحب‌ایجاز ، دکتر محمد شیبانی
میراث : دکتر حسن منشاوری ، امور اداری ، نصرت‌الله آجینک

شماره اول

مهر ماه ۱۳۴۰

سال نوزدهم

از کارهای انستیتو پارازیتولوژی و مالاریا یوی لوزی

بررسی یگی از انواع اسهال کودکان

و گزارش اولین مورد کوکسیدیوز انسانی در ایران

توسط

دکتر احمد حاجیان

مورد کوکسیدیوز انسانی در تهران

مقدمه

در جریان بررسی اسهالها و برخوردیم که شرح آن برای اطلاع
بیماریهای رودهای در ایران به‌نخستین همکاران گرامی و جلب توجه آنان به یکی

(*) دانشیار کرسی انگل‌شناسی دانشکده پزشکی و معاون انستیتو پارازیتولوژی و مالاریولوژی

انسان میگردد در روده کوچک باز شده و تعداد هشت عدد اسپروزوئیت Sporozoite از آن آزاد شده که بلافاصله وارد سلولهای اپیتلیال روده انسان میگردند و در آنجا يك تكامل غير جنسی یا شیزوگونی انجام میدهند محصول این تولید مثل مروزوئیت‌هایی Merozoites هستند که دو مرتبه وارد سلولهای اپیتلیال شده و بهمین ترتیب ادامه به تکثیر و تولید مثل میدهند پس از چند دوره تکامل غیر جنسی بعضی از مروزوئیتها در داخل سلولها بدون اینکه تقسیم شوند نمو کرده و ایجاد سلولهای جنسی یا گامتوسیتها را مینمایند اینها از سلولهای اپیتلیال خارج شده و در محیط روده پس از اینکه گامت‌های نر شد بصورت عناصر فلاژله‌ای شکل از گامتوسیت نر آزاد گردیدند با گامت ماده که از گامتوسیت ماده بوجود میآید ترکیب شده ایجاد

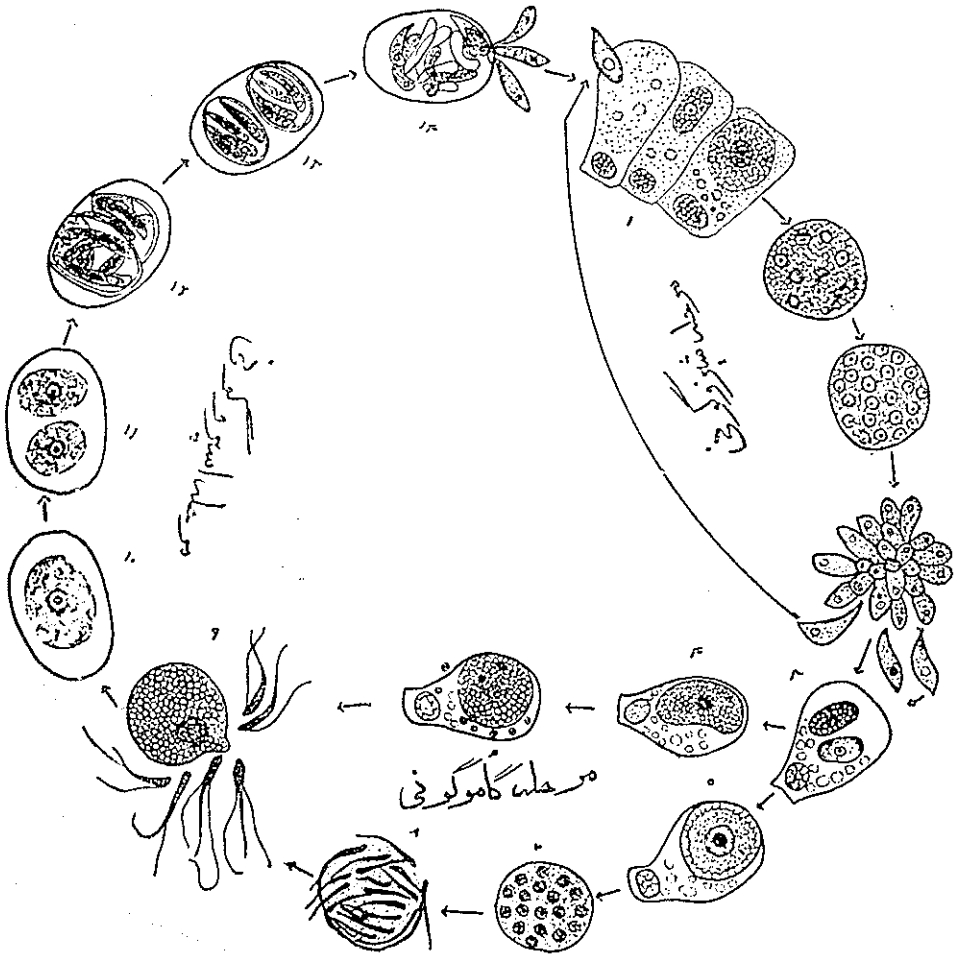
دیگر از عوامل مولده اسهالها مخصوصا نزد کودکان لازم بنظر میرسد (۱) در این نوشته سعی شده است که کوکسیدیوز انسانی بطور کلی از نظر انگل‌شناسی روشن تشخیص و علائم بیماریزائی بررسی گردد سپس شرح حال بیمار و درمان موفقیت‌آمیزی که انجام گرفته است ضمن اجتناب از تطویل کلام ذکر گردد.

۱ - انگل‌شناسی

Isospora hominis پرتوزوئری
است از کلاس Class Sporozoa
(که انگلهای مالاریا نیز در این کلاس قرار دارند) و مثل تمام انگلهای این کلاس در جریان سیر تکامل خود دارای دو روش تولید مثل غیر جنسی Schizogony و جنسی Sporogony میباشد .
(شکل ۱) وقتیکه انگل همراه مواد آلوده بشکل ائوسیست وارد لوله‌هاضمه

Zdrodowski و Voskressenski درباره سمورد بیماری است که تحت عنوان « انتشار بیماری کوکسیدیوز انسانی در آذربایجان » در مجله آرشیو باکتریولوژی و بهداشت آذربایجان شوروی در سال ۱۹۲۹ انتشار یافته و بدیهی است که مطالعات نیز در آذربایجان شوروی انجام گرفته است که اشتهاً Magath آنرا آذربایجان ایران دانسته و بسم انتشار بیماری در مملکت ما ضبط کرده است .

(۱) در کتب کالسیک بیماری‌های گرم‌سیری (۲ و ۸) مشاهده میشود که در انتشار جغرافیائی کوکسیدیوز انسانی کشور ایران راهم نام برده‌اند نویسندگان کتابهای مزبور عموماً اطلاع بالا را از مقاله Magath ۱۹۳۵ اخذ نموده‌اند (۵) این نویسنده نیز مطلب را بنوبه خود از خلاصه مقالات دو نویسنده شوروی که در Tropical Diseases Bulletin چاپ شده اتخاذ کرده‌است (۹ و ۱۰) گزارش مذکور مربوط به نوشته متخصصین شوروی



شکل (۱) سیر تکاملی ایزوسپوراهومینیس

۱- ورود اسپروزوئیت در سلول ایپیتلیال روده ۲- تولید مثل غیرجنسی (شیزوگونی)
 ۳- مروزوئیت‌های حاصله از تولیدمثل غیرجنسی ۴-۶- میکروگامتوسیت ۵-۷ میکروگامتوسیت
 ۸- میکروگامت ۹- مرحله لقاح میکروگامت و ماکروگامت ۱۰- ائوسیت محتوی یک
 اسپروبلست ۱۱- ائوسیت محتوی دو اسپروبلست ۱۲-۱۳ ائوسیت رسیده دارای دو
 اسپروسیست و هشت اسپروزوئیت ۱۴- باز شدن ائوسیت‌ها در لوله هاضمه (عکس از
 آرشیو انستیتوپارازیتولوژی و مالاریولوژی)

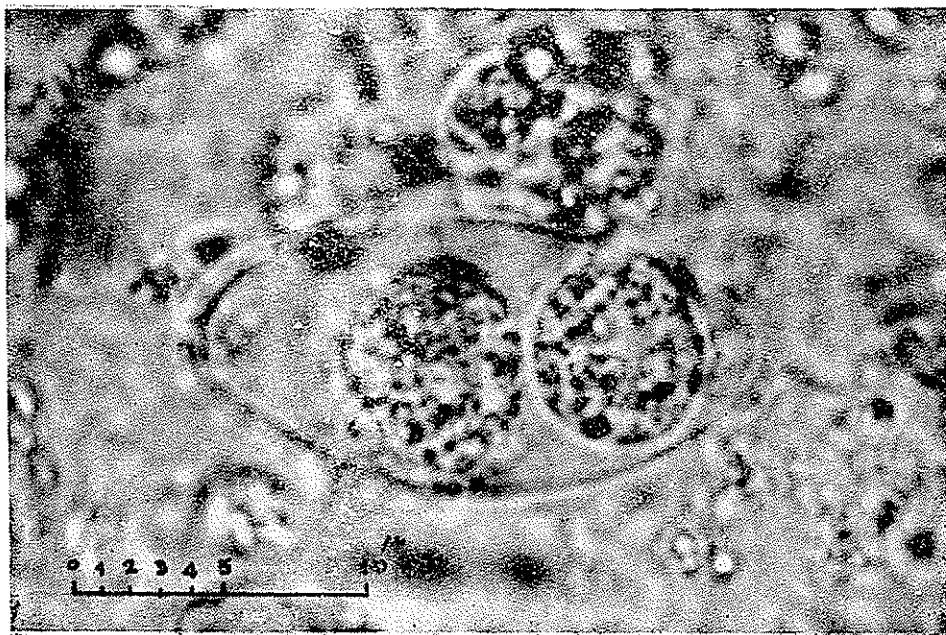
سلول تخم Zygote راکه سلول بی حرکتی است مینماید این سلول در محیط روده تکامل یافته تبدیل به ائوسیت میگردد ائوسیتها غیر قرینه و تاحدی دوکی شکل میباشند و

۱۰ - ۱۶ × ۲۰ - ۳۲

در حدود در اندازه دارند و دارای دو جدار نازک بوده و در موقع دفع دارای یک سلول و یا دواسپروبلست میباشند (شکل ۲) که دارای دانههای شفاف

۲ - روش تشخیص

آزمایش مدفوع طبق روش های استاندارد و بوسیله آزمایش میکروسکوپی



ائوسیت ایزوسپوراهومینیس
محتوی دو اسپروبلست Sporoblast

در نمونه تازه مدفوع (شکی از آرشیو انستیتو پارازیتولوژی و مالاریولوژی تهیه شده توسط دکتر احمد رضوی)

میکشد (معمولاً ۶ هفته) و بخودی خود بهبودی مییابد علائم بیماری عبارتست از اسهال آبکی برنگ قهوه‌ای زرد با دفعات زیاد که محتوی مقدار زیادی مواد هضم نشده مخصوصاً قطرات چربی است (۴)

ناراحتی شکمی - نفخ - ضعف و سستی - و لاغر شدن نیز جزء ثابت آن میباشد درسه هفته اول بیماری ائوسیسیت را نمیتوان در مدفوع پیدا کرد (۴) ولی پس از آن در حدود دو هفته ظاهر میگردد پس از گذشتن يك هفته از ظهور ائوسیسیت در مدفوع علائم بیماری رو به کاهش میرود (۲ و ۴). در مورد داوطلبی که سه هزار ائوسیسیت خورده بود (۶) علائم بیماری که با اسهال و حرارت ۳۹ آغاز گردیده بود ۸ روز پس از خوردن ائوسیسیت ها ظاهر گردیدند. علائم در حدود ۱۰ روز طول کشید روز دهم آرامش یافته ولی دومرتبه ظاهر و تا روز هفدهم ادامه داشته و پس از آن بکلی خوب شده است از روز نهم تا روز ۳۲ ائوسیسیت‌ها را در مدفوع پیدا کرده‌اند تکرار آزمایش و خوراندن مجدد ائوسیسیت نزد همین شخص ایجاد عفونت نکرده و آنرا در نتیجه مصونیت حاصله دانسته‌اند (۶) با توجه به اینکه بیماری بخودی خود بهبود مییابد اکثراً تصور میگردد که در نتیجه سایر درمانهای اسهالی که دربارهٔ مریض انجام گرفته بهبودی ظاهر شده لذا کمتر به تشخیص حقیقی بیماری توجه گردیده و از آزمایشگاه تجسس و یا

مستقیم انجام میگردد. از نظر میکروسکوپی ائوسیسیت‌ها که با مدفوع بخارج دفع میشوند بیضی یا دوکی شکل بوده و دارای دو جدار ظریف هستند که شفافیت کمی داشته پیدا کردن آنها در میان عناصر مدفوع نسبتاً مشکل است و این کار احتیاج به دقت بسیار زیادی دارد مخصوصاً با ابژکتیف های ضعیف میکروسکپ (۱۰×) دیدن آنها میسر نیست و فقط با ابژکتیف قوی (۵۰× - ۴۰×) میتوان آنها را مشاهده نمود (بزرگنمایی در حدود ۴۵۰ - ۴۰۰ مرتبه) پس از کشف بعلت اختصاصی بودن کامل شکل و مشخصات انگل تشخیص آن آسان است. خوشبختانه راهنمایی که در اینجا هست وجود کریستالهای شارکو - لیدن میباشد که وجود آنها باید آزمایش کننده را متوجه تجسس این انگل نماید. کریستالهای فوق مدتها پس از بهبودی خود بخود یا درمان باقی میمانند و ضمناً مواد غذائی هضم نشده مخصوصاً چربی در مدفوع مبتلایان به این بیماری وجود دارد (۱ و ۲ و ۴ و ۸) بعضی از مصنفین وجود ائوزینوفیلی را در خون نیز یادآور شده‌اند.

۳- علائم بیماری کوکسیدیوز انسانی

عارضه ایست که در نتیجه جایگزین شدن ایزوسپور اهومینیس در روده کوچک انسان ایجاد میگردد. دوره کمون آن در حدود ۶ روز است آغاز بیماری ناگهانی است و بیش از یکماه طول

میآید نمو کافی نکرده باشد ضمناً دو هفته است که لاغر شده مدفوع بیمار آبکی برنگ زرد کثیف میباشد قوام مدفوع در روزهای مختلف تغییر یافته مخصوصاً با درمانهای سمپتوماتیک آرامش موقتی پیدا میکرده و باز این حالت اسهالی با قطع درمان ظاهر میگردد است. بیمار تب نداشت ولی درد مختصری در ناحیه شکم و نفخ جزئی داشت.

آزمایش مدفوع - در آزمایش ماکروسکوپی مدفوع شل و قهوه‌ای رنگ بوده و آزمایش میکروسکوپی وجود مقدار زیادی کریستال شارکولیدن را نشان داد و قطعات گوشت هضم نشده با مقدار کمی قطرات چربی دیده شد. ائوسینوفیلی از وسپورا که حاوی یک یا دو اسپروبلاست بودند بخوبی مشاهده گردیدند (شکل ۲) آزمایشهای اضافی از نظر تجسس فلاژله‌های روده‌ای آمیب - باکتریهای بیماری زا و سایر انگلها با استفاده از روشهای مستقیم تغلیظ و کشت که در سه بار تکرار گردید منفی بودند.

بررسیهای دیگر: از منزل بیمار بازرسی بهداشتی بعمل آمد و شرایط غیرعادی و غیربهداشتی وجود نداشت ضمناً از مدفوع پدر و مادر و خواهر ۲ ساله کودک که ساکنان این منزل ران تشکیل میدادند نیز نظایر آزمایشهای بالا بعمل آمد که همگی منفی بودند.

دقت درباره این انگل خواسته نشده و در نتیجه موارد بیماری خیلی نادر بنظر میرسد (۳)

۴ - انتشار بیماری

با اینکه در بسیاری از نقاط دنیا منتشر است بیماری نسبتاً نادر میباشد. باتوجه به مشاهده جدید ماتاکتون موارد بیماری در مصر عراق ایران (۸۵۰۲ و ۱۰۹۶) شرق مدیترانه جنوب روسیه ایتالیا افریقای غربی - افریقای جنوبی (۳) افریقای شرقی پرتقال - نیجریه سنگال - چین - هندوچین - اندونزی - کالدونی - فیلیپین - گینه جدید اوکیناوا - برزیل - آرژانتین - ونزوئلا امریکای مرکزی - جزایر کوبا - ایالات متحده امریکا (۷) دیده شده ولی انتشار بیشتر بیماری در شرق دور و حوزه مدیترانه میباشد (۸۵۰۱)

۵ - شرح حال اولین مورد مشاهده شده در ایران

مورد بیماری دیده شده در تاریخ ۱۲/۹/۳۹ مربوط به دوشیزه ایست ۵ ساله اهل تهران که در سال گذشته ۶ ماه در فصول بهار و تابستان در سواحل بحر خزر اقامت داشته و پس از مراجعت به تهران نزدیک به دو ماه اخیر سالم بوده و عارضه‌ای نداشته است در دو هفته اخیر مبتلا به اسهال شده و دو روز قبل از مراجعه شدت یافته است (تا مرتبه در روز) طفلی است ضعیف که بنظر

۶- درمان کوکسیدیوز انسانی با کلروکین دی فسفات

برطرف شده انگل هم در مدفوع دیده نشد فقط کریستالهای شارکولیدن باقی ماندند - تعداد کریستالها بتدریج در آزمایشهای بعدی کم شده ولی تا حدود دو ماه هنوز در مدفوع دیده میشد . این روش درمانی نتیجه بسیار خوب داشت ضمناً در جریان درمان از هیچ گونه داروی دیگری برای درمان علامتی یا داروهای مؤثر بر میکروبها و سایر انگلهای روده‌ای استفاده نشده است .

خلاصه

کوکسیدیوز انسانی بعلت جایگزینی ایزوسپورا هومینیس در سلولهای پوششی روده کوچک ایجاد میگردد این بیماری با اسهال نسبتاً طولانی و دفع مواد هضم نشده ناراحتی شکم ولاغری همراه است . انتشار آن در اکثر نقاط دنیا ذکر گردیده است - اولین مورد بیماری در ایران نزد طفل پنج ساله‌ای از اهالی تهران مشاهده گردید و درمان موفقیت آمیز آن با داروی مالاریائی کلروکین دی فسفات انجام گرفت و باتجویز ۵۰۰ میلیگرم کلروکین در مدت ۳ روز علائم بیماری از بین رفت و دیگر انگل بهیچوجه دیده نشد .

درمان اختصاصی تابحال برای کوکسیدیوز ذکر نشده است شاید بعلت اینکه بیماری بخودی خود بهبودی پیدا میکرده ضمناً موارد آن هم نادر بوده است زیاد مورد توجه قرار نگرفته است ولی آنچه تاکنون از نظر درمانی بکار برده‌اند عبارت از مصرف بیسموت (۷) (بصورت سالیسیلات) بوده است در مورد بیمار مورد بحث باتوجه به آنکه این انگل از کلاس اسپروژترهاست که انگلهای مالاریا هم در آن قرار گرفته‌اند از داروهای جدید ضد مالاریائی (کلروکین دی فسفات) استفاده شد (۸) میزان دارو که برای طفل پنج ساله فوق مصرف شده است بقرار زیر است :

روز اول سه خوراك هر دفعه ۱۰۰ میلیگرم کلروکین باز
روز دوم يك خوراك شامل ۱۰۰ میلیگرم کلروکین باز
روز سوم يك خوراك شامل ۱۰۰ میلیگرم کلروکین باز
جمعاً سه روز ۵ خوراك شامل ۵۰۰ میلیگرم کلروکین باز
در روز اول و دوم درمان تمام علائم برقرار بوده ولی روز سوم اسهال

های انسانی بکار برده شده انتخاب گردیده است.

(۸) از داروی مصرف شده معادل مقداری که برای درمان مرحله شیروگونی خونی پلاسمودیوم

SUMMARY

After a brief review of distribution of human Coccidiosis in the world, the author describes the clinical symptoms and laboratory findings of the first case observed in Iran.

This record concerns a girl, 5 years old, from Teheran who suffered from diarrhea (watery and yellowish feces), abdominal pain, and asthenia. Microscopical Examination of feces detected great Number of Charcot-Leyden Cristals, undigested Meat, Fat droplets and few Oocysts of *Isospora hominis* with one or two sporoblasts. Other examinations for Intestinal Protozoa, Parasites and Bacteria gave negative results. Her Father, Mother and 2 years old sister, were also examined with no positive findings.

She was successfully treated with the administration of chloroquine diphosphate. (first day 3 doses each of 100 mgs chloroquine base, second and third days one dose of 100 mgs each). Symptoms and parasite in the feces disappeared on the third day, but Charcot-Leyden Cristals could be observed in the feces up to 2 months after the treatment.

In order to correct a misinterpretation in the literature, the author expresses his opinion that the record about the finding of Coccidiosis in this country (Voskressenski B. 1929-Zdrodowski P. and Voskressenski B. 1929) concerns the Russian Azerbaijan and not Iran.

REFERENCES

1. Cecil R.L. and Loeb R.F. (1959): A. textbook of Medicine. 10th. Ed. 353. sounders, Philadelphia.
2. Craig E.F. and Faust F.E. (1951): clinical parasitology. 5th. Ed. 218. Lea and Febiger, Philadelphia 1951.
3. Elsdon-Dew R. and Freedman L. (1953): Coccidiosis in Man. Experiences in Natal. Tr. Roy. Soc. Trop. Med. Hyg. 47: 209.
4. Kudo R. (1954): Protozoology 4th Ed. Charles C. Thomas. Springfield U.S.A.
5. Magath T.B. (1955): The Coccidia of Man. Am. J. Trop. Med. 15: 91.
6. Matsubayashi H. and Nozawa T. (1948): Experimental infection of *Isospora hominis* in Man. Am. J. Trop. Med. 28: 633.
7. Routh C.F., McCroan J.E., Jr. and Hames E.G. (1955): Three cases of human infection with *Isospora* in Georgia. Am. J. Trop. Med. & Hyg. 4: 1.
8. Strong R.D. (1954): Stitt's Diagnosis, prevention and treatment of tropical diseases. 7th Ed. 457. The Blakiston Company Philadelphia.
9. Voskressenski B. (1929): Trois cas de la coccidiose humaine en Azerbaïdjan. Arch. Inst. Microbiol. et Hyg. d'Azerbadjan 1: 115. (in Trop. Dis. Bull. 27: 270. 1930).
10. Zdrodowski P. and Voskressenski B. (1929): Sur la repartition et l'épidémiologie des infections intestinales par les protozoaires en Azarbeïdjan. Arch. Inst. Microbiol. et Hyg. d'Azarbaïdjan 1:97. (in Trop. Dis. Bull. 27: 270. 1930).