

تجسس کروماتین جنسی در چند بیمار (در بیمارستان زنان)

دکتر جهان‌شاه صالح

استاد کرسی جراحی بیماریهای زنان

دکتر امان‌الله رفوآه

رئیس درمانگاه آموزشی آزمایشگاه بیمارستان زنان

در سال ۱۹۵۷ «ه. پ. ه. کلینگر» (۳) مقاله‌ای را جمع به تشخیص واقعی جنسیت و اهمیت اشکال مختلف هسته نوتروفیلها انتشار داد و بسیاری از مسائل مربوط به جنسیت را روشن ساخت.

برای تشخیص جنسیت تاکنون سه طریقۀ پیشنهاد شده است: روش اول بوسیله بافت برداری از پوست بدن (اپی‌درم) و مطالعه کروماتین سلولهای پوششی جلد انجام میگردد و در سال ۱۹۵۳ توسط مور (۴) بکار برده شده است.

طریقۀ هماتومورفولوژیک بوده و با سلولهای پوششی موجود در مایع بزاق است بوسیله ماربرگر (۵) و همکاران وی متداول گردید. در سال قبل این روش بوسیله رنگ‌آمیزی جدیدی تکمیل و تسهیل شده است.

طریقۀ هماتور فولوژیک بوده و با تهیه گسترش‌های معمولی از خون محیطی و مطالعه گویچه‌های سفید چند هسته‌ای امکان پذیر میباشد. تشخیص

بررسی کروماتین جنسی در طی سالهای اخیر اهمیت بسزائی پیدا کرده است بطوریکه نه تنها بعضی از مسائل بفرنج جنسی را روشن ساخته بلکه در تشخیص و پیش‌آگهی بسیاری از بیماریهای غدد مترشحه داخلی راهنمای سودمندی بشمار میرود.

در سال ۱۹۴۹ یکی از دانشمندان بنام «بار (۱)» نشان داد که برای تشخیص واقعی جنسیت میتوان هسته گویچه‌های سفید نوتروفیل را مورد مطالعه قرارداد. چنانچه در هسته بعضی از گویچه‌ها توده‌های کروماتین مخصوص که شرح داده خواهد شد مشاهده گردد تشخیص جنس مونث داده میشود هر آینه قطعات کروماتین مذکور در هسته پولی‌نوکلئرها وجود نداشت میتوان به مذکر بودن شخص پی برد.

پروفیسور ویدمان (۲) و همکارانش درباره تعیین جنسیت از روی شکل هسته نوتروفیلها زحمات ذقیمی را متحمل شده اند.

1 - Barr

3 - H.P. Klinger

4 - Moore

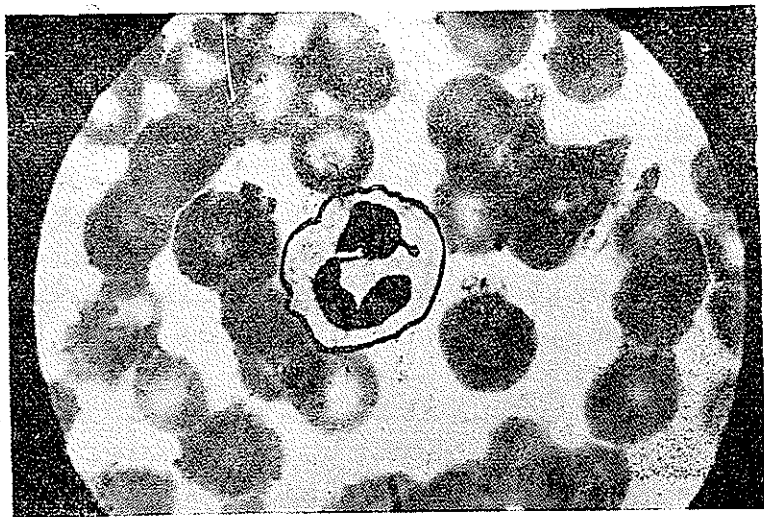
2 - Wiedmann

5 - Marberger

قطعی این طریقه نیز احتیاج به تجربه فراوان دارد.

طریقه اول بعلت اشکالات فنی امروز بندرت بکار میرود. روش دوم نیز با وجود سهولت کار احتیاج به آزمایشگاه مجهز و متخصصین متبحر دارد. طریقه سوم یاروش خون‌شناسی امروزه در غالب نقاط عالم متداول گردیده است.

عبارت از برجستگی‌های کوچک گریزی شکل است که بعضی آنها را به چوب طیل زنها (۲) تشبیه نموده‌اند. زوائد کروماتینی که مشخص جنس مونث است معمولا بشکل گرد یا بیضوی و بقطر ۵ را میکرن هستند و کاملا توپرودارای حدود معین و واضح میباشند مهمتر آنکه بوسیله ساقه بسیار نازکی بقسمتی از هسته چسبیده‌اند. این زوائد



نمای ریزبینی يك گویچه سفید چند هسته‌ای که حاوی زائد کروماتین جنسی (مونث) می‌باشد.

این روش برای اولین بار در سال ۱۹۵۴ توسط اسمیت و داویدسن (۱) شرح داده شده است. کلید تشخیص جنسیت در گویچه‌های سفید چند هسته‌ای جنس مونث قرار دارد و آن

کروماتینی از لحاظ رنگ آمیزی بازوفیل می‌باشند. و بطور متوسط در ۲ الی ۵ درصد پولی نوکلئرها رسیده و تکامل یافته جنس مونث دیده میشود و ندرتا در ۱۵ الی ۲۰ درصد آنها ممکن است

مشاهده شود .

در يك سلول ممكن است بيشتر از يك عدد باشد .

۳ - اجسام شبیه به راکت :

این گونه اجسام کمتر دیده میشوند و از لحاظ شکل و اندازه شبیه چوب طبل واقعی می باشند ولی در وسط کمرنگترند .

برای اشخاص مجرب و کسانی که آشنائی کاملی بمشخصات گویچه های سفید چند هسته ای دارند این آزمایش که متکی به کیفیت اشکال کروماتین ها می باشد طریقه ساده و دقیقی است معهداً این روش نیز خالی از اشکال نمی باشد و گاهی اشتباهاتی در آن دیده میشود و برای جلوگیری از این اشتباهات نکاتی چند را که در نتیجه تجربه بدست آمده است متذکر میشود :

۱ - طریقه آزمایش - گسترش خونی که از نوک انگشت بعمل می آید باید نازک گرفته شود تا طرز قرار گرفتن لوكوسیت ها بخوبی مشخص گردد ضمناً چندین لام باید تهیه شود تا آزمایش کننده بتواند بهتر تفسیر نماید در بعضی از موارد استثنائی که احتیاج بتجمع گلبول های سفید است میتوان از رگ خون گرفت . لامهارا بامای گرانوالدگیمسا و یا گیمسا تنها رنگ آمیزی نموده و سا ایمرسیون و روغن زیر میکروسکپ ملاحظه مینمایند باید در گسترش خونی بسیار دقت نمود که آلوده نباشد تا تفسیر آن مشکل نگردد و فقط لامهای تازه ای را

از نقطه نظر بالینی مشاهده يك جسم گریزی شکل در یاخته گلبول سفید برای کروماتین مثبت کافی است ولی برای قطعیت امر وجود ۶ عدد از این زوائد گریزی شکل برای تشخیص جنس مونث لازم است تعداد گویچه های سفیدی که برای پیدا کردن ۶ عدد چوب طبل لازم است گاهی مابین ۶۰ الی سه هزار است ولی معمولاً ۲۰۰ الی ۳۰۰ عدد بطور متوسط مشاهده گلبول سفید کافی است گویچه های مذکر مشخصات معینی ندارند اما باید در نظر داشت که زوائد و برجستگی های مختلف دیگری نیز در کروماتین گویچه های سفید هر دو جنس دیده میشود که باید آنها را از چوب طبلهای واقعی تمیز داد :

۱ - جوانه های کوتاه :

این جوانه ها بقطر کروماتین های جنسی هستند اما قاعده آنها پهن است و در حقیقت بدون ساقه میباشند . جوانه های کوتاه بیشتر در جنس مونث دیده میشود .

۲ - گرزهای کوچک (۱) و تقسیمات فرعی هسته (۲) :

این اجسام ریز گریزی شکل بسیار شبیه کروماتین های جنسی میباشند و با کمی سهل انگاری ممکن است با چوب طبل واقعی اشتباه شوند اما بادقت های لازم میتوان پی برد که اولاً ریزتر از کروماتین جنسی میباشند ثانیاً تعداد آنها

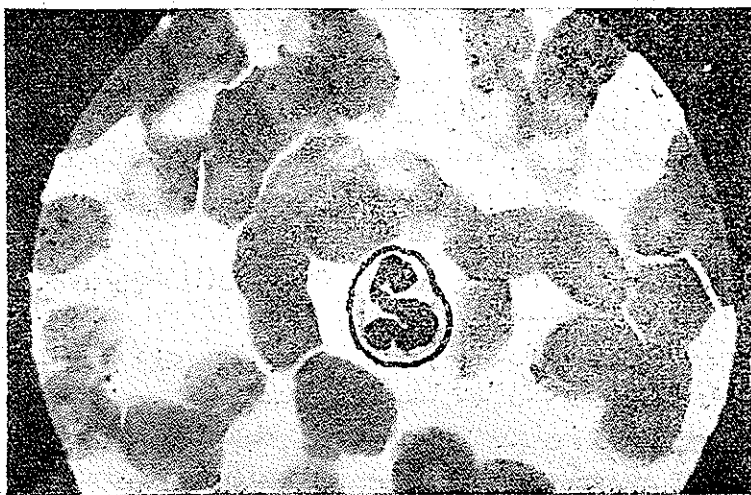شود و در مورد دیگر هزار نوتروفیل مورد لزوم باشد ولی روی هم رفته ۵۰۰ گلبول سفید نوتروفیل کافی است در موارد مشکوک بخصوص اگر تعداد لوکوسیت‌های رسیده کم باشد (انحراف بچپ) بهتر است چند صد عدد گلبول سفید دیگر هم بطور اضافه آزمایش شود.

فقط زواندیکه کاملاً مشخص بوده و سر آنها بطور آزاد در سیتوپلاسم قرار دارد باید در نظر گرفته شود لهذا تمام اشکالی راکه به هسته چسبیده و یا با فاصله زیادی بسر هسته وصل شده نباید بحساب آورد حتی آنهاییکه شبیه بدسته طبل بوده ولی در سلولهای خراب شده دیده میشود باید حذف کرد.

که بالکل شسته و با پارچه پنبه‌ای تمیز شده بکار بردواز آزمایش لامهائی که خوب تهیه نشده و یا رنگ آمیزی آن مطلوب نیست خودداری کرد.

۲ - تفسیر نتایج:

فقط نوتروفیل‌های رسیده با هسته های تقسیم شده باید مورد آزمایش قرار گیرد تا اینکه حداقل ۶ جسم گریزشکل کامل دیده شود (هسته ماده) ولی اگر ۵۰۰ نوتروفیل مورد آزمایش قرار گیرد و هیچکدام محتوی زواند مذکور نباشد باید نتیجه آزمایش را مذکر شناخت معمولاً تعداد چوب طلها باسن و یا سایر عوامل فرق میکند لهذا ممکن است در يك مورد برای یافتن ۶ عدد آنها فقط صد نوتروفیل امتحان



نمای ریبینی گویچه سفید چند هسته‌ای معمولی که فاقد زانده

کروماتین جنسی است

در دخترانی که آمنوره اولیه داشته و علائم جنسی در آنها مشهود نیست باید باین سندرم مشکوک بود تقریباً نیمی از این بیماران که تحت آزمایش خون قرار گرفته‌اند دارای کروماتین منفی یعنی مذکر بوده‌اند ولی اگر کرمتین مثبت هم باشد (مونث) باز سندرم فوق رانمیتوان رد کرد.

در سالهای اخیر در بیمارستان زنان چند مورد آژنزی اوارین دیده شده است که اولین مورد آنها دوشیزه ۲۱ ساله‌ای است که فقط بانداز دختر ۱۲ ساله رشد کرده بود و آمنوره ابتدائی و پیری زودرس و انفاتیلیسم دستگاه ژنیتال داشت و علائم ثانوی جنسی و بلوغ دروی بروز نکرده بود. مقدار گونادوتروپ بسیار بالا و استروژن و پرگناندیول خیلی کم و بقیه آزمایش‌ها طبیعی بود.

درباز کردن شکم تخمدان وجود نداشت و در بیوپسی از جای آن استرومای غیرفعال تخمدان بدون فولیکول دیده میشد کروماتین جنسی این بیمار مثبت بود اما در سه مورد دیگر آزمایش تجسس کروماتین منفی جواب داد.

۲- سندرم کلین فلتز (۲): تشبیه سندرم آژنزی تخمدان است فقط باین تفاوت که این بیماران از لحاظ تشریحی مذکراند یعنی دارای بیضه‌هائی هستند که ترشح هورمونی داشته ولی

اصولاً خطر بزرگ مربوط به نمای گرزهای کوچک است که در نظر اشخاص غیر مجرب بشمار اشکال گرژی شکل واقعی در می‌آیند و منشاء اشتباهات زیاد میگردند در حقیقت گرزهای کوچک بقطر یک میکرون هستند و حال آنکه عرض هر دسته طبل ۱۵ میکرون و در شکل بیضوی حتی تا ۲ مومیشد گاهی نیز ممکن است دسته طبلهارا با بعضی از شکلهای تقسیم شده هسته و تقسیمات کوچک آن اشتباه نمود زیرا اندازه و ضخامت آنها شبیه بدسته طبل بوده فقط پلهائیکه آنها را بهسته چسبانیده یا از بین رفته و یا خیلی باشکال دیده میشود بدیهی است در این موارد دیدن ۶ عدد دسته طبل برای تشخیص قطعی کافی نمیباشد و بهتر است این هسته‌های کوچک را اصولاً در نظر نگیرند و بهمرفته تعیین جنسیت بستگی به تجربه و حذاقت و تفسیر صحیح نتایج حاصله دارد لکن در موارد غیر عادی بهتر است که آزمایش بطرق مختلف انجام گیرد و نتایج حاصله بایکدیگر مقایسه شوند.

موارد استفاده از کروماتین جنسی

الف - در تشخیص بعضی از بیماریها
 در اغلب موارد تعیین کروماتین جنسی به تشخیص بالینی کمک مینماید:
 ۱- آژنزی اوارین (سندرم ترنرا)

1. Ovarian Agenesis (Turner's Syndrome)
2. Klinefelter Syndrome

مورد نیز بیماری در بیمارستان زنان مورد معاینه و تشخیص قرار گرفته است خانمی ۲۰ ساله بطلت هیرسوتیسم آمنوره و ناهنجاری دستگاه تناسلی خارجی مراجعه کرده است رشد جسمانی طبیعی ولی هیكلی مردانه و عضلاتی شبيه ورزشكاران دارد گوشت‌های ران وبازو وشانه عظم یافته وموهای غیر عادی در ناحیه رانها وسرین و سینه وصورت بیرون آمده وضع روئیدن موهای زهار شبيه مردان زنجیروار تا ناحیه ناف ادامه دارد رادیوگرافی جمجمه طبیعی است در معاینه دستگاه تناسلی کلیتورس عظم یافته مجرای ادرار در جدار قدامی مهبل باز میشود در معاینه با توشه رکتال جسم رحم قدری کوچکتر از عادی ولی تخمدانها براحتی حس میشود در پرتونگاری پس از دمیدن هوا در فضای پشت صفاقی عظم غده فوق کلیوی طرف راست دیده میشود مقدار ۱۷ ستواستروئیدو ۱۷ هیدورکسی استروئید هر دو ز یادتر از عادی است

کروماتین جنسی - مثبت است

۴- تائیت بیضوی ای— سنندرم شامل آمنوره وقتق مغبنی است و استعداد ابتلاء باین عارضه اغلب فامیلی است ساختمان بدنی زنانه بوده ولی طول مهبل کوتاه وپس از باز کردن شکم تخمدانها که در مجرای مغبنی و یا داخل شکم قرار دارند دارای نسج بیضوی میباشند و کروماتین جنسی نیز در این قبیل بیماران منفی (مذکر) است .

اسپرما توزوئید ندارد در این مورد وجود کروماتین جنسی مونث تشخیص راقطعی میسازد در بعضی موارد ممکن است کروماتین جنسی مذکر نیز دیده شود که در اینصورت ارزش تشخیص ندارد يك مورد از این بیماری به مطب خصوصی (دکتر صالح) مراجعه نموده مردی ۳۴ ساله وشکایت وی از بچه دار نشدن بود وضع اندامها طبیعی در دستگاه تناسلی فقط بیضه‌ها بسیار کوچک باندازه لویا حس میشد ولی آلت تناسلی وقوای جنسی و مقدار اسپرم طبیعی بنظر می‌آمد در صورتیکه اسپرما توزوئید وجود نداشت بیمار دارای ژنیکوماستی و مقدار هورمون F.S.H بسیار بالا و ۱۷ ستواستروئید کمتر از عادی بود بیوپسی بیضه هیالینوز مجاری سمینفر را نشان میداد وبرعکس نسج بینابینی و سلولهای لیدیک از پرکاری حکایت میکرد و کروماتین جنسی مثبت بود .

۳- سنندرم آدرنوژنیتال. در مواردیکه ازدیاد فعالیت قسمت قشری غدد فوق کلیوی در کار باشد در زنان علائم رجولیت پیدا میشود و جنس بیمار مورد شك قرار میگيرد حتی دراوائل بیماری در نزد دختر بچه‌ای ممکنست آلت تناسلی مذکر موجود باشد و لهذا جنسیت وی مشکوک است در این موارد آزمایش خون برای پی بردن به جنسیت بیمار کمال اهمیت را دارد که توام باتعیین مقدار ۱۷ ستواستروئید مهمترین راه برای تشخیص جنسیت بیمار بخصوص جدیدالولاده‌ها بشمار میرود . در این

ب - درپیش آگهی وضع جنسی افراد

اجتماعی آینده اطفال مبتلا به حالات مختلف دو جنسی قضاوت و پیش‌بینی قطعی نمود زیرا تغییرات و تکامل دستگاه تناسلی و ساختمان تشریحی بدن و چگونگی زندگی اجتماعی افراد بستگی به عوامل گوناگون مخصوصاً تراوش هورمونها دارد .

نتیجه :

- ۱ - قاطع ترین وسیله تشخیص جنسیت کروماتین جنسی است .
- ۲ - مشاهده کروماتین جنسی در گسترش خون محیطی ساده‌ترین وسیله تشخیص است .
- ۳ - مشاهدات ما در بیمارستان زنان و بیماران خصوصی ارزش آزمایش مزبور را بخوبی نشان داده و در تعیین تکلیف قطعی بسیاری از موارد بفرنج جنسیت کمک بسزائی نموده‌است .

تجارب متعدد نشان داده که هیچ جاننداری نمیتواند گامت جنس مخالف خود را تولید نماید بعبارت دیگر در دارندگان کروماتین منفی (مذکر) تخمدان وجود ندارد و با کروماتین مثبت (مونث) بیضه کامل وجود نخواهد داشت بنابراین با طریقه خونی میتوان به سترونی ابتدائی پی برد بطوریکه در او ان کودکی میتوان گفت که دختری که کروماتین او منفی است هیچگاه مادر نخواهد شد و پسری که دارای کروماتین مثبت باشد هیچوقت سعادت پدری نصیبش نخواهد گردید . همانطور که تذکر داده شد آزمایش تجسس کروماتین جنسی سرنوشت قطعی موجود را از نظر تولید مثل در آتیه معلوم مینماید اما باید در نظر داشت که با این امتحان نمیتوان درباره

REFERENCES

- 1 - Briggs, Donald K.ET. ET All: Determination of Chromatin sex From blood smears 1957.
- 2 - Wiedmann, H,R: Sex Determination by Logry 1959 Haematomorphology 1959