

دوباره بکار گذاشتن دندانهای طبیعی*

نقارش

دکتر محمد کلاتری

دوباره بکار گذاشتن دندانهای طبیعی - در مقاله قبل چنانچه بنظر همکاران گرامی دروستان ارجمند رسید موضوع بکار گذاشتن پایه‌های فلزی روی استخوان فك بیمار یعنی: مسئله شبکه فلزی زیر پر یوست (۱) بود که بیماران بدون دندان و بدون لثه (یافک) از بکار گذاشتن آن شبکه فلزی میتوانستند دارای دندانهای مصنوعی ثابت ثابت و غیر ثابت باشند.

ولی در این مقاله بحث درباره بکار گذاشتن دندانهای طبیعی در جای خود میباشد بطور کلی در این باب هم عقاید مختلفی وجود دارد که دو طریق آن برای یاد آوری نوشته میشود:

۱- بکار گذاشتن يك دندان غیر طبیعی در جای کشیده دندان که آنرا ایمپلانتاسیون دانترا (۲) میگویند این موضوع از بحث این مقاله خارج است و چندان طرفداری هم ندارد و چنانچه همکاران ارجمند در این باب علاقه نشان بدهند بعداً نوشته خواهد شد.

۲- دوباره بکار گذاشتن دندان طبیعی در محل خودش که موضوع همین مقاله میباشد.

اطلاعات و تجربیاتی که راجع بکار گذاشتن دندانهای طبیعی در دسترس ما میباشد مرهون زحمات آقای دکتر آنتورین (۳) آلمانی است که برای اولین بار این عمل را انجام داده و آماری که در کلینیکهای دندان پزشکی موجود است نتایج مثبت و موفقیتهای قابل ملاحظه تا بحال نشان داده است.

توضیح: در شماره قبل اشتهاماً بجای نام آقای دکتر محمد کلاتری، دکتر محمود کلاتری چاپ شده لطفاً تصحیح شود.

*Reimplantation dentaire

۱- des implantations metaliques sous-priostes

۲- implantation dantaire

۳- Dr. Antorin

اصولاً عمل پیوند دندان خیلی قدیمی است سابقاً این عمل را برای جابجا کردن دندانهای ثنایا و نیاب بمنظور زیبایی (کوسمو تیک) (۱) انجام میدادند اما امروز دیگر کشیدن دندانهای جلو و جا گذاردن آنها چندان طرفداری ندارد زیرا چنانچه این نوع دندانها که دارای یک ریشه میباشند کج و معوج و سبب زشتی صورت باشد وسیله متخصصین ارتودونسی (۲) باسانی در دهان ردیف خواهند شد همچنین اگر ریشه آنها بعلت ضربه و یا علل دیگری دارای کیست یا گرانول و بالاخره فیستول بشوند بایک جراحی کوچک یعنی قطع ته ریشه آنها رسکسیون آپیکال (۳) در دهان معالجه میشوند و احتیاجی بکشیدن و دوباره بکار گذاشتن ندارند.

موضوعی که امروز روی آن بحث میشود و مطالعات بیشتری در اطراف آن شده دوباره بکار گذاشتن دندانهای است که دارای چند ریشه هستند.

در حال حاضر عقاید دیگری برای این کار پیدا شده مخصوصاً در آمریکا دندان پزشکان برای پیوند دندان معتقدند که چنانچه دندانهای شش و یادوازده سالگی قابل معالجه در دهان نباشند و خود دندانها هم کاملاً پوسیده باشند میتوان از وجود دندانهای عقل استفاده نمود یعنی دندانهای شش و یادوازده سالگی را بکشند و بجای آن دندان عقل را بکار بگذارند ولی این موضوع هنوز از حدود گفتگو خارج نشده و بصورت عمل در نیامده است.

عده دیگری از این دندان پزشکان باز عقیده دارند که میتوانند از جوانه دندانهای عقل استفاده بکنند یعنی چنانچه دندانهای شش و یادوازده سالگی خراب شده باشند آنها را کشیده و جوانه دندان عقل را از محل خودش برداشته و بجای آنها پیوند نمایند و این کار هم انجام شده است ولی چون نتیجه اصلی خوب نبوده هنوز طرفداری ندارد.

تجرباتی که تاحال عمل و نتیجه خوبی گرفته شده روی دندانهای میباشند که پس از کشیدن آنها بجای خودش بگذارند. در اینجا باید متذکر شد که استعمال

واستفاده دندان شخصی برای شخص دیگر بعقل فنی غیر ممکن است و همچنین تغییر محل دندان بیمار مثلاً دندان طرف چپ برای راست و یا بالعکس نتیجه خوبی بدست نمی دهد (هردندانی را طبیعت برای محل خودش ساخته و در غیر این صورت بدلائل فنی زیاد پیوند عملی نخواهد شد).

موضوع دیگری که جالب توجه است و دکتر دندان پزشك خیلی باید دقت نماید اینست که گرف دندان را وقتی باید به بیمار پیشنهاد کرد که درمان آن در دهان غیر مقدور باشد. بطور کلی گرف برای دندانهایی است که ریشه آنها دارای کیست یا گرانول باشند بطوریکه عمل قطع ریشه آن دندان در دهان مقدور نباشد و یا سوراخی ییکی از ریشه ها و یا وسط خود دندان در اثر عدم توجه دندان پزشك با دریل یا برش دو کر پیدا شده که معالجه آن در دهان غیر ممکن باشد و یا شکستگی در اثر ضربه بعلت تصادف و یا ورزش اتفاق افتد که معالجه و همردیف کردن آنها نوری و اجباری بایستی انجام شود در اینگونه موارد است که جراح دندان پزشك پیشنهاد گرف دندان بیمار مینماید و الا در غیر این صورت اینکار منع شده و عمل نابجای پزشکی بشمار میرود که آنرا با اصطلاح معروف (دکانداری یا شارلاتانی مینامند).

برای گرف دندان عده ای عقیده دارند که پریوست ریشه لازم است بطور کامل باقی بماند زیرا برای وجود آن است که يك نتیجه بادوام تری از این عمل بدست می آید.

اما دکتر هیس (۱) از تجربیاتی که روی بیماران بدست آورده و همچنین با معاینه های بافت شناسی (۲) روی عمل دوباره بکار گذاشتن دندانها عقیده دارد که تنها پریوست نیست که بعد از این عمل برای نگهداری دندان بکار میرود بلکه نگهداری شدن دندان بستگی دارد بساختمان دندان که بوسیله دکتر هیس بخوبی تحت مشاهده و تجربه در آمده است. دکتر مزبور مشاهده کرد که استحکام و دوام دندان گرف شده باسن بیمار نسبت عکس دارد باین معنی که اگر سن بیشتر باشد درام کمتر است و اگر کمتر دوام و استحکام آن بیشتر.

بامطالعه‌ای که اینجانب در آلمان شهر بن (۱) روی چندین بیمار که تعداد آنها به ۲۵ نفر میرسد بعمل آورده‌ام آنهایی که جوانتر بوده‌اند نتیجه مطلوبتر و گرف کاملتر انجام شده یعنی ۷ نفر از ۲۵ نفر که جوانتر بوده‌اند و تاحال بیش از ۵ سال میگذرد با ابرو اسیون کاملی که از آنها در دست دارم و عکس‌های پی‌درپی (هر ۴ ماه يك عکس) تقریباً بهیچوجه رزور پس‌یون (۲) در ریشه دندان و یا حفره فکی دیده نشده و بخوبی از آن دندان استفاده میکنند در صورتیکه نسبت ببقیه یعنی ۱۸ نفر وضع چنین نبوده با این توضیح که ۹ نفر بدون نتیجه و برای مدت کمی هر يك يك یا دو ماه نرسیده دندانهای گرف شده را از دست دادند و دندانهای ۹ نفر دیگر بیش از ۳ سال دوام نداشته و این امر فقط بعلت سن زیاد است. از ۷ نفری که در بالا ذکر شد يك نفر ایرانی در ایران است که در سندیکای دندان پزشکان روی این بیمار کنفرانس داده شد این بیمار چون سلامت کامل دارد و جوان میباشد با عکس‌هایی که موجود است نه تنها از دندان گرف شده استفاده میکند بلکه روی همین دندان يك انله کار گذشته شده که يك بریج هم بآن اتصال دارد و کمک بزرگی به بیمار نموده است با توجه با برسو اسیونهای فوق چنین نتیجه گرفته شده که فرضیه آقای دکتر هیس از هر جهت قابل قبول میباشد و مسلم است که موضوع سن را برای بیمار باید در نظر گرفت.

بامطالعاتی که استادان فن دندان پزشکی در اروپا بویژه آلمان در باره این عمل یعنی دوباره بکار گذاشتن دندان طبیعی کرده‌اند نکات ذیل را برای نتیجه مطلوب مورد توجه قرار داده‌اند:

۱- دندان را باید طوری کشید که هیچگونه لطمه بخود دندان (شکستن ریشه‌ها) و شکستگی لبه استخوان فك بریدگی و یا پارگی لثه دور دندان وارد نشود برای این منظور لازم است بی‌حسی موضعی را در نظر گرفت زیرا چنانچه بی‌حسی کامل نباشد و بیمار ناراحتی مختصری در موقع کشیدن دندان حس کند ممکن است بایک حرکت کوچک ریشه دندان میشکند و بایک شکستگی کوچک لبه استخوان فك

و بالاخره پارگی لثه پیش آید در این صورت عمل پیوند بطور دلخواه انجام نخواهد گرفت.

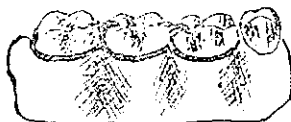۲- لثه دندان چه از نظر استیک و چه از لحاظ فیزیولوژیک (۱) باید کاملاً مورد توجه قرار گیرد بهمان وضعیکه در حال اول دور دندان بوده باقی بماند بطوریکه تمام همکاران میدانند همیشه قبل از کشیدن دندان میبایست بوسیله اسباب لثه دور دندان را کاملاً از دندان جدا نمود که در موقع کشیدن دندان تغییر کوچکی هم به لثه دور دندان داده نشود.

۳- رابطه فیزیولوژیکی (۲) نکته ای که در درجه اول اهمیت است اینکه تمام مدت دوره عمل باید رعایت کامل نظافت و هم آهنگی دندان کشیده شده را با محیط دهان در نظر گرفت که بعد از جا گذاشتن دندان رابطه فیزیولوژیکی آن زودتر برقرار گردد و کلیه امراض دندانی که وجود داشته و بیماریهایی که با آهستگی در موقع عمل ممکن است بوجود آید در قسمت لثه دندان و بافتهای مخاطی دهان چه در موقع جا گذاری دندان و چه بعد از عمل معالجه و وضع مناسبی برقرار نمایند.

دندان را پس از کشیدن پاچه وضعی میتوان بجای خودش گار گذاشت

۱- یک هفته قبل از کشیدن دندان لازم است قسمت جو نده دندان مورد نظر را کوتاه نمایند که بدندان مقابل برسد.

۲- یک پلاک فلزی بشکل ۳ حلقه متصل بهم برای روی ۳ دندان که وسطی دندان



پیوندی خواهد بود ساخته میشود این پلاک مدت یک هفته روی دندانهای بیمار موقتاً سوار میشود که بیمار از داشتن این پلاک ناراحتی نداشته باشد و کاملاً عادت کند.

شروع بکار

پس از اینکه بیمار در راحتی کامل با داشتن پلاک روی دندانها بود همان روز میتوان شروع بکار کرد و چون بران کشیدن دندان و نصب آن بجای خودش مدت زیادی وقت لازم است باید محلی را که برای این کار در نظر میگیرند ساکت و بدون مراجعه کننده دیگری باشد.

شرایط لازم

۱- چنانچه قبلاً تذکر داده شد دندان بیمار باید از هر جهت سلامت کشیده شود لبه‌های کنارفک شکستگی پیدا نکنند و لثه‌های دور دندان سلامت باقی بماند.

۲- تمام کارهاییکه برای پر کردن دندان در دهان بیمار باید انجام شود در حال حاضر پس از کشیدن بطور دقیق در حضور بیمار باید انجام داد و آن کارها بطور خلاصه عبارتند از:

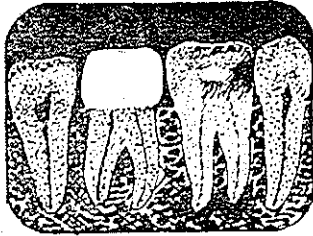
خالی کردن دندان - نظافت کامل سوراخهای ریشه - چنانچه در ته ریشه (۱) کیست یا گرانول باشد نظافت کامل ته ریشه - پر کردن داخل سوراخهای ریشه و حاضر نمودن حفره دندان برای پر کردن بعد.

در تمام طول این مدت که دندان پزشك مشغول نظافت و پر کردن دندان است باید توجه داشته باشد که دندان از وضع قلیائی دهان دور نشود و یا اینکه حفره استخوان فك بهمین وضع برقرار باشد یعنی مرتباً با سرم فیزیولوژی یا یک محلول قلیائی شستشو شود زیرا چنانچه دندان کشیده شده در موقع کارهای لازم و حفره فك در دهان از محیط قلیائی خارج شود دوران گرف دندان بطول خواهد انجامید و نمیتوان حساب دقیق به برقراری آن نمود.

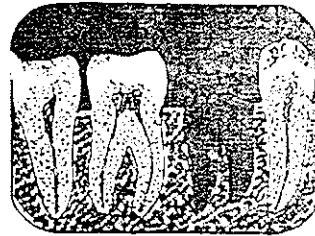
در اینجا موضوع دیگر نظافت کامل ته ریشه دندان است یعنی هر چیزی که ته ریشه میباشد باید برداشته و بادریل (۲) یا برش دو کر (۳) سوراخ ریشه گشاد شود که براحتی بشود با چشم ته ریشه را دید.

پس از نظافت کانالها بایکی از محلولهای قلیائی یا خمیرهایی که برای پر کردن ریشه‌هاست کانالها را پرورد هر یک از کانالها گوتاپرکلی مخصوص کانال بگذارند با وضعی که سر گوتاپرکلی از ریشه خارج شود بعد حفره دندان را با سیمان موقتاً پر کنند و دندان را مجدداً بایکی از محلولهای قلیائی شستشو داده و اضافات گوتاپرکلی را از ته ریشه‌ها قطع نموده بجای خودش با طریق ذیل جا میگذارند .


چنانچه جا گذاری دندان بمحل خودش مشکل بود مانعی ندارد که مختصر تراشی




۱




۲



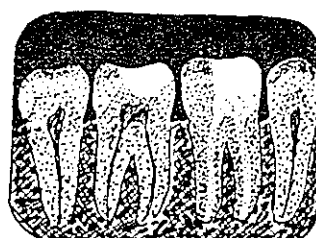
۳



۴



۵



۶

۱- دندان بیمار قبل از عمل ۲- دندان بیمار در حال آبسه ۳- حلقه‌های روی دندان موقت ۴- دندان بیمار کشیده شده ۵- دندان بیمار که کشیده شده بود پر شده و در حفره خود بکار گذاشته شده ۶- دندان دو باره کشیده شده بحال طبیعی در آمده حلقه را برداشته و دندان را با طلا پر کرده اند .

ترسیم سیامک تیموری دانشجوی دندانپزشکی

بریشه‌های آن داده شود. از هر چیز مهمتر جا گذاری دندان در محل خودش میباشد که باید بدون کوچکترین فشار و یا ناراحتی باشد باید توجه نمود که دندانهای مقابل کوچکترین فشاری روی آن نداشته باشند.

وقت کار گذاشتن نباید فشار زیادی بوسیله اسباب روی آن وارد آورد. دندان وقتی کاملاً در جای خودش قرار گرفت حلقه‌ای را که قبلاً تهیه و آزمایش شده بود روی دندانها بطور ثابت کار میگذارند و تا دندان بحال طبیعی برقرار نشود نباید حلقه را از روی آنها برداشت پس از برقراری دندان بحالت طبیعی حلقه را برداشته و دندان را برداشته میکنند برای پر کردن دندان در این حالت عقاید زیادی است ولی با تجربه‌های فراوان بر این عقیده هستند که چون سر این دندان کاملاً تراشیده شده و فاصله زیادی با دندانهای مقابل دارد بهترین راه پر کردن آن باطلای زرد است که بشکل انیله میباشد.

ناراحتی‌هایی که ممکن است پس از جا گذاردن دندان پیش آید ممکن است پس از یک یا چند روز تورم زیاد و دردهائی بوجود آید که نتیجه بریودونتیت (۱) ناگهانی میباشد این ناراحتی‌ها ممکن است سبب بیرون کشیدن دندان بشود. درمان بعد از عمل را دندان پزشک با وضع مزاجی بیمار باید دقیقاً توجه داشته و از هر حیث نظافت و قلیائی بودن آب دهان و بطور کلی حالت عمومی او را با بهترین طریق مراعات نماید.

بطور کلی چون برای دوباره بکار گذاشتن دندان از هر چیز مهمتر دانستن وضع ریشه‌ها چه قبل از کشیدن و چه بعد از آن میباشد رادیوگرافی‌های کاملی چه قبل از عمل و چه بعد باید بشود که پزشک تغییراتی را که در ریشه و یامحل آنها میشود کاملاً از زیر نظر بگذراند.

در بسیاری از حالات دیده میشود که دندان کار گذارده شده را باید کشید در اینجا نیز نگهداری حالت عمومی بیمار و نظافت کامل دهان از هر جهت لازم است پس از بهبود میشود دندان کشیده شده را بعد از ۱۴ روز تا سه هفته بجای خودش کار گذاشت ولی اگر مدت ۸ هفته بگذرد با وضع عادی دندان در محل خودش برقرار نخواهد شد. (مدتی که بالا ذکر شد بطور متوسط است البته برای جوانها مدت کمتر لازم دارد زیرا

در جوانها نمواستخوان زودتر و بیشتر از پیران است .
 اصولاً نمیتوان گفت که نگهداری دندان کشیده شده نقش مهمی در این عمل ایفا میکند زیرا ممکن است که دندان کشیده شده را در يك ورقه روزنامه نگهداری نمود و در موقع کار گذاری آنرا از هر جهت نظیف کرد و دوباره کار گذاشت . چون اصولاً دندان بدون اینکه عکس العملی از خود نشان دهد در جایش برقرار و بحالت طبیعی در میآید بطوری که دیده شده چه بسا دندان هایی که بطور کامل از آنها نگهداری شده و دارای استریل کامل هم بوده و عمل تجزیه و ترکیب هم بخوبی انجام شده است ولی پس از مدت کمی ریشه خود را از دست داده و عمل بنتیجه مطلوب نرسیده در این گونه موارد نمیتوان دندان پزشك را مقصر دانست بلکه توانائی بیمار را نیز باید در نظر داشت زیرا ممکن است برای گرف دندان قدرت بیمار کامل نباشد و روی همین اصل نمیتوان هر پیوند دندانی را صد درصد بیمه نمود، باین جهت لازم است بیمار تذکرات لازم داده شود . در اینجا لازم است توجه همکاران عزیز و خوانندگان گرامی را بدسته بیمارانی که از هر جهت رضایت کامل به برقراری دندانهای دوباره کار گذاشته اند جلب نمود . ما بیمارانی را میشناسیم که بیش از ۱۰ الی ۱۵ سال بخوبی از دندانهای دوباره بکار گذاشته شده استفاده کرده اند و نتیجه وجود این بیماران است که عقیده داریم چنین پیشنهادی را برای پیوند یا گرف دندانی به بیمارانی که جوان و سالم هستند میکنیم .

از آماري که در کلینیک های بزرگ دندان پزشکی بدست آمده بطور کلی نتایج خوبی از دوباره بکار گذاردن دندان بجای خودش گرفته اند بهمین دلیل روزانه برای پیشرفت آن مطالعه دامنه داری در محیط عمل انجام میشود از همین رو بسیاری از استادان دندان پزشك طرفدار آن میباشند .

بامطالعه در باره بیمارانی که خود اینجاناب زیر نظر داشته ام چنین نتیجه گرفته ام که چنانچه حال عمومی بیمار خوب و سن او کم و کارهای لازم از هر جهت متودیک (۱) انجام شود نتیجه آن رضایتبخش و بیمار از هر جهت راضی میباشد با این ترتیب میتوان گفت که دوباره بکار گذاشتن دندان طبیعی در جای خودش با شرایط ذکر شده برای

بیمار عالی و رضایتبخش است .

در خانه باید توجه داشت که روز بروز ارزش دندانهای طبیعی و کیفیت معالجه و استفاده از طریق جدید نگهداری آنها در حال توسعه و ترقی است ولی بدبختانه بعضی دندان پزشکان بدون توجه قبل از اینکه بخود زحمت مطالعه برای نگهداری دندان و یار بیهوشی سالم دندان را بدهند آسان و پرتفع ترین کار برای آنها کشیدن دندان و ساختن دندانهای مصنوعی است .

بامطالعات و کوششهایی که اخیراً برای نگهداری و معالجه دندانهای پوسیده و ریشههای بادوام شده باین نتیجه رسیده اند که نگهداری دندانهای طبیعی و حتی ریشههای سالم از هر جهت برای دهان بیمار مفید و قابل مطالعه است امید آن دارد چنانچه فرصتی پیش آید در این باب کنفرانس مفیدی داده شود .

Reference

Chirurgie des praktischen Zahnarztes
 Von peter paul kranz
 Direktor von Zahlklinik , Munchen 1952

