

# شرح حال يك مورد سنگ پانكر آس از بخش جراحی بیمارستان سینا

تعارف

دکتر وزیرزاده

رئیس بخش وابسته

مهدی عراقی زاده

کارورز

دکتر افلاطون

دستیار

گراف در سال ۱۶۶۷ برای اولین بار این بیماری را شرح داده بود و بعد از آن کم و بیش ابرو و اسیمونهای در لیتراتورها آمده است بیماری نادری است و از اینرو ما را بر آن داشت که شرح آن را بنگاریم.

## پاتولوژی :

این سنگها متعدد بوده و جنس آنها بیشتر از کربنات کلسیم و فسفات کلسیم است و گاهی اکسالات و کلسترول مخلوط دارند رنگشان خاکستری و یا زرد کم رنگ بوده و اندازه شان از يك میلیمتر تا ۷ سانتیمتر دیده شده است تعدادشان مختلف حتی تا چندین صد عدد ملاحظه میشود شکلشان متغیر است ممکن است بفرم مجرانی که در آن قرار گرفته بوده و یا با شکل مختلف باشد و غالباً شبیه سنگهای غده بزاقی هستند مجرانی که سنگ در آن قرار گرفته متسع شده و جدارش فیبروزه شده و از سلولهای منوسیت انفیلتره میگردد پس از مدتی سلولهای جزیره ای نیز از بین رفته و بطور ندرت تمام غده پانکر آس آتروفیه شده و سنگ در يك کیسه فیبروزه قرار میگیرد.

علت ایجاد این سنگها درست مشخص نیست عده ای اجتماع عفونت و انسداد را باهم مؤثر میدانند که در نتیجه عفونت استاز ترشح پانکراس شده و باعث ازدیاد پروتئینهای ناشی از عفونت میگردد که این فاکتور را مؤثر در رسوب کربنات کلسیم در جدار آسینیا و یا مجاری پانکراس میدانند. در بیمار ما احتمالاً "ضربه و هماتوم ناشی از آن باعث تشکیل کیست و سرانجام سنگ شده است.

سنگ پانکراس ۶ درصد با سنگ کیسه صفرا ۵ درصد بازخم اثنی عشر ۵ درصد با آبسه پانکراس و ۴ درصد با کیست پانکراس و ۱ درصد با سرطان و سل پانکراس همراه است.

### علائم بالینی و اتیولوژی:

زن و مرد بیک اندازه مبتلا میشوند سن ابتلا بیشتر ۳۰ تا ۵۰ سالگی است. گاهی هیچ علامت بالینی ندارند و فقط علائم رادیولوژیک دارند ولی گاهی دارای علائم بالینی هستند که نظیر تکرار حملات پانکراتیت مزمن است که بیمار شکایت از درد بالای شکم داشته بفرم قولنج بوده که ممکن است به پشت و یا شانه‌ها هم انتشاری داشته باشد زردی، تهوع، استفراغ و اسهال و آستاتوره بیشتر در حملات شدید درد ملاحظه میگردد.

گاهی این بیماران در پوست دارای پیگمانتاسیونهایی هستند ممکن است بعلت زخم اثنی عشر هماترمیاملنا داشته و گاهی ملنا بعلت اروزیون آمپول و اثر در بیماران دیده میشود و کم شدن وزن بیمار از علائم شایع و عادی این بیماری است ممکن است ترشح بزاق زیاد بوده و علائم نارسائی پانکراس در موقع حملات حاد و یا اشکال پیشرفته و فیروزه پانکراس ملاحظه بشود. نادر آتوموری در ایاکاستر حس میشود سنگ پانکراس گاهی با مدفوع دفع میشود.

### پارا کلینیک:

رادیوگرافی ساده شکم: بهترین وسیله تشخیص است که رخ و نیم رخ لازم میباشد که تصویر سنگ در مقابل ستون فقرات و در انحاء کوچک معده و در امتداد پانکراس ملاحظه میگردد که غالباً متعدد و برخلاف سنگهای صفراوی یا کلیوی طبقه طبقه نمیشد و بعلت کالسیفیکاسیون و فیروز نسج پانکراس سایه آن نمایان است سنگهای مجاری و خود نسج پانکراس غالباً رادیوپاک هستند لذا ممکن است گاهی در رادیوگرافی هم دیده نشوند.

گلیگوزوری، هیپر گلیسمی، کم شدن تولرانس (۱) به قند، مدفوع چرب

و اختلال در هضم سه گانه مواد غذایی و ازدیاد آمیلاز در خون و آمیلازوری در مراحل پیشرفته ملاحظه میشود.

### درمان

فقط جراحی است. بایستی تعیین قند خون و ادرار شود تا بعد از عمل مراقبتهای لازمه بعمل آید مرگ و میر ۶ درصد میباشد.

### طریق عمل:

عده‌ای از راه چادرینه کوچک قسمت قدامی کانال را باز مینمایند. برخی بعد از بلند کردن اثنی عروسر پانکراس از عقب مجرا را باز مینمایند ولی باید دانست که هیچکدام از طرق فوق کافی برای تخلیه کامل حفره سنگی نیست. بهترین راه از طریق دم پانکراس است که قسمت نصف چپ غده پانکراس را با طحال بر میدارند و از مقطع نصف راست باقی مانده به جرای پانکراس راه مینمایند اگر دم پانکراس دارای سنگ باشد که توسط طحال برداشته شده است. در مقطع باقیمانده کانال عریض که تمام محیط آن توسط نسج غده اشغال شده است ملاحظه میشود که توسط قاشقکی که مخصوص سنگهای مجاری صفراوی است سنگها را در میآورند اگر سنگی در قسمت آمپول و اتر گیر کند توسط دتودنوستومی در میآوریم. سپس مقطع پانکراس را ستور مینمائیم اگر درناز خوب باشد خطر فیستول را ندارد و الا از محل مقطع پانکراس مجرای ویرسونک را به ژژنوم وصل مینمائیم (رترو گراد پانکراتیکو-ژژنوستومی).

### اینک شرح حال يك مورد سنگ پانکراس:

م - ع ۴۸ ساله اهل مراغه کارمند بعثت درد شکم در تاریخ ۳۸/۶/۲۲ در سرویس جراحی سینا بستری گردید مدت شکایت بیمار از ۲ سال قبل است که تصادفاً توسط پسر بچه هفت ساله‌ای سنگی بوزن يك كيلو گرم از فاصله ۲ متری بناحیه شکم بیمار زده میشود که بلافاصله درد شدیدی حس مینماید و ۳ ساعت مجبور بیستری شدن مینماید بمدت ۳ روز مختصر دردی در شکم باقی مینماید ولی بمدت ۴ ماه اصلاً دردی

درشکم نداشته است بعد از ۴ ماه ابتدا درد بعد از غذا داشته ولی در یک سال اخیر درد دائمی بوده منتها پس از غذا بمدت یک ساعت درد شدیدتر میشود در این یک سال اخیر ۳ بار بصورت حمله درد شدت پیدا کرده که همراه با استفراغ تهوع و آروغ بوده است در سابقه فامیلی و شخصی مرض خاص ارثی یا عفونی وجود ندارد و مرگ پدر و مادرش را بیمار نمیداند تا ۳ سال قبل روزی ۴ مثقال تریاک میکشیده و تا ۱۰ سال قبل عرق میخورده و اکنون روزی ۱۰ عدد سیگار میکشد و در ۱۰ سال قبل بعلت کرم خوردگی شدید دندانها بنا بدستور طبیب دندانپزشک را کشیده و دندان مصنوعی گذارده است وضع فعلی: اکنون بیمار است لاغر که از دردشکم ناراحت است دردی است دائمی در ناحیه اپیگاستر نزدیک ناف بطور عرضی است که بفرم کشش و افتادگی توسط بیمار حس میشود انتشار به پشت و سمت چپ استرنوم و پاها دارد تا یک ساعت بعد از غذا شدت زیادی دارد با فشار روی محل درد و خم شدن بجلو درد شدت پیدا مینماید و با خم شدن به عقب و پهلوها خاصه چپ ساکت تر میشود.

#### امتحانات دستگاهها:

۱- گوارش: اشتها کم شده - مدفوع چرب شده و تحمل هضم بمواد چربی کم شده است. اجابت مزاج یک بار در روز مقدارش زیاد نشده ولی زرد قهوه شده است مخاط دهان و زبان بنفش، لوزه ها طبیعی - در نگاه شکم طبیعی در لمس نرم ولی دردناک بیشتر در در ناحیه اپیگاستر و تمایل به چپ و نزدیک به ناف است - کبد و طحال لمس نشد در لمس شکم توموری حس نشد، در لمس مقعدی مبتلا به بواسیر است.

۲- قلبی عروقی: نبض ۸۸ فشار  $\frac{14}{9}$  دق و سماع طبیعی است.

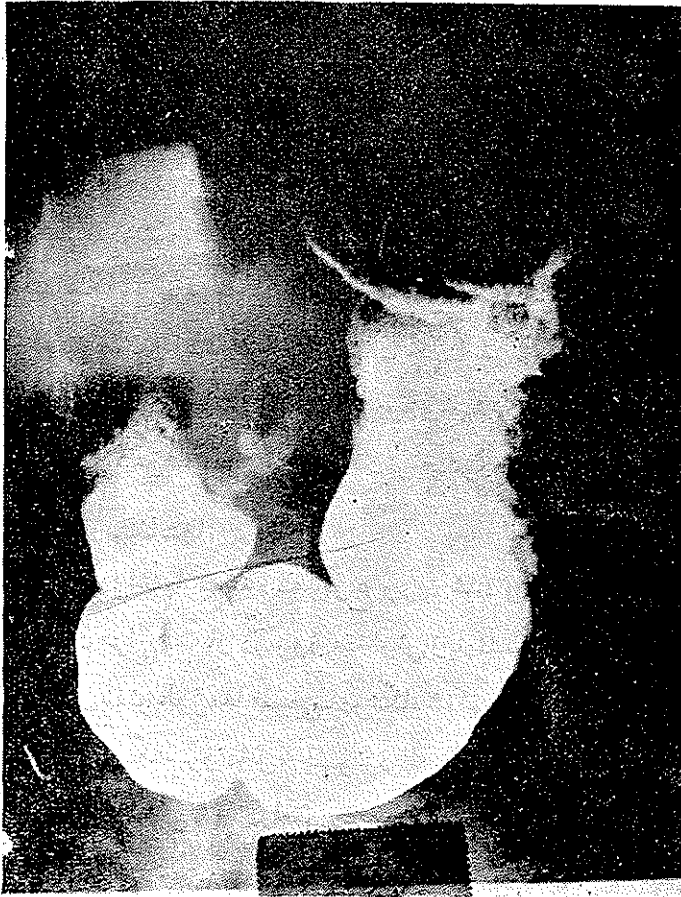۳- تنفس - گاهگاهی سرفه دارد در لمس و رق و سماع طبیعی است تعداد تنفس ۱۶ در دقیقه.

۴- ادراری تناسلی: ادرار تغییری در رنگ ندارد و کلیه ها حس نمیشود سابقه ابتلا به سوزاک یا سیفیلیس را ندارد.

۵- عصبی - قدرت درک بیمار خوب، تحصیلات بیمار ۶ ساله ابتدائی رفلکسهای تاندونی آشیل، رتول، رادیال، کوبیتال و تری سپس عادی، کوتانه های شکمی و فتو مونتوز

و تطابق طبیعی هستند .

۶- پوستی غددی - در پوست پیگمانتاسیون ندارد در سر سیکاتریس فاوس ملاحظه میشود آدنوپاتی سطحی ملاحظه نگردید .



نتیجه :

بیماریست با سابقه ضربه شکم در ۲ سال قبل - درد دائمی شکم از ۲۰ ماه قبل - اختلال در هضم مواد چربی - گاهگاهی شدت درد واستفراغ .

پارا کلینیک :

آزمایش خون - گویچه قرمز ۴۰۰۰۰۰ - گویچه سفید ۸۴۰۰ که سگمانته ۶۸

انوزینوفیل ۴ - یک هسته میانه ۴ - لنفوسیت ۲۴ .

هماتوکریت ۵۲ درصد.

اندازه هموگلوبین ۷۵ درصد.

سدیم اتاسیون ساعت اول ۵ میلیمتر ساعت دوم ۱۱ میلیمتر در ۲۴ ساعت ۳۷ میلیمتر

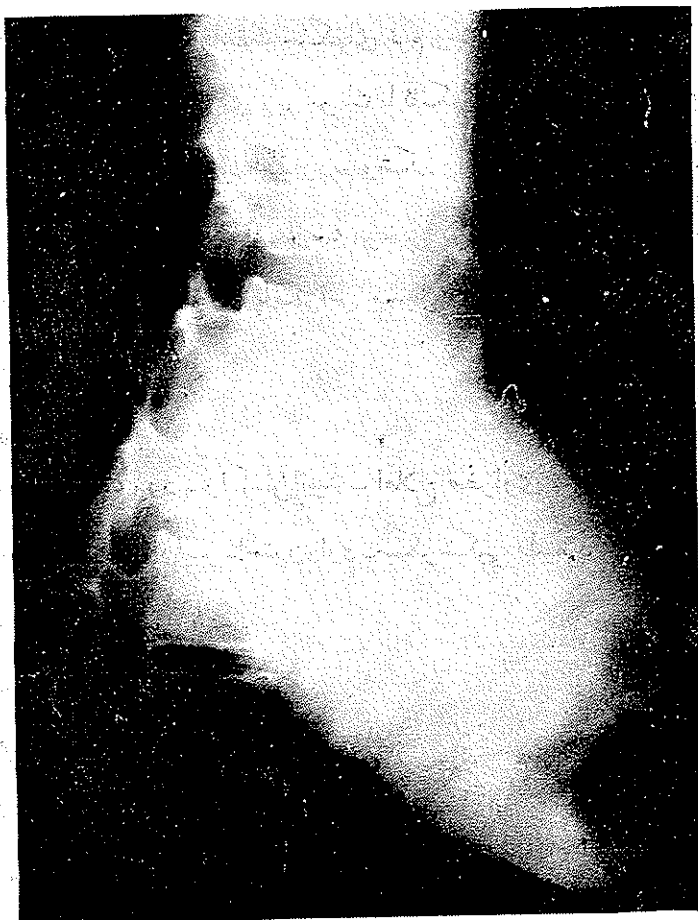
اوره خون ۰/۳۲ گرم در لیتر.

رادیوگرافیها:

رادیوگرافی معده واثنی عشر طبیعی.

« کیسه صفرا طبیعی.

« ساده شکم وجود تصویر کندانسه در مجازات سر پانکراس که



در کلیشه های معده واثنی عشر و کیسه صفرا نیز ملاحظه میشود.

مریض باتشخیص :

۱- اولسر پرفوره درپانکراس.

۲- سنگ پانکراس تحت عمل جراحی قرار گرفت.

شرح عمل :

برشی درخط وسط و بالای ناف داده شد بعد از معاینه کیسه صفرا و معده و اثنی عشر توموری درسرپانکراس حس گردید چون محدود و سفت بود تشخیص سنگ پانکراس داده شد و برش بطور مایل از چپ بر است و از بالا به پائین روی پانکراس در محل سنگ داده شد توسط قاشقك سنگهای نرم و متعدد از مجاری ویرسونك خارج گردید و پس از امتحان مجرای ویرسونك با کاتکوت معمولی در دو طبعه پانکراس را دوخته و درنی در فضای کاویته گذاردیم و شکم را بستیم درن تا ۸ روز باقی بود روز چهاردهم مریض بدون هیچگونه عارضه مرخص گردید .  
چون پس از عمل سنگ پانکراس مسجل گردید آزمایش های زیر ۲۴ ساعت بعد از عمل انجام شد :

ادرار :

ادرار رنگ زرد - واکنش اسید - املاح صفراوی ندارد - اوره ۲۵ گرم

قند ۴۸/۴ گرم درلیتر - استون دارد - میکروسکپی طبیعی .

آمیلاز خون ۲۰ واحد .

قند خون ۱/۸۰ گرم درلیتر .

هیپر گلیسمی بردو که :

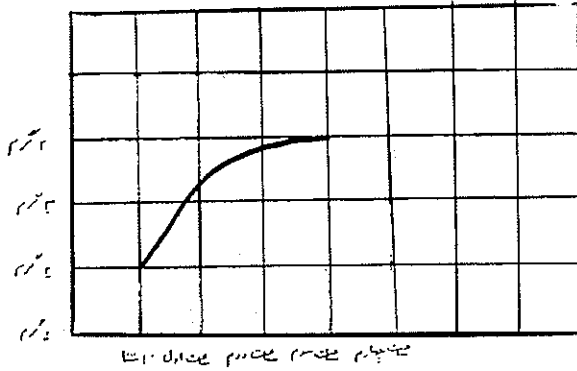
ناشتا ۲ گرم درلیتر

ساعت اول ۳/۴۰ گرم درلیتر .

ساعت دوم ۳/۷۰ گرم درلیتر

ساعت سوم ۴ گرم در لیتر .

تخم هیپوکیس پررنگه



در آزمایش مستقیم پس از آنریشمان تخم کرم دیده نشد .

در تاریخ ۳۸/۶/۳۱ آزمایش ادرار :

آمیلاز ۱۲۸ واحد (طبیعی ۱۶-۶۴ واحد) .

در تاریخ ۳۸/۷/۱۲ آزمایش ادرار :

قند ۴۸/۴ گرم در لیتر .

آمیلاز ۶۴ واحد .