

کیست هیداتید اولیهی نسج نرم پاراورتبرال: گزارش موردی

چکیده

تاریخ دریافت مقاله: ۱۳۹۱/۰۹/۱۹ تاریخ پذیرش: ۱۳۹۱/۱۱/۱۱

زمینه: کیست هیداتید در اثر بلع سبزیجات آلوده به مدفوع سگ حاوی تخم کرم اکینوкокوس گرانولوزوس ایجاد می‌شود و شایع‌ترین مکان ایجاد آن در کبد است. درگیری ستون فقرات بدون درگیری نسج نرم ورتبرال بسیار نادر است. در این مطالعه یک مورد کیست هیداتید اولیهی نسج نرم پاراورتبرال را گزارش می‌کنیم.

معرفی بیمار: بیمار آقای ۶۱ ساله کشاورز، ساکن تربت جام که با شکایت توده در پشت از شش سال قبل مراجعه کرده است. در معاینه توده‌های متعدد پاراورتبرال راست در مجاورت ستون فقرات وجود داشت. در بررسی MRI توده‌ای مولتی لوکولار حجیم در پاراسپاینال راست از T1 تا L5 وجود داشت. در جراحی کیست‌های متعدد پر از مایع موید کیست هیداتید بود.

نتیجه‌گیری: کیست هیداتید یکی از بیماری‌های عفونی مهم و مشکل عمده بهداشتی در بسیاری از کشورها است. درگیری اولیه نسج نرم پاراورتبرال بسیار نادر است. لازم است در نواحی آندمیک درگیری نواحی دیگر را در مدنظر داشت.

کلمات کلیدی: کیست هیداتید، اکینوкокوس گرانولوزوس، تومور نسج نرم.

قدرت الله مداح، حسین شباهنگ
رضا رضایی، بهناز گوهری*

گروه جراحی عمومی، مرکز تحقیقات جراحی
آندوسکوپی و روش‌های کم‌تهاجمی، بیمارستان
قائم، دانشکده پزشکی، دانشگاه علوم پزشکی
مشهد، مشهد، ایران.

* نویسنده مسئول: مشهد، خیابان احمدآباد، بیمارستان
قائم، مرکز تحقیقات جراحی آندوسکوپی و روش‌های
کم‌تهاجمی. تلفن: ۰۵۱۱-۸۰۱۲۸۴۱
E-mail: emis@mums.ac.ir

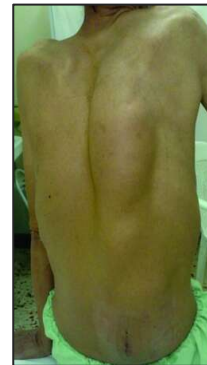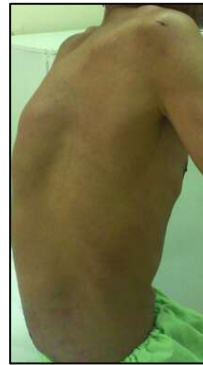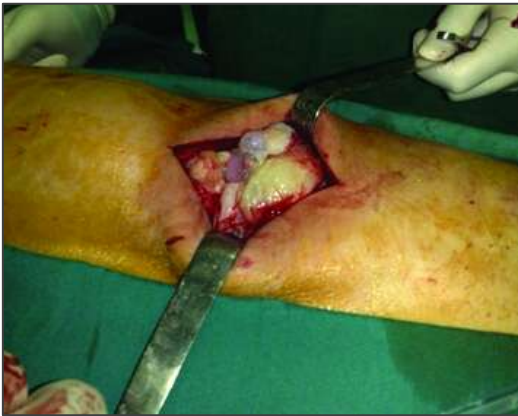مقدمه

کیست هیداتید (Hydatid cyst) یکی از بیماری‌های عفونی مهم است که مشکل سلامتی در بسیاری کشورها می‌باشد. این بیماری به‌وسیله‌ی مرحله‌ی لاروی کرم پهن اکینوкокوس گرانولوزوس ایجاد می‌شود. شایع‌ترین مکان کیست هیداتید در کبد است، (۷۰-۶۰٪ موارد)^۱ و در ۱۵-۱۰٪ موارد ریه مبتلا می‌شود.^۱ درگیری استخوانی کیست هیداتید نادر است و ۲-۰/۵٪ تمام هیداتیدوزها را تشکیل می‌دهد. شایع‌ترین استخوان‌هایی که درگیر می‌شوند مهره‌ها می‌باشند که یکی از اشکال هیداتیدوز اسپاینال است.^۳

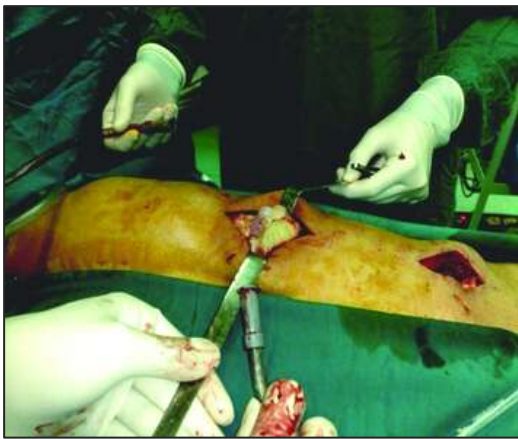ما یک مورد کیست هیداتید نسج نرم پاراورتبرال را بدون درگیری استخوان مهره گزارش می‌کنیم.

معرفی بیمار

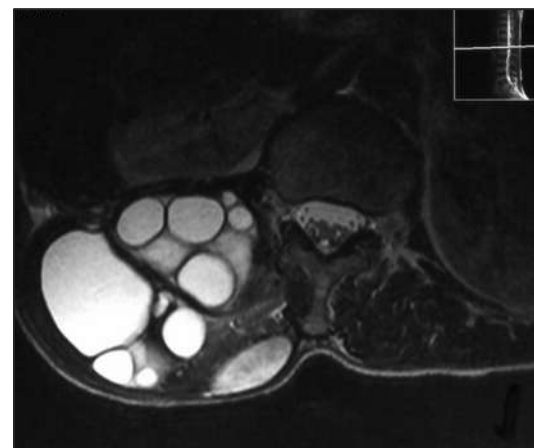
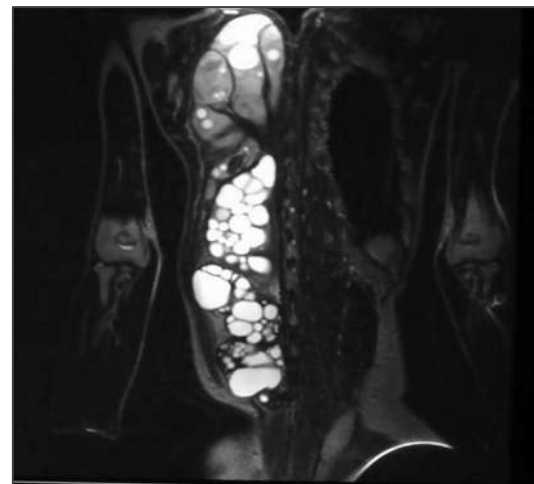
بیمار کشاورز ۶۱ ساله‌ای است، اهل و ساکن تربت جام در خراسان رضوی، که با شکایت وجود توده در مجاورت ستون فقرات که از شش سال قبل متوجه آن شده است مراجعه کرده است. وی ذکر می‌کند که در این مدت توده رشد تدریجی داشته است و دردهای مبهم گاه‌گاهی را در ناحیه‌ی توده نیز ذکر می‌کند. در شرح حال بیمار کاهش وزن و یا کاهش اشتها و یا تب وجود نداشت. در معاینات انجام‌شده، بیمار هوشیار بوده علائم حیاتی پایدار و بدون تب بوده است. در نگاه در پشت در مجاورت ستون فقرات در سمت راست توده‌ای از ناحیه‌ی فوقانی توراسیک با امتداد به ناحیه‌ی تحتانی ستون فقرات کمری وجود داشت که بدون تغییر رنگ و یا تغییرات



شکل ۱: آقای ۶۱ ساله با شکایت توده در پشت از شش سال قبل با رشد تدریجی



شکل ۳: خارج شدن اسکولکس‌ها در حین جراحی



شکل ۲ (A, B): توده‌ی مولتی‌لوکولار حجیم در پاراسپاینال راست در MRI

پوستی بوده و در لمس نیز بدون تندرئس و دارای قوام کیستیک بود که تمام ناحیه‌ی پاراورتبرال راست را اشغال کرده بود (شکل ۱). در بررسی‌های آزمایشگاهی، شمارش گلبول‌های سفید ۴۸۰۰ بود که ۶۵٪ آن نوتروفیل، ۲۸٪ لنفوسیت، ۵٪ مونوسیت و ۲٪ باندسل بوده است. سونوگرافی کبد و سایر احشای شکم نرمال بود. در بررسی‌های تصویربرداری CXR نرمال بود. جهت بیمار MRI ستون فقرات انجام شد که نشان‌دهنده‌ی توده‌ای مولتی‌لوکولار حجیم در ناحیه‌ی پاراسپاینال راست بود که از T1 شروع شده و در L5 خاتمه یافته، که همراه با اروزیون دنده‌ها بدون تخریب بود (شکل ۲ A, B). بیمار با تشخیص توده‌ی نسج نرم بدون علت مشخص، تحت عمل جراحی با انسزیون طولی پاراورتبرال راست قرار گرفت. پس از انسزیون پوست، کیست‌های متعدد پر از مایع موید کیست هیداتید مشهود

اینترادورال اکسترا مدولار، اکسترا دورال اینتراسپاینال، ورتبرال و پاراورتبرال تقسیم کرده است.^۱ درگیری نسج نرم پاراورتبرال به صورت همراه با درگیری ورتبرال و اکسترا دورال گزارش شده است،^{۱،۹} اما درگیری اولیه پاراورتبرال توسط کیست هیداتید بسیار نادر است. در مورد ذکر شده بیمار دارای درگیری اولیه نسج نرم پاراورتبرال بدون درگیری ورتبرال یا اکسترا دورال بوده و علامت بالینی ناشی از تحت فشار قرار گرفتن مهره‌ها و نخاع نداشت.

تشخیص بر اساس سرولوژی و مطالعات تصویربرداری می‌باشد. در میان مطالعات تصویربرداری CT-scan و MRI بسیار حساس و دقیق می‌باشند.^۲ با این حال CT-scan درگیری استخوانی را نسبت به MRI بهتر نشان می‌دهد و MRI درگیری بافت نرم اطراف ستون مهره‌ها را بهتر نشان خواهد داد.^۱ در مورد گزارش شده نیز تصاویر MRI کیست‌های انگوری شکل نسج نرم که به خوبی نشان‌دهنده کیست هیداتید می‌باشند را نشان می‌دهد (شکل ۲). درمان جراحی و به دنبال آن ادامه‌ی درمان دارویی با آلبندازول و یا مبندازول موثرترین درمان است و از عود جلوگیری می‌کند.^{۱۰} کیست هیداتید یکی از بیماری‌های عفونی است که گرچه بیش‌تر از همه کبد و ریه‌ها درگیر می‌کند اما می‌تواند هر ارگانی را درگیر کند و با تظاهرات مختلفی خود را نشان دهد. لذا به خصوص در مناطق آندمیک همواره باید به این موضوع توجه داشت. در سایر مطالعات انجام شده درگیری

بودند که همگی خارج گردیدند (شکل ۳). بررسی‌های پاتولوژیک نیز تشخیص فوق را تایید کرد و بیمار در روز چهارم پس از عمل از بیمارستان مرخص شد و درمان آلبندازول (Albenza®, Glaxo smith kline LLC, Wilmington, USA) با دوز ۱۰mg/kg خوراکی (۶۰۰ میلی‌گرم روزانه) به مدت شش ماه جهت وی آغاز شد. در حال حاضر در پی‌گیری دو سال بعد از عمل نیز بیمار فاقد عود کیست هیداتید می‌باشد.

بحث

بیماری هیداتید در نتیجه‌ی آلودگی با مرحله‌ی لاروی کرم اکیونوکوکوس گرانولوزوس ایجاد می‌شود که انسان، گاو و گوسفند میزبان واسط آن به شمار می‌رود. میزبان نهایی این انگل سگ می‌باشد. کرم بالغ در روده‌ی سگ زندگی کرده و هر کرم حدود ۵۰۰ تخم به درون روده آزاد می‌کند. بلع سبزیجات آلوده به مدفوع سگ که حاوی تخم است باعث ورود تخم به بدن انسان شده و از مخاط روده عبور کرده و وارد جریان خون پورت شده و به کبد می‌رسد.^{۲،۵} علت احتمالی درگیری بیش‌تر کبد توسط این انگل انتشار تخم‌های این انگل از طریق ورود به جریان خون پورت از دیواره‌ی روده است که وارد کبد شده و قبل از هر ارگان دیگری در مویرگ‌های کبدی فیلتر می‌شود.^۶ هم‌چنین کیست هیداتید می‌تواند در مکان‌های دیگری به صورت غیرمعمول تظاهر کند. توجیه احتمالی مکان‌های نادر درگیری کیست هیداتید می‌تواند شامل: شانت‌های پورتوکاوال نرمال موجود در بدن، مهاجم لفاوی کرم و مهاجرت رو به عقب از طریق و ورید اجوف به ورید ساب‌کلاوین می‌تواند باشد.^{۲،۷}

تظاهرات اسپاینال بیماری کیست هیداتید یکی از موارد بسیار نادر بروز این بیماری می‌باشد. در مقاله‌ی Sapkas بیان شده است که تظاهرات اسپاینال اولین بار توسط Churrier در سال ۱۸۰۷ شرح داده شده و تاکنون تقسیم‌بندی‌های متعددی برای ضایعات هیداتید اسپاینال مطرح شده است، Dew در سال ۱۹۲۸ ضایعات هیداتید اسپاینال را به پنج دسته تقسیم کرده است: ۱- اولیه در طناب نخاعی، ۲- کیست اینترادورال، ۳- کیست اکسترا دورال، ۴- کیست ورتبرال و ۵- کیست پاراورتبرال.^۸ هم‌چنین در مقاله‌ی Adilay ذکر شده است که Braiwate & Lees نیز این ضایعات را به پنج دسته‌ی اینترامدولار،

جدول ۱: موارد گزارش شده‌ی کیست هیداتید در ستون فقرات و اطراف آن

Authors (year)	No. of cases	Presentation
Adilay & coworkers (2007) ^۱	۱	Lumbosacral and pelvic areas
Prabhakar & coworkers (2005) ^۹	۴	Spine and paraspinal muscles
Ranganadham & coworkers (1990) ^{۱۰}	۱	Posterior mediastinal
Akhavanmoghadam & coworkers (2005) ^{۱۱}	۱	Primary paravertebral
Harroudi & coworkers (2009) ^{۱۲}	۱	Primary paraspinal
Dagetkin & coworkers (2011) ^{۱۳}	۱	Primary cervical paraspinal
Our experience (2013)	۱	Primary paravertebral

سپاسگزاری: بدین وسیله از معاونت پژوهشی دانشگاه علوم پزشکی مشهد که در این پژوهش نویسندگان مقاله را یاری نموده‌اند، صمیمانه تشکر می‌شود.

پاراوترتبرال به صورت اولیه و بدون درگیری سایر قسمت‌ها محدودند، اما مطالعات متعددی درگیری پاراوترتبرال همراه با درگیری ستون فقرات یا سایر قسمت‌ها را گزارش کرده‌اند (جدول ۱).

References

- Adilay U, Tuğcu B, Gunes M, Günaldi O, Gunal M, Eseoğlu M. Cauda equina syndrome caused by primary lumbosacral and pelvic hydatid cyst: a case report. *Minim Invasive Neurosurg* 2007;50(5):292-5.
- Delis SG, Bakoyiannis A, Exintabelones T, Triantopoulou C, Papailiou J, Dervenis C. Rare localizations of the hydatid disease. Experience from a single center. *J Gastrointest Surg* 2007;11(2):195-8.
- Paşaoğlu E, Boyacıgil S, Damgaci L, Tokoğlu F, Soydinc P, Yuksel E. Vertebral hydatid disease. *Australas Radiol* 1997; 41(2):188-9.
- Geller DA, Goss JA, Tsung A. Liver. In: Brunicaudi FC, Andersen DK, Billiar TR, Dunn DL, Hunter JG, Matthews JB, editors. *Schwartz's Principles of Surgery*. 9th ed. New York: McGraw Hill; 2010. p. 1116-7.
- Saidi F, editor. *Surgery of hydatid disease*. London: WB Saunders; 1976. p. 5-12.
- Ahmadi NA, Badi F. Human hydatidosis in Tehran, Iran: a retrospective epidemiological study of surgical cases between 1999 and 2009 at two university medical centers. *Trop Biomed* 2011;28(2):450-6.
- Saidi F, editor. *Surgery of hydatid disease*. London: WB Saunders; 1976. p. 31-5.
- Sapkas GS, Machinis TG, Chloros GD, Fountas KN, Themistocleous GS, Vrettakos G. Spinal hydatid disease, a rare but existent pathological entity: case report and review of the literature. *South Med J* 2006;99(2):178-83.
- Prabhakar MM, Acharya AJ, Modi DR, Jadav B. Spinal hydatid disease: a case series. *J Spinal Cord Med* 2005;28(5):426-31.
- Ranganadham P, Dinakar I, Sundaram C, Ratnakar KS, Vivekananda T. Posterior mediastinal paravertebral hydatid cyst presenting as spinal compression. A case report. *Clin Neurol Neurosurg* 1990; 92(2):149-51.
- Akhavan Moghadam J, Mehrvarz SH, Panahi F. Primary hydatid cyst in paravertebral muscle: a case report. *Kowsar Med J* 2005; 10(3):223-6.
- El Harroudi T, Souadka A, Tijami F, El Otmany A, Jalil A. Primary paraspinous hydatid cyst: a case report. *Internet J Orthop Sur* 2009; 13(1):DOI: 10.5580/1cfb
- Dagtekin A, Kara E, Karabag H, Avci E, Bagdatoglu C. Primary cervical paraspinous hydatid cyst: a case report. *J Neurol Sci* 2011; 28(1):97-100.

Primary paravertebral hydatid cyst: a case report

Ghodratolah Maddah M.D.
Hossein Shabahang M.D.
Reza Razaeei M.D.
Behnaz Gohari M.D.*

Department of General Surgery,
Endoscopic & Minimally Invasive
Surgery Research Center, Ghaem
Hospital, Faculty of Medicine,
Mashhad University of Medical
Sciences, Mashhad, Iran.

Abstract

Received: December 09, 2012 Accepted: January 30, 2013

Background: Eating the egg of *Echinococcus granulosus* tapeworm in vegetables contaminated with dog's fecal material is the main cause of hydatid cyst. The most common involved organ is liver and the second are lungs. Spinal involvement especially primary involvement of paravertebral soft tissue without vertebral and extradural involvement is very rare. We report a case with paravertebral hydatid cyst without vertebral involvement.

Case presentation: A 61 years old man patient resident of Torbatjam, Khorasan Razavi province, was admitted to our department complaining a mass in back from six years ago. In physical examination he had several right paravertebral masses. MRI reveals a huge multilocular mass in the right paraspinous from T1 to L5 that is accompanied by ribs erosion without destruction. Operation was performed and the cyst was completely removed while contained several liquid-filled cysts, the hydatid-like cysts. Pathological findings were confirmed the diagnosis. Albendazole (10mg/kg) was prescribed post-operatively for six months. Recurrence has not occurred after two years follow up.

Conclusion: Hydatid disease is a major infectious disease that is a main problem in many countries. In some articles paravertebral involvement without vertebral and extradural involvement is reported but primary paravertebral involvement with hydatid cyst is very rare. In this case we report paravertebral without vertebral involvement and the patient did not show any sign of spinal and vertebral pressure. In spite of the fact that hydatid cyst involves liver and lungs more than other organs, it can involve any organ and this point should be taken into consideration especially in the endemic areas.

Keywords: *Echinococcus granulosus*, hydatid cyst, soft tissue tumor.

* Corresponding author: Endoscopic & Minimally Invasive Surgery Research Center, Ghaem Hospital, Faculty of Medicine, Mashhad University of Medical Sciences, Mashhad, Iran.
Tel: +98- 511- 8012841
E-mail: emis@mums.ac.ir