

نامه ماننا
دانشکده پزشکی
بیت تحریریه

دکتر کمال آبرین
دکتر محمدحسین اویب
دکتر محمد بهشتی
دکتر صادق پروین غریزی
دکتر حسن سرب
دکتر جهان‌شاه صالح
دکتر محمد قریب
دکتر حضرت شاه کاشی
دکتر شمس‌الدین ضیعی
دکتر محمد علی کاشی
دکتر حسن میرزا دوی
دکتر ابوالفتح محمد کاشی

رئیس بیت تحریریه - دکتر جهان‌شاه صالح
صاحب‌انبار و مدیر مجله: دکتر محمد بهشتی

شماره اول

مهر ماه ۱۳۴۷

سال شانزدهم

انگورک یا مول ئیداتی فورم لیگامان لارژ

نگارش

دکتر جواد غفورزاده
رئیس درمانگاه
بیمارستان زنان

دکتر جهان‌شاه صالح
استاد کرسی و رئیس بخش
جراحی بیمارستان زنان

بدلانی که هنوز برای ما مجهول است شیوع انگورک یا مول ئیداتی فورم (۱) در ایران خیلی بیشتر از خارج میباشد. آمار بیمارستان زنان نشان میدهد که سالیانه در حدود ۴۰ الی ۵۰ بیمار مبتلی به مول ئیداتی فورم به بیمارستان زنان مراجعه و تحت درمان قرار میگیرند. اغلب این بیماران کم سن و جوان و بیشتر نخست زا و با علائم خونریزی و یا اختلالات مختلف مانند مسمومیت‌های دوران حاملگی مراجعه می‌نمایند در چند مورد بیماران در مراحل پیشرفته تری به بیمارستان آمده اند بطوریکه اندازه رحم در چند بیمار در حدود حامله نه ماهه بوده است.

طریقه‌ای که در بیمارستان زنان برای درمان این مرض انتخاب شده است بیشتر خالی کردن رحم از راه پایین میباشد و حتی المقدور از باز کردن شکم و عمل هیستروتومی (۲)

خودداری می‌شود. عملاً مشاهده شده است که با دستکاری از پائین و کوراژ دیزیتال، رحم باسانی خالی می‌شود مخصوصاً وقتی در حین کوراژ رحم را از بالا مختصری ماساژ و با کمی تحت فشار قرار دهیم و زیکول‌های مول‌ئیداتیفرم درست مثل اینکه کیسه‌ای را بخواهند خالی کنند بیرون می‌ریزد و در صورت لزوم با نهایت احتیاط بوسیله کورت نرم حفره رحم تجسس و چنانکه بقایای مانده باشد خارج می‌شود. معمولاً از قطعات خارج شده جهت امتحان آسیب‌شناسی باید فرستاده شود که در صورت دیدن سلول‌های مشکوک امکان وجود استحالہ بدخیم بیمار با دقت بیشتری تحت نظر گرفته شود.

این گونه بیماران باید حداقل شش ماه تحت نظر گرفته شوند و هر ماه امتحان بیولوژیک حاملگی از ادرار و در صورت لزوم رادیوگرافی از ریتین بعمل آید معمولاً یک ماه پس از درمان جواب امتحان ادرار از نظر حاملگی منفی است گاهی ممکن است تا دو ماه و حتی دو ماه و نیم بعد از معالجه جواب امتحان بیولوژیک مثبت باشد که اهمیت زیادی ندارد ولی اگر بیشتر از این مدت باز مثبت ماند باید نگران ماندن قطعه‌ای از بافت مربوط بمول‌ئیداتی‌فورم و یا پیدایش کوریوادیونوم و کوریوآپی‌تایوم بود بدیهی است احتمال پیدایش حاملگی جدید را نیز در پیش بیمار نباید از نظر دور داشت نکته دیگر اینکه لازم است در معاینه‌های متوالی متوجه کیست‌های لوئیتینیک (۱) دو تخمدان باشیم که بایستی مرتباً از حجم آنها کاسته شود و اگر تا دو ماه فروکش نکردند و یا بالعکس بزرگتر از اول شدند باید بیمار دقیق‌تر مورد بررسی قرار گیرد و در اینگونه موارد بهتر است مرتباً دوز ژن‌پرولان بعمل آید زیرا از امتحان کیفی معمولی نمی‌توان جهت اقدام بدرمان استفاده نمود.

متأسفانه اغلب بیماران بطور مرتب و منظم جهت امتحان ادرار و رادیوگرافی و سایر معاینات بعدی مراجعه نمی‌کنند و اکثراً بعد از یکی دو بار مراجعه خسته می‌شوند و بیخیال اینکه کاملاً بهبود پیدا کرده‌اند این دقت و توجه را بیمورد می‌پندارند و با کمال تأسف چندی بعد با درجات مختلف استحالتهای بدخیم به بیمارستان مراجعه می‌کنند معمولاً در این مواقع اقدامی از نظر درمان مقدور نیست.

همانطور که گفته شد شش ماه حداقل مدتی است که بیمار تحت نظر قرار می‌گیرد زیرا بیمارانی در بیمارستان زنان مشاهده شده‌اند که یکسال و نیم بعد از سقوط

مول‌پیداتیفرم و یا زایمان طبیعی دچار کریو اپی‌تلیوم واضح و پیشرفته‌ای شده‌اند. منظور از ذکر این مقدمه ارزش تنظیم پرونده‌های مرتب جهت اینگونه بیماران و فوائد تعقیب و تحت نظر گرفتن مریضها میباشد.

شرح حال بیمار یکه اینک معرفی می‌گردد یکی از بیماران بیمارستان زنان میباشد که سابقه سقط مول‌پیداتیفورم داشته و مرتباً تحت نظر بوده است و با توجه به بوضع بیمار شده است بیک نوع متاستاز بالانه‌گزینه‌ی معمولی مول‌پیداتیفورم برخورد نموده‌ایم که چون در نوشتجات پزشکی تاکنون مورد مشابهی ذکر نشده است لذا شرح حال بیمار را منتشر مینمائیم. اینک شرح حال:

خانم طـك ۱۷ ساله اهل تهران در ۹ ماه پیش بعلت خونریزی رحمی به بیمارستان زنان مراجعه کرده است. بیمار پنج ماه عقب انداخته و حاملگی اول او میباشد. از سیزده سالگی قاعده شده و مرتب و بدون ناراحتی بوده است. شوهر وی سالم و خود نیز سابقه مرض مقاربتی ندارد.

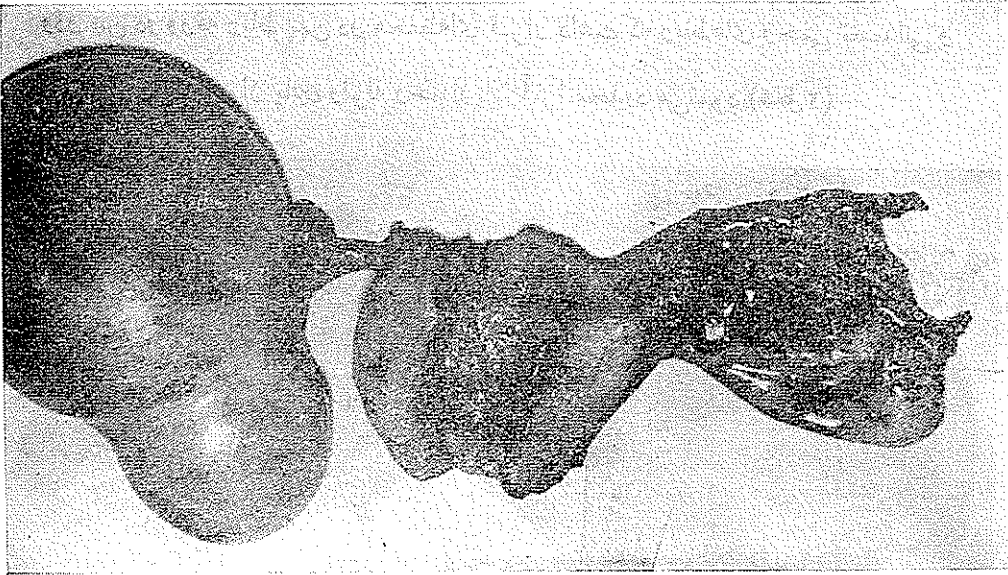
در موقع بستری شدن در آن تاریخ رحم دو بند انگشت بالای ناف و بیمار در حین خونریزی و زیکولهای شبیه دانه انگور دفع می‌کرد با این ترتیب تشخیص مول-پیداتی فورم محرز و پس از انتقال خون و تزریق سرم کورژاژ دیژیتال و کورژاژ بعمل آمد و بیمار پس از سایر درمان‌های لازم و تقویت کامل بعد از دو هفته از بیمارستان مرخص گردید و از آن تاریخ مرتباً تحت نظر بوده امتحان بوفوازادرار و رادیوگرافی از ریتین بعمل آمده است حالت عمومی بیمار رضایت بخش و رادیوگرافی ریتین علائم مرضی نشان نداده است. ولی تا چهار ماه امتحان بوفو مثبت و در معاینه‌ایکه در این موقع بعمل آمد ملاحظه شد رحم قدری بزرگتر از عادی است ولی تومرهای کیستیک که بعد از درمان مول‌پیداتی فورم و معاینات بعدی کوچکتر شده بودند نه تنها از بین نرفته‌اند بلکه بزرگتر شده‌اند. بدین جهت در وضعیت بیمار دقت بیشتری بعمل آمد امتحان بوفو چندین دفعه تکرار شد بطور معمولی مثبت و فقط یک بار به نسبت پُر رقیق شده نیز مثبت بود ولی رادیوگرافی ریتین علائم مرضی نشان نمیداد. در سایر دستگاه‌های بدن علامتی که مارا مشکوک بوجود متاستاز نماید مشاهده نگردید. در آخرین معاینه‌ایکه چند روز پیش بعمل آمد تومر بزرگی تا یک انگشت پائین ناف در ناحیه زیر شکم حس میگردید که دارای حدود مشخص و قوام کیستیک بود در معاینه دو دستی جسم رحم را

در عقب این تومر می توانستیم بخوبی حس کنیم که فقط کمی بزرگتر از طبیعی بود. تومر کیستیک مزبور کاملاً در خط وسط و مجزا از جسم رحم احساس میگردید از بیمار هیسترومتري (۱) و کورتاژ دیاگنوستیک بعمل آمد. در هیسترومتري طول فضای رحم هشت سانتیمتر بود و در کورتاژی که بعمل آمد مقدار کمی نسج آندومتر بیرون آمد که در امتحان آسیب شناسی فقط یک هیپرپلازی مختصر بارا کسیون دسیدوآل (۲) معمولی نشان میداد و از بافت کوریال اثری مشاهده نشد.

برای روشن شدن قضیه بالاخره تصمیم گرفته شد که بیمار لااقل بخاطر کیست بزرگی که دارد لاپاراتومی شود و دقت بیشتری در دستگاه تناسلی داخلی وی بعمل آید بیمار در تاریخ ۲۲/۱۰/۳۶ تحت عمل جراحی قرار گرفت.

در باز کردن شکم مشاهده شد که یک کیست ساده بقطر ۲۵ سانتیمتر در محل تخمدان چپ وجود دارد. جسم رحم قدری بزرگتر از عادی است ولی برآمدگی یا چسبندگی یا ضایعه دیگری در روی آن دیده نمیشد. در طرف راست، تخمدان فقط مختصری کیستیک بود اما در زیر لوله رحم طرف راست در ضخامت مزوسالپنکس و قسمت فوقانی لیگامان لارژ تومری بابعاد $5 \times 10 \times 10$ سانتیمتر وجود داشت که در نظر اول تصور میرفت که یک حاملگی خارج از رحم باشد که در محل اتصال مزوسالپنکس به لوله رحم پارگی پیدا کرده است و محتویات لوله در بین دو ورقه رباط پهن جای گرفته است ولی جدار لوله رحم در همه جا ظاهراً سالم و محل اتصال مزوسالپنکس به آن دست نخورده و بدون پارگی بود. در موقع برداشتن تومر جدار آن پاره شد و مقدار زیادی وزیکولهای مولئیداتی فورم از داخل لیگامان لارژ بیرون ریخت. برای ما طرز پیدایش مولئیداتی فورم در این محل خیلی بعید بود. زیرا جدار رحم و پارامترها علائم انفیلتراسیون نشان نمیداد و لوله رحم در تمامیت خود سالم و پیارگی نداشت بنابراین بنظر میرسد که وزیکولهای مولئیداتی فورم با وسیله ای غیر از انتشار معمولی (آنوایسمن) به مزوسالپنکس راه یافته اند و راه انتشار دیگری غیر از جریان خون مورد قبول نبود لذا فکر اینکه سلولهای مشکوکی در جریان خون وارد شده اند که حتماً مبداء اصلی انتشار آنها جسم رحم است تصمیم بعمل رادیکال گرفته شد و باوجود اینکه بیمار جوان و هنوز بچه دار نشده بود تمام رحم و ضمائم برداشته شد و قطعات

برداشته شده بعداً بدقت تشریح و بررسی گردید :

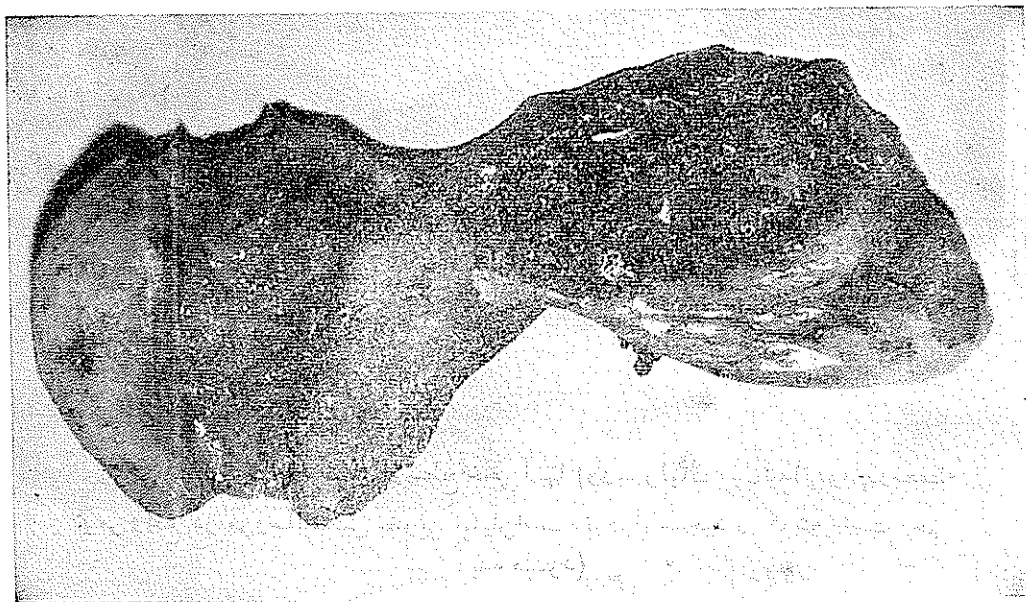

شکل ۱- نمای رحم و ضمایم از سطح خلفی آنها (وزیکولهای مول‌پیداتی فورم در محفظه تومر واقع در مزوسالپنکس بخوبی نمایان است. ندول موجود در گوشه راست رحم دیده میشود)

کیست طرف چپ محتوی مایع روشن مخلوط با خونابه بود و جدار داخلی آن بدون وژتاسیون و فاقد محفظه‌های کیستیک دیگر بود. از بافت اصلی تخمدان آثاری مشاهده نمیشد لوله طرف چپ سالم و وضع عادی داشت (شکل ۱) لوله طرف راست در تمام طول خود سالم و سطح خارجی جدار آن ضایعه‌ای نداشت .

حتی قسمت بینابینی آن در محل ورود بگوشه راست رحم کاملاً سالم و بدون عیب بنظر میرسید و سوراخ داخلی (۱) آن بطور وضوح نمایان بود ولی در بالای سوراخ مذکور و در ضخامت جدار جسم رحم یک برآمدگی قهوه‌ای رنگ به بزرگی یک فندق وجود داشت که کاملاً شبیه یک ندول کوریوایی تلایوم بود و بنظر میرسید مبداء اولیه تومر موجود در ضخامت لیگامان لارژ باشد .

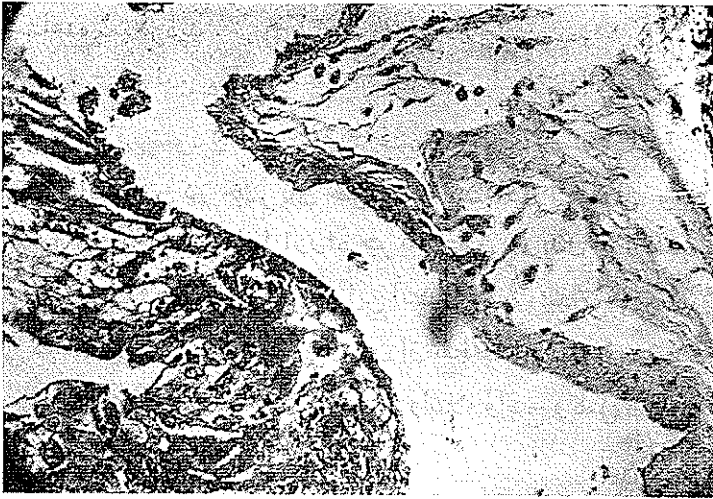
تومر محتوی وزیکول‌های مول‌نیداتی فورم، دارای جدار تقریباً واضحی بود و در بین دو ورقه رباط پهن در محفظه‌ای قرار داشت که رباط‌های رحمی تخمدانی و شیپوری تخمدانی از پایین ولوله رحم از بالا آنرا محدود می‌نمود (شکل ۲)



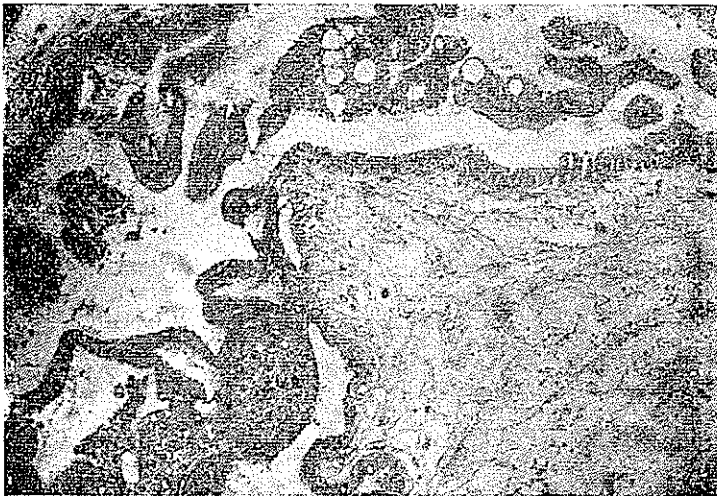
شکل ۲ - جسم رحم و ضمائم طرف راست و تومر موجود در مزوسالپنکس که حاوی وزیکول‌های مول‌نیداتی فورم می‌باشد. ندول گوشه راست رحم بخوبی نمایان است.

در امتحان آسیب شناسی دقیقی که توسط آقایان دکتر آرمین و دکتر سجادی بعمل آمد ندول موجود در جدار رحم که ظاهراً یک کانون کوریوایی تلیوم بنظر می‌رسید یک هیپرپلازی کوریال ساده معمولی بدون علائم بدخیمی موجود بود حتی ساختمان ویلو-زیتته‌های کوریال کاملاً شبیه آنچه که در مول‌نیداتی فورم دیده میشود مشاهده می‌گردید و در واقع خصوصیات بافت‌شناسی یک کویورآدنوم بدون علائم بدخیمی بطور کامل ملاحظه می‌گردید.

بافت برداشته شده از وزیکولهای موجود در مزوسالپنکس و قسمت‌های مختلف



شکل ۳ - برش تهیه شده از ندول موجود در ضخامت جدار رحم که یک هیپرپلازی سلولهای کوریال (سن سی سیال و لانگهانس) را بخوبی نشان میدهد. تومر مذکور نیز ساختمان یک مول‌تیداتی فورم^۱ و هیپرپلازی کوریال معمولی را نشان



شکل ۴ - برش تهیه شده از قسمتهای مختلف تومر موجود در مزوسالپنکس و محتویات آن هیپرپلازی ساده کوریال را بخوبی نشان میدهد (بلاسمودهای سن سی سیال برنگ تند و سلولهای لانگهانس برنگ روشن خیز فضای داخل ویلوژیته بخوبی واضح میباشد).

میداد (شکل ۴) و در هیچیک از برشهای تهیه شده علائم استحالہ سرطانی سلولهای کوریال بهیچوجه مشاهده نمیگردید .

بنابراین میتوان این بیماری را بعنوان متاستاز نیک خیم و انتشار غیر سرطانی یک مول‌بیداتی فورم معرفی نمود و با در نظر گرفتن این نکته که سلولهای تر و فو بلاست ذاتاً استعداد وارد شدن در جریان خون را همیشه دارا هستند و حتی در یک حاملگی معمولی نیز این سلولها از راه جریان خون در بدن پراکنده شده و در ریه و کبد مادر مشاهده میشوند . بنابراین انتشار یک مول‌بیداتی فورم از راه خون ولانه‌گزینی مجدد آن در محل دیگری از بدن از نقطه نظر علمی بعید نیست ولی چون تاکنون در نوشته‌های پزشکی بعنوان یک مرض و ابتلاء واضح و کامل ذکر نشده با انتشار شرح حال فوق اقدام گردید .

نتیجه : ۱- بیمارانی که سابقه ابتلاء به مول‌بیداتی فورم دارند باید بطور مرتب از نظر امتحانات بالینی و آزمایشگاهی تحت مراقبت قرار گیرند .

۲- در صورت مثبت ماندن جواب امتحان بیولوژی بیشتر از دو ماه باید مرتباً اندازه‌گیری پرولان بعمل آید و نیز از نظر بالینی کوچک شدن کیست‌های لوتئینیک مورد توجه قرار گرفته و اندازه جسم رحم نیز در معاینات مکرر باهم مقایسه شود و در صورت مشکوک بودن کورتاژ دیاگنوستیک از بیمار بعمل آورده و سایر دستگاههای بدن مخصوصاً ریتین مورد امتحان منظم قرار گیرد .

۳- در صورت پیدایش علائم مشکوک باید همیشه احتمال کوریوآدنوم یا کوریو-اپی‌تلیوم در نظر باشد ولی ممکن است احتباس مختصر نسج مول‌بیداتی فورم معمولی در کار باشد و یا چنانچه در شرح حال فوق مشاهده شد ممکن است از راه جریان خون نسج غیر بدخیم مول‌بیداتی فورم به اعضای مجاور یا حتی دور دست منتقل ولانه‌گزینی نماید که در این صورت برداشتن این قبیل ضایعات به بهبودی بیمار منجر و مانند بیماری بدخیم و وحشت‌زای کوریوآپی‌تلیوم بیمار در مخاطره نیست .

Bibliographie

- 1- Brown F.J. - Post graduate obst. and gyn. 1944
- 2- Bourne Williams - Recnt advences in gynecology and obstetrics sixth edition 1945
- 3- Faulkner - Essentials of obstetrical and gynecological pathology 1944
- 4- Greenhill - Year book of gyn. and obst. 1948
- 5- Meigs and Curtis - Progress in gynecology 1954 - 1958
- 6- Novak - Gynecologic and obstetric pathology 1952
- 7- Novak - Endocrinology and obstetric pathology, second edition 1952
- 8- Netter Albert - gynecologie 1954