

استئوکندرم فورامن ماگنوم: گزارش موردی

تاریخ دریافت مقاله: ۱۳۸۹/۰۷/۲۴ تاریخ پذیرش: ۱۳۸۹/۰۸/۱۲

چکیده

ایرج لطفی‌نیا،^{۱*} پیمان واحدی^۱
مصطفی قوامی،^۲ امیر واحدی^۳

۱- گروه جراحی اعصاب

۲- گروه رادیولوژی

بیمارستان شهدا، دانشگاه علوم پزشکی تبریز

۳- گروه پاتولوژی، بیمارستان امام‌رضا، دانشگاه
علوم پزشکی تبریز

* نویسنده مسئول: تبریز، جاده ائل گلی به طرف گلشهر
بیمارستان شهدا بخش ۶

تلفن: ۰۴۱۱-۳۳۴۰۸۳۰

email: lotfiniai@yahoo.com

کلمات کلیدی: استئوکندرم، فورامن ماگنوم، تومور.

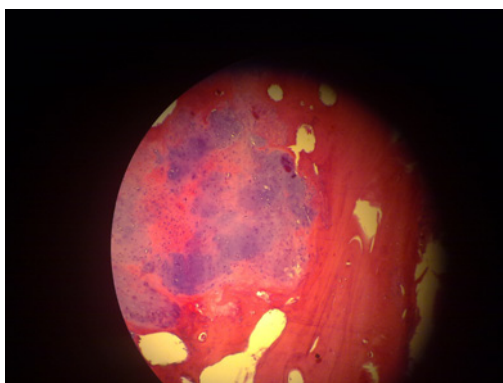
مقدمه

مداوم ناحیه اکسی‌پوت و گردن وجود داشت. سابقه تروما و بیماری دیگر به جز فشارخون که توسط دارو کنترل شده بود نداشت. بیمار سابقه لامینکتومی به علت هرنی دیسکال کمری و تنگی کانال نخاعی لومبر را در ۱۲ سال قبل ذکر می‌کرد. در معاینه ضعف اسپاستیک اندام‌ها (راست ۳/۵ و چپ ۲/۵) دیده می‌شد، با وجود اظهار اختلال حسی توسط بیمار، طرح اختلال حسی مشخص در بیمار دیده نشد. رفلکس هوفمن در هر دو طرف مثبت، رفلکس کف پای هر دو طرف اکستانسور و رفلکس‌های وتری به صورت ژنرالیزه افزایش یافته بود. در MRI ضایعه‌ای با ماهیت استخوانی در ناحیه فورامن ماگنوم دیده می‌شد (شکل ۱) که موجب جابه‌جایی و فشرده شدن قابل توجه نخاع شده بود. CT-Scan ماهیت استخوانی ضایعه و وجود جزء کورتیکال و اسفنجی را مشخص نمود (شکل ۲). در سی‌تی‌اسکن کامپیوتری بعد از تزریق ماده حاجب در فضای ساب آراکنوئید و یا سی‌تی‌میلوگرافی کامپیوتری نخاع، اثر فشاری بر نخاع توسط ضایعه مشهود بود (شکل ۳). با توجه به علائم بیمار و ماهیت استخوانی ضایعه برای بیمار پیشنهاد جراحی گردید. زیر بیهوشی

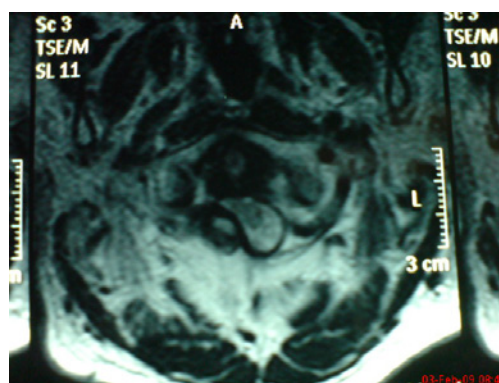
استئوکندرم (Osteochondroma) تومور شایع استخوان‌های اسکلتی می‌باشد.^{۱،۲} و وقوع آن در ناحیه اینتراکرنیال بی‌نهایت نادر می‌باشد.^{۳-۶} استئوکندرم ۰/۱-۰/۲٪ از تومورهای اینتراکرنیال را تشکیل می‌دهد،^{۷-۹} این موارد معمولاً از قاعده جمجمه منشأ می‌گیرند.^{۱۰} مواردی از استئوکندرم در قاعده جمجمه،^{۱۱} و^{۱۲} ماگزیلری خلفی و نواحی مختلف ماندیبول، زائده پتریگوییید اسفنوئید،^{۱۳} دورمر سخت شامه سطح مغز Convexity،^{۱۴} سل مهره‌های تورسیک،^{۱۵} کوندیل اکسی‌پوت،^{۱۶} کیلوس^{۱۷} و حفره خلفی^{۱۸} گزارش شده است. طبق بررسی ما و در جستجوی ادبیات پزشکی از استئوکندرم در ناحیه فورامن ماگنوم یافت نشد و مورد حاضر طبق اطلاع ما اولین مورد استئوکندرم فورامن ماگنوم می‌باشد.

معرفی بیمار

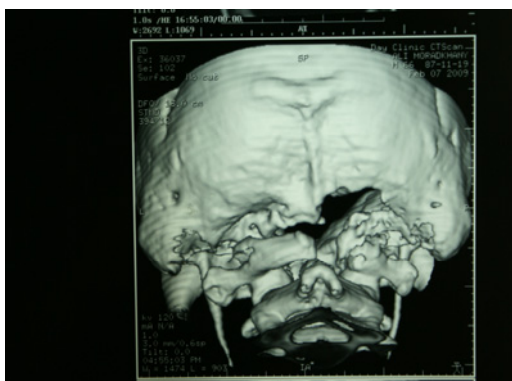بیمار آقای ۷۳ ساله به علت اختلال در راه رفتن و ضعف در اندام‌ها حدود یک سال قبل به درمانگاه بیمارستان شهدای تبریز مراجعه نموده بود. در شرح حال بیمار سابقه چند ساله از سردرد



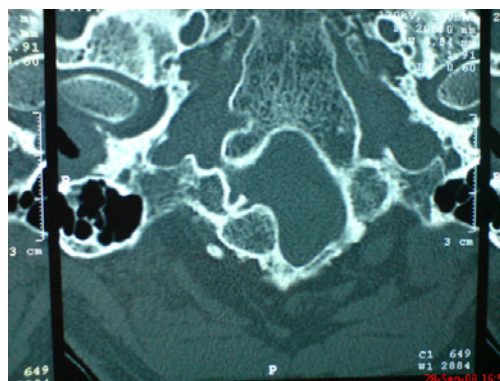
شکل- ۴: پاتولوژی ضایعه رنگ‌آمیزی هماتوکسیلین اتوزین که جزء استخوانی و غضروفی را نشان می‌دهد، لایه‌ای از غضروف (الف) بر روی بافت فیروز و استخوان (ب) دیده می‌شود.



شکل- ۱: ضایعه با ماهیت استخوانی و اثر فشاری قابل توجه نخاع در MRI برنامه T2

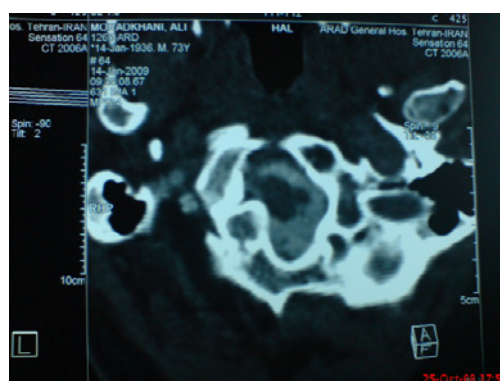


شکل- ۵: برداشت کامل ضایعه در سی‌تی‌اسکن با بازسازی سه‌بعدی بعد از عمل



شکل- ۲: جزء اسفنجی و کورتیکال ضایعه در سی‌تی‌اسکن

کرانیکتومی ساب اکسی‌پیتال گردید، به علت عدم مشاهده کامل قسمت تحتانی ضایعه اقدام به همی لامینکتومی مهره C1 گردید و با استفاده از گوژ و فرز ضایعه و نواحی خلفی و طرفی ریم فورامن ماگنوم برداشته شد. ضایعه کاملاً قوام استخوانی داشت و در حین عمل مشکلی در ارتباط با چسبندگی غیرطبیعی ضایعه به دورمر و یا آسیب دور و شریان و تیرا مشاهده نشد. مرحله بعد از عمل بیمار بدون عارضه بود و بیمار بلافاصله بعد از عمل بهبود قابل توجه گزارش نمود و در کنترل یک ساله تقریباً تمام علائم بیمار به جز سردرد کاملاً بهبود یافته بود و به جز اسپاستیسته خفیف در معاینه مشکل دیگری دیده نمی‌شد. در پاتولوژی نواحی از کلاهک غضروفی که تریاکول‌های بالغ استخوانی را احاطه نموده است دیده شد که هیچ گونه آتیبی و میتوز بود (شکل ۴). در CT-Scan همراه با بازسازی بعد از عمل برداشت کامل ضایعه مشهود می‌باشد (شکل ۵).



شکل- ۳: اثر فشاری نخاع توسط ضایعه در میلوگرافی کامپیوتری

عمومی در وضعیت پرون جراحی با دسترسی خلفی خط وسط انجام شد. در سمت راست تمامی عضلات به صورت ساب‌پریوستال جدا گردید و بعد از انجام تره پان در ناحیه اکسی‌پوت، اقدام به

بحث

غضروف منشاء می‌گیرد^{۱۸،۱۹} و به همین جهت مشابه با سایر استخوان‌ها استئوکندرم در ناحیه اکسی‌پیتال و فورامن ماگنوم نیز ممکن است رخ دهد. همچنین به نظر Lichtenstien استئوکندرم می‌تواند از تمامی استخوان‌ها منشاء گیرد، به نظر وی پریوست توانایی تولید سلول‌های مختلف (Pluripotential) داشته و می‌تواند ایجاد سلول‌های استخوانی و غضروفی را نماید.^{۲۰} استئوکندرم‌های ناحیه جمجمه معمولاً منفرد می‌باشد ولی موارد متعدد در سندرم Proteous گزارش گردیده^۹ که با زیگانیتیس پاریشال دست و پا، آسیمتری اندام‌ها، ماکروداکتیلی، استئوکندرم‌های استخوانی و تومورهای بافت نرم^{۲۱} مشخص می‌شود. همچنین استئوکندرم در برخی موارد به صورت جزئی از اختلالات تومورال مزانشیما شامل سندرم Maffuci و Ollier شرح داده شده است.^{۶،۹}

استئوکندرم می‌تواند با تحریک مکانیکی اعصاب کرانیال، اثر فشاری بر بافت نرمال، کمپرسن عروق و یا آسیب عروقی و یا شکستگی ایجاد علائم نماید.^{۴-۶} در مواردی که ضایعات به صورت تصادفی مشخص شد و بیمار فاقد علائم بالینی است می‌توان بیمار را کنترل نمود،^{۱۶،۱۷} ولی در موارد علامت‌دار درمان جراحی است و این ضایعات نسبت به شیمیوتراپی و رادیوتراپی مقاوم می‌باشند.^۳ در ضایعات فورامن ماگنوم بایستی ضایعات استخوانی از جمله استئوکندرم را نظر داشت.

استئوکندرم شایع‌ترین تومور استخوانی می‌باشد، این ضایعات ۱۵٪-۱۰٪ از کل تومورهای استخوانی و ۵۰٪-۲۰٪ کل تومورهای خوش‌خیم استخوانی را تشکیل می‌دهد.^{۱۶} این ضایعات برجستگی‌های آگروفیتیک استخوانی هستند که بوسیله کلاهیک غضروفی پوشیده شده‌اند.^{۲،۳} این ضایعات به طور شایع در استخوان‌های طویل به‌ویژه ناحیه اپی‌فیز رخ می‌دهند و در حدود ۴۰٪ موارد در اطراف زانو دیده می‌شوند،^۲ ولی در سایر نواحی از جمله ستون فقرات^{۱۶،۱۷} و جمجمه با شیوع بسیار کمتری گزارش شده است.^{۱۱،۱۲} استئوکندرم اینتراکرانیال بی‌نهایت نادر می‌باشد^{۳-۵} و اغلب از بقایای غضروف‌های ابتدایی باقی مانده از زمان جنینی (Primordial synchondrosis) در ناحیه بازپلر که در حین استخوانی شده قاعده جمجمه گیر افتاده ایجاد می‌شود و به همین جهت بیشتر در فوس میانی به‌ویژه در کلیوس و سین‌کوندریس استخوان اکسی‌پیتال دیده می‌شود.^{۱۸،۱۹} این امر می‌تواند علت خارج از بافت مغزی بودن اغلب استئوکندرم کرانیال نیز باشد، ولی به‌ندرت این ضایعات ممکن است اینترادورال نیز باشند که این ضایعات از دورمر Convexity و یا فالکس منشاء می‌گیرند.^۶ از نظر جنین‌شناسی، در انسان استخوان اکسی‌پیتال، به جز قسمت اینتر پاریتال که منشاء مامبرانوز دارد از

References

1. Kerscher A, Piette E, Tideman H, Wu PC. Osteochondroma of the coronoid process of the mandible. Report of a case and review of the literature. *Oral Surg Oral Med Oral Pathol* 1993;75(5):559-64.
2. Padhya TA, Athavale SM, Kathju S, Sarkar S, Mehta AR. Osteochondroma of the skull base. *Otolaryngol Head Neck Surg* 2007;137(1):166-8.
3. Bonde V, Srikant B, Goel A. Osteochondroma of basi-occiput. *Neurol India* 2007;55(2):182-3.
4. Inoue T, Takahashi N, Murakami K, Nishimura S, Kaimori M, Nishijima M. Osteochondroma of the sella turcica presenting with intratumoral hemorrhage. *Neurol Med Chir (Tokyo)* 2009;49(1):37-41.
5. Sato K, Kodera T, Kitai R, Kubota T. Osteochondroma of the skull base: MRI and histological correlation. *Neuroradiology* 1996;38(1):41-3.
6. Somerset HL, Kleinschmidt-DeMasters BK, Rubinstein D, Breeze RE. Osteochondroma of the convexity: pathologic-neuroimaging correlates of a lesion that mimics high-grade meningioma. *J Neurooncol* 2010;98(3):421-6.
7. Castillo M, Hudgins PA, Hoffman JC Jr. Lockjaw secondary to skull base osteochondroma: CT findings. *J Comput Assist Tomogr* 1989;13(2):338-9.
8. Becelli R, Saltarel A, Santamaria S, Mastellone P, Gwanmesia I, Cianfrone F, et al. A case report of osteochondroma of the frontotemporosphenoidal suture. *J Exp Clin Cancer Res* 2004;23(1):147-51.
9. Kumar S, Shah A, Patel A, Shah U. CT and MRI of the flat bone osteochondroma from head to foot: a pictorial study. *Ind J Radiol Imag* 2006;16(4):589-96.
10. Nagai S, Yamamoto N, Wakabayashi K, Emura I, Takeuchi F, Umemori T, et al. Osteochondroma arising from the convexity dura mater. Case illustration. *J Neurosurg* 1998;88(3):610.
11. Bakdash H, Alksne JF, Rand RW. Osteochondroma of the base of the skull causing an isolated oculomotor nerve paralysis. Case report emphasizing microsurgical techniques. *J Neurosurg* 1969;31(2):230-3.
12. Wu W, Hu X, Lei D. Giant osteochondroma derived from pterygoid process of sphenoid. *Int J Oral Maxillofac Surg* 2007;36(10):959-62.
13. López-Flores G, Cruz-García O, Fernández-Melo R, Fernández-Alban M, Alfonso-Sabatier C, Bouza-Molina W, et al.

- Osteochondroma of the atlantooccipital joint. Extreme lateral transcondylar approach. A case description. *Rev Neurol* 2003;36(2):133-6.
14. Fon G, Sage MR. Osteochondroma of the clivus. *Australas Radiol* 1979;23(1):46-53.
 15. Castillo M, Hudgins PA, Hoffman JC Jr. Lockjaw secondary to skull base osteochondroma: CT findings. *J Comput Assist Tomogr* 1989;13(2):338-9.
 16. Lotfinia I, Vahedi P, Tubbs RS, Ghavame M, Meshkini A. Neurological manifestations, imaging characteristics, and surgical outcome of intraspinal osteochondroma. *J Neurosurg Spine* 2010;12(5):474-89.
 17. Lotfinia I, Baradaran A, Gavame M: Lumbar spine osteochondroma causing sciatalgia: an unexpected presentation in hereditary multiple exostoses. *Iran J Radiol* 2009;6(2):69-72.
 18. Matz S, Israeli Y, Shalit MN, Cohen ML. Computed tomography in intracranial supratentorial osteochondroma. *J Comput Assist Tomogr* 1981;5(1):109-15.
 19. Shapiro R, Robinson F. Embryogenesis of the human occipital bone. *AJR Am J Roentgenol* 1976;126(5):1063-8.
 20. Lichtenstein L. Bone Tumors. 5th ed. St. Louis: Mosby; 1977. p. 17-29.
 21. Dietrich RB, Glidden DE, Roth GM, Martin RA, Demo DS. The Proteus syndrome: CNS manifestations. *AJNR Am J Neuroradiol* 1998;19(5):987-90.

Osteochondroma of foramen magnum: *a case report*

Received: October 16, 2010 Accepted: November 03, 2010

Abstract

Iraj Lotfinia MD.^{1*}
Payman Vahedi MD.¹
Mostafa Gavame MD.²
Amir Vahedi MD.³

1- Department of Neurosurgery,
Shohada Hospital,
Tabriz University of Medical
Sciences, Tabriz, Iran.

2- Department of Radiology,
Shohada Hospital,
Tabriz University of Medical
Sciences, Tabriz, Iran.

3- Department of Pathology, Emam
Reza Hospita, Tabriz University of
Medical Sciences, Tabriz, Iran.

Background: Osteochondroma is a common tumor of the skeletal bone and is a common benign tumor of the bone constitutes 10-15% of all and 20-50% of the benign bone tumors. The lesion is an exophytic bony protrusion covered by a cartilaginous cap. It is most commonly found in long bones, and especially at the epiphysis. Nearly 40% of cases are seen around the knee joint. Osteochondroma rarely affect skull bones, occurrence of an intracranial osteochondroma is a rarity in the neurosurgical literature and only anecdotal reports are available in the literature. To our knowledge no case arising from foramen magnum has been reported.

Case presentation: We present a 73 years old male with gait problem and limb paresis. Imaging investigation showed a bony mass in the foramen magnum, that compresses neural elements. The patient also complained of persistent headache in his occipitocervical region. There was no history of previous trauma. The patient underwent surgery and histopathological examination confirmed the lesion to be osteochondroma.

Conclusion: Many types of lesion may be seen in foramen magnum area, and in differential diagnosis of such lesion rare, osseous tumors such as osteochondroma should be considered.

Keywords: Osteochondroma, foramen magnum, tumor.

*Corresponding author: Shohda Hospital,
ward 6, Elgolee road, Golshar, Tabriz,
Iran.
Tel: +98-411- 3340830
email: lotfiniai@yahoo.com