

نامه ما لانه  
دانشکده پزشکی  
بنیت تحریریه

دکتر محمد حسن مانی  
دکتر محمد علی ملکی  
دکتر حسن میردامادی  
دکتر ابوالقاسم نجم آبادی

دکتر محمود سیاسی  
دکتر جهان شاه صاحب  
دکتر صادق عزیزی  
دکتر محمد قریب  
رئیس بنیت تحریریه - دکتر جهان شاه صاحب  
مدیر داخلی - دکتر محمد بهشتی

دکتر محمد حسین ارباب  
دکتر ناصر انصاری  
دکتر محمد بهشتی  
دکتر حسین سهراب

شماره چهارم

دی ماه ۱۳۴۳

سال دوازدهم

از کارهای بخش پوست بیمارستان رازی

يك مورد بیماری کاپوزی (۱)

دکتر ماردروسیان

دکتر محمد علی ملکی

دستیار بخش پوست بیمارستان رازی

استاد و رئیس بخش پوست بیمارستان رازی

نظر باینکه این بیماری نادر است و در صورتیکه دیده شود اشکال مختلفه دارد و تشخیص آن باسانی همیشه میسر نیست لذا لازم دانستیم قبل از شرح حال بیمار مختصری از چگونگی بروز و سیر این بیماری را یادآوری کنیم.

کاپوزی (۲) در سال ۱۸۷۲ بیماری نادری را که علت اصلی آن هنوز مسلم نشده با اسم سار کوما - ایدیوپاتی کوم - پیگمانتوزوم (۳) نامید این بیماری از دسته هماتودرمی های بدخیم میباشد (۴) و پیش بینی آن خطرناک است. این بیماری مخصوصاً در مردان ۴۰ - ۷۰ ساله دیده میشود. شروع آن از اندامها مخصوصاً

- ۱ - maladie de Kaposi                      ۲ - Kaposi  
۳ - sarcoma idiopathicum pigmentosum  
۴ - hémato-dermies malignes

دست و پا و تقریباً همیشه قرینه است. ضایعات آن از صفحات اریتماتو انژیوما توز (۱) تشکیل گردیده بشکل لکه‌ها است که منحصرأ ارتشاح دارد اطراف لکه‌ها نامنظم و محدود و دارای برآمدگی‌های بشکل پاپول (۲) و یا ندول (۳) میباشد رنگ آنها از قرمز تند تا قرمز مایل به آبی تغییر میکند اطراف این ضایعات هاله آبی مایل به سبز شبیه به خونمردگی دیده میشود. این تومرها گاهی سفت و گاهی نرم است و در مدت سیر بیماری مقاومت آنها تغییر میکند گاهی ممکن است بکلی شل و دارای موج دروغین باشد (۴) ندولها معمولاً کروی و مسطح هستند و گاه ممکن است پایه‌دار (۵) باشد حجم آنها ممکن است باندازه گردو یا بزرگتر باشد و اگر عده آنها زیاد باشد ممکن است بیکدیگر وصل شوند (درپا و دست) و گاهی قرچه‌ای میگردند.

محل آنها معمولاً در دست و پا است که در نتیجه زیادی ندولها و ورم سخت شکل اندامها را تغییر میدهند در بعضی اوقات پوست سفت و چسبنده شده تولید يك نوع پاکی درمی (۶) و هیپرکراتوز (۷) مینماید.

علاوه بر دست و پا ممکن است در نقاط دیگر بدن نیز دیده شود مانند قسمت قدامی زانو، ران، آلت تناسلی، گوش و غیره.

این بیماری گاهی بی درد و در بعضی اوقات دارای درد های فوق العاده شدید است (مانند بیمار ما) که بیمار نمیتواند آنرا تحمل کند.

بدیهی است درد و ورم، حرکات دست و راه رفتن بیمار را مشکل میکند.

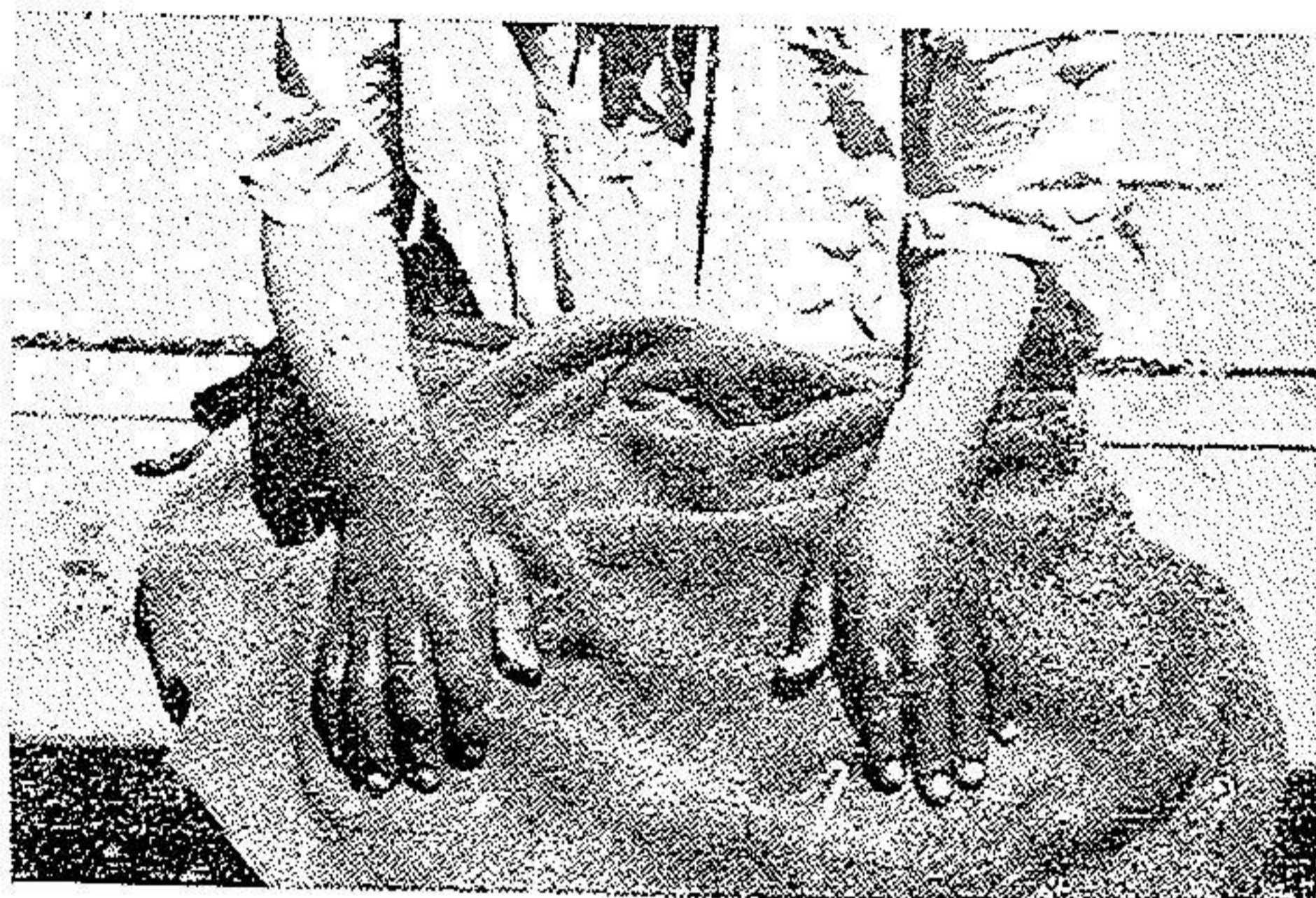### شرح حال بیمار

س - ۱ - ۴ ساله اهل تبریز رعیت بواسطه درد و ورم پشت دستها و مخصوصاً دست راست که توأم با سیانوز و پاپولهای کوچک دردناکی است در ۳۳/۳/۸ در بخش پوست بیمارستان رازی بستری میگردد تاریخ بروز این بیماری را کاملاً نمیتواند بیان نماید ولی درد و ناراحتی از سه ماه قبل از مراجعه شروع شده است. بیمار در ابتداء

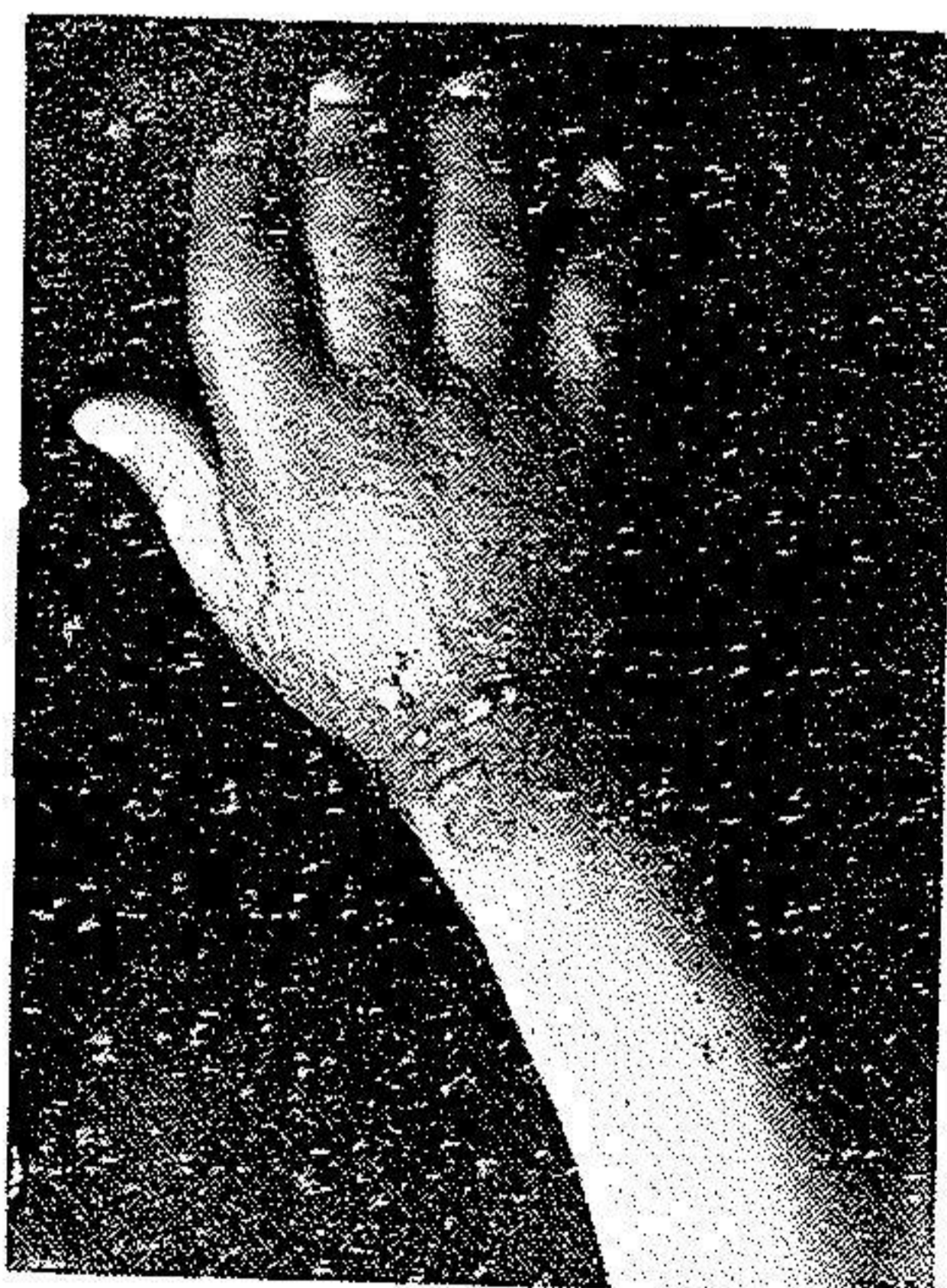۱ - plaques erythematous-angiomatous

۲ - papules                      ۳ - nodules                      ۴ - pseudo fluctuation


۵ - pédiculée                      ۶ - pachydermie                      ۷ - hyperkeratose



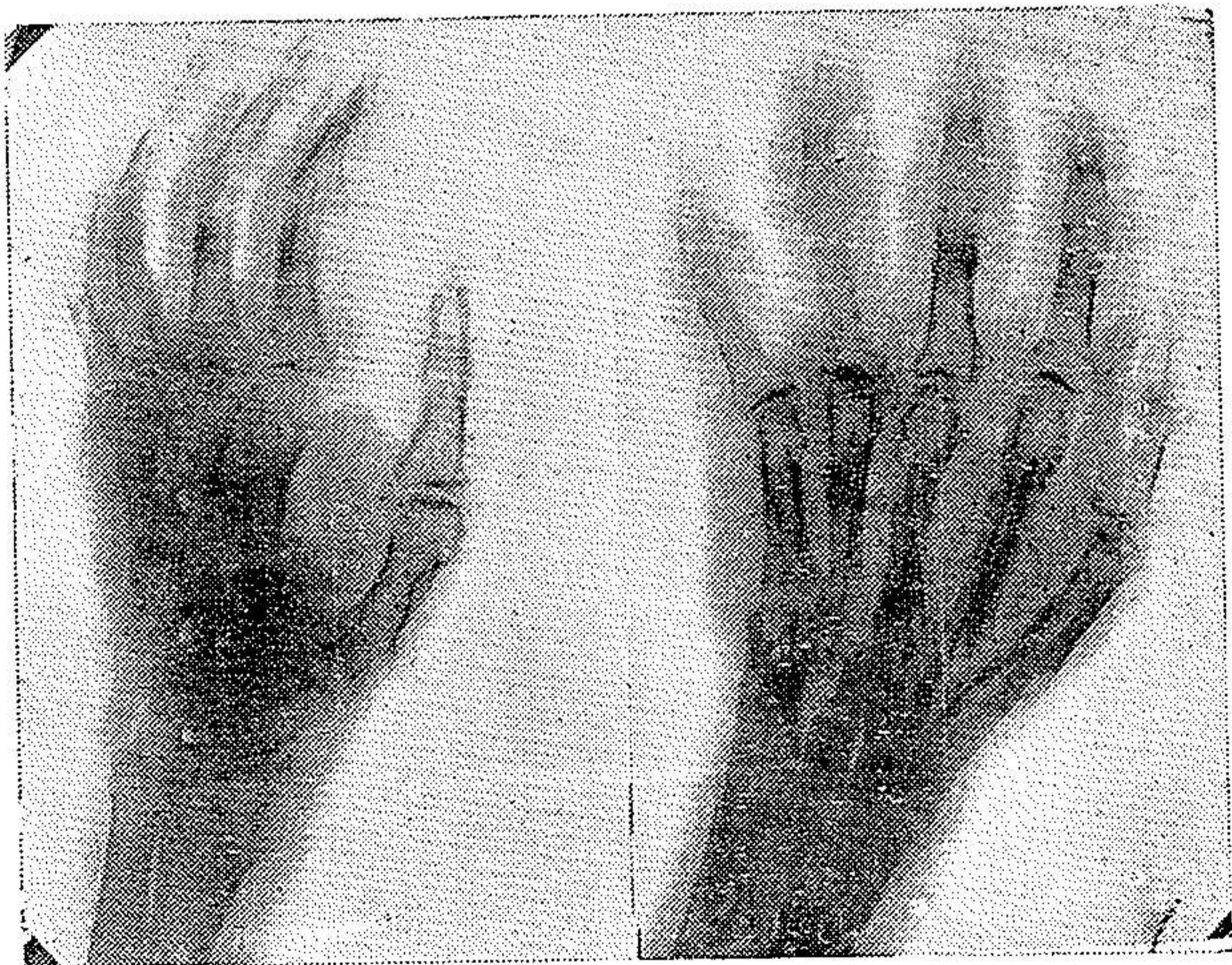
شکل ۱ - س - ۱ عوارض در دو دست



شکل ۲ - س - ۱ ضایعات با ندولها



شکل ۳ - س - ۱ - ضایعات بزرگتر



شکل ۴ - ضایعات استخوانی دودست

در پشت دست راست خود لکه قهوه‌ای مایل به بنفش با اندازه يك دو ریالی مشاهده میکنند که با خارش شدید همراه بوده است. این لکه کم و سیمع تر گشته تمام پشت دست راست و سطح داخلی ساعد را در همین دست فرا گرفته سپس دامنه ضایعات بدست چپ و پاهای بیمار بخصوص پای راست و ساق همین پا کشیده میشود تا بالاخره در طول اقامت بیمار در بیمارستان هر دو گوش وی نیز مبتلا میگردد.

لکه‌ها بهم پیوسته بوده و روی آنها برآمدگی‌های سفت پاپولی و ندولی مشاهده میشود. اطرافشان قرمز مایل به بنفش بوده اندازه آنها از يك ماش تا نخود بزرگ تغییر میکنند.

این ضایعات روی يك زمینه خیزدار (۱) و الاستیک بخوبی بیمار برامشخص میسازد بنحویکه انگشتان دست بیمار بواسطه تورم زیاد سفت و دوکی شکل شده نتیجه این سفتی و تورم درد نسبتاً شدیدی است که بیمار پیوسته از آن شکایت میکند بطوریکه دستهای خود را نمیتواند حرکت بدهد. (بشکلهای ضمیمه مراجعه شود)

ضایعات در نقاط دیگر بدن نیز پیشرفت نموده مخصوصاً در قسمت شانه راست که تومری با اندازه نارنگی بوجود آورده است. قوام آن نرم بوده شبیه لیپوم میباشد. حالت عمومی بیمار خوب است. بیمار متأهل و دارای زن و سه فرزند سالم میباشد نکته قابل ذکر در سابقه وی هموپتیزی بالنسبه زیادی است که در چندین سال قبل همراه با سرفه و تب عارض وی گشته است ولی جزئیات این عارضه را بخاطر ندارد.

سیمای بیمار گلگون ولی خطوط درهم آن درد و رنج عمیقی را بیان مینماید که در نظر اول بخوبی جلب توجه میکند.

دستگاه قلب و عروق سالم و فشار خون ۱۲-۸ و تعداد قرعات نبض ۸۲ در دقیقه است. درجه حرارت بیمار در این مدت طبیعی و بالاخره در دستگاههای دیگر بدن نیز ضایعاتی ملاحظه نمیشود. آزمایشهایی که بعمل آمده بقرار زیر است:

واسرمن منفی و آزمایش کامل ادرار طبیعی می باشد، سدیما نتاسیون در تاریخ

۳۳/۳/۹ بیست میلی متر در ساعت اول نشان میدهد، سیلان و انعقاد بترتیب پنج دقیقه و شش دقیقه میباشد. فرمول خون در همین تاریخ بدین قرار است :

گویچه سرخ  $4/400/000$  گویچه سفید  $6/000$  سگمانته  $64$  ائوزینوفیل  $8$  منونوکلئر  $9$  منوسیت  $9$  و بالاخره تعداد لنفوسیت ها  $1$  میباشد. کوتی را کسیون منفی. در رادیوگرافی که از قلب و ریتین و مفصل شانه راست بعمل آمده ضایعه ای نشان نمیدهد ولی رادیوگرافی استخوانهای کف دست و انگشتان آثار دکالسیفیکاسیون را مخصوصاً در ناحیه فالانژها نشان میدهد (شکل) بهمین جهت سایه آنها لکه لکه بنظر میرسد بعلاوه مفصل بین کارپ و متاکارپها نیز محو و تار و علائم آرتریت در آنها مشاهده میشود بالاخره نتیجه بیوپسی که از ضایعات زگیلی بیمار بعمل آمده چنین میباشد :

در اپیدرم و طبقه ژرمیناتیف و مالپیگی چیزی دیده نمیشود.

طبقه گرانولوز خیلی نمو کرده است و همراه با هیپرکراتوز میباشد و در کوریون (۱) دو نوع تغییر دیده میشود یکی ارتشاح سلولی که از سلولهای منونوکلئرو هیستوسیت تشکیل شده - بعلاوه رشته های کولاژن نیز دیده میشود؛ دیگری ارتشاح عروقی که مخصوصاً از جنس شرااین میباشد.