

نامه مالانه
دانشکده پزشکی
بهیت تحریریه

دکتر محمد حسن مانی
دکتر محمد علی ملکی
دکتر حسن میردادی
دکتر ابوالقاسم نجم آبادی

دکتر محمود سیاسی
دکتر جهان شاه صالح
دکتر صادق عزیزی
دکتر محمد قزلباش
رئیس بهیت تحریریه - دکتر جهان شاه صالح
مدیر داخلی - دکتر محمد بهشتی

دکتر محمد حسین ادریس
دکتر ناصر انصاری
دکتر محمد بهشتی
دکتر حسین سهراب

شماره سوم

آذر ماه ۱۳۳۲

سال یازدهم

پارگی شاخه چپ رحم دوشاخه (بایک دهانه مشترک)
در ماه چهارم حاملگی

تعارف

دکتر محمد حسینیان

دستیار رسمی بیمارستان زنان

دکتر جهان شاه صالح

استاد بیماریهای زنان

گرچه هنوز طبقه بندی جامعی که بتواند شامل تمام اقسام غیر طبیعی رحم مضاعف بشود وجود ندارد ولی میتوان بیمار مورد بحث را جزو دسته رحم های دوشاخ بایک دهانه (۱) قرار داد با این تفاوت که شاخه چپ خیلی کوچکتر از شاخه راست میباشد. در یکی از مجلات اروپایی (۲) بیماری نظیر همین بیمار ذکر شده با این تفاوت که پارگی در ماه اول ایستنی حادث شده است. معمولاً پارگی این نوع رحمها در

۱ - Uterus urthe .

۲ - Bulletin de la Fédération des Sociétés de Gyn. et d' obs. de langue Fr. Tome 4 No=5 1952 Page 90.

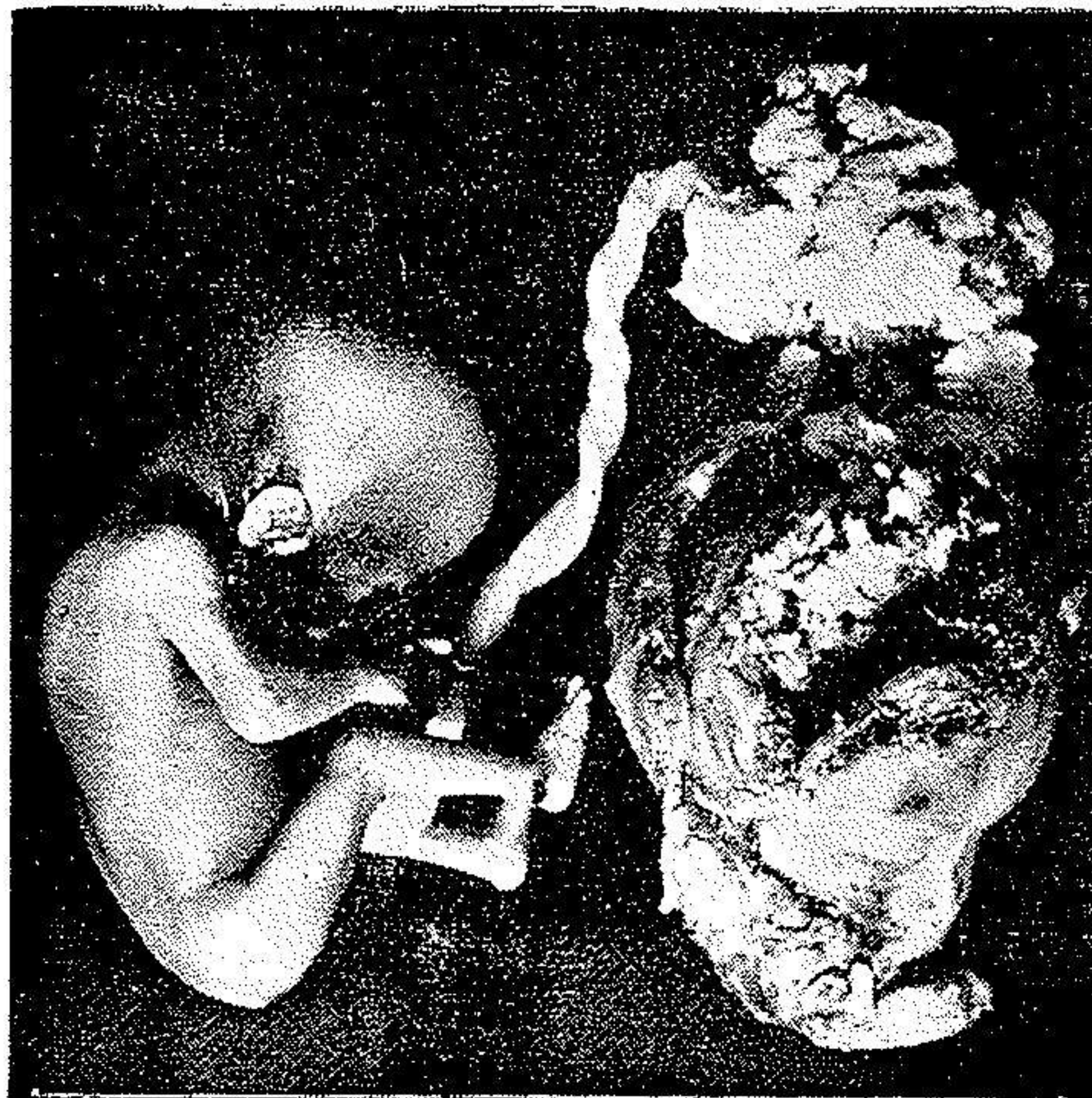نتیجه حاملگی از ماه سوم بیعد میباشد و در ماههای اولیه نادر است .

سراسمان امریکائی نیز ۱۲۳ رحم مضاعف که مورد عمل واقع شده و ۸۵ در صد آنها بعد از عمل ابستن نیز شده اند گزارش میدهد (۱) نکته که درین بیمار جالب توجه میباشد این است که محتملاً از رحم کوچک اضافی مورد بحث يك مرتبه سقط سه ماهه انجام شده و در رحم دیگر که حجم آن نسبتاً طبیعی است يك زایمان طبیعی صورت گرفته و برای بار سوم بیمار حامله و این دفعه حاملگی باز در شاخ ناقص اضافی رخ داده و چون رحم گنجایش پرورش جنین را بیش از چهار ماه نداشته است پاره شده است .

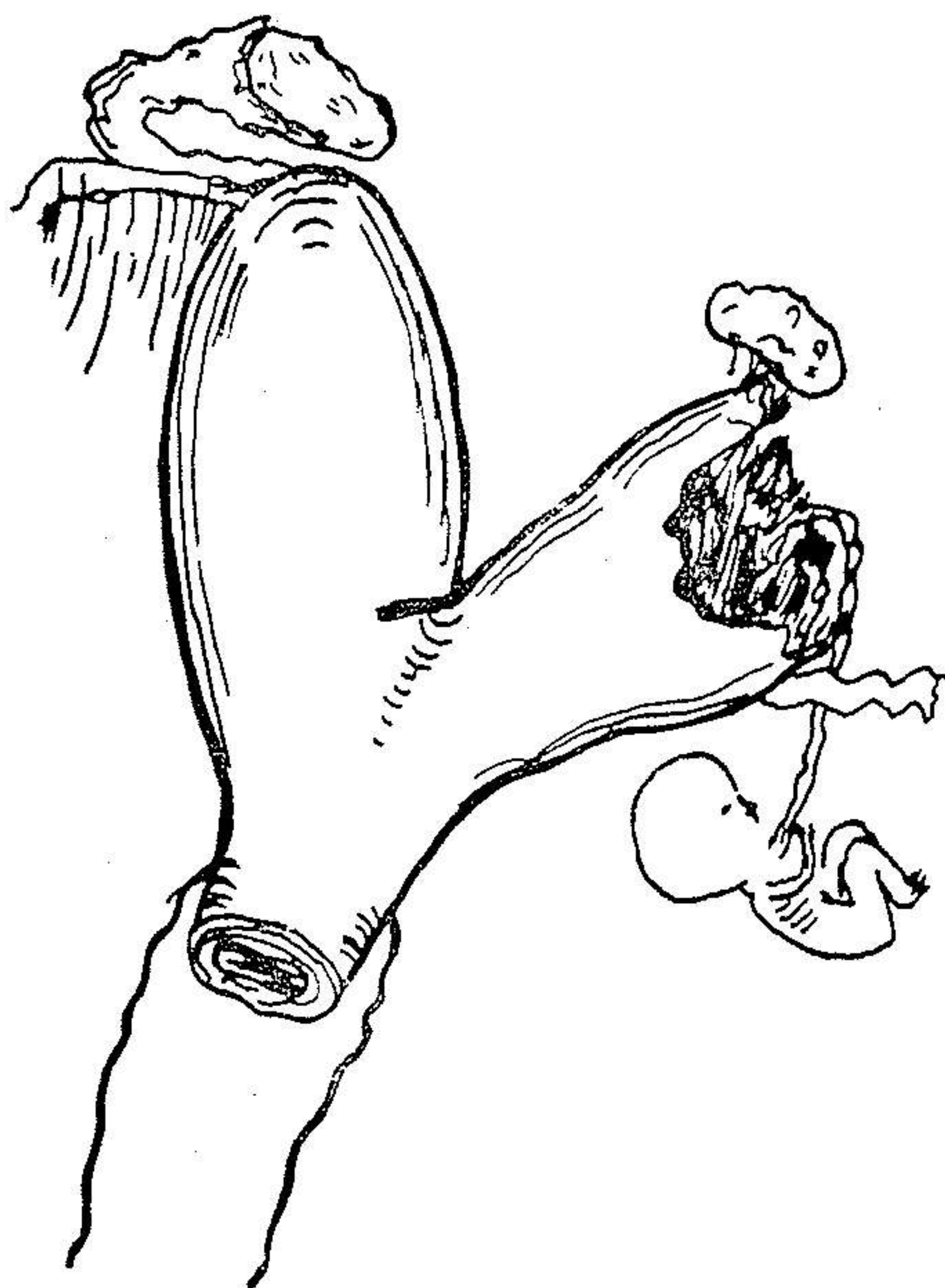
اینک گزارش و شرح حال بیمار : بانوم . ع ۱۹ ساله ساکن رستم آباد تهران نیمه شب ۲۲/۳/۲ - با زیر دل درد شدید به بیمارستان زنان مراجعه میکنند در سابقه خانوادگی نکته قابل ذکری وجود ندارد . قاعدگی در ۱۴ سالگی شروع و مرتب بوده است دو سال قبل ازدواج کرده و يك سقط سه ماهه بدون علت داشته و پس از چهل روز مجدداً حامله و دختری آورده که اکنون نه ماهه و سالم است . چهار ماه قبل حامله شده که موضوع کسالت کنونی است .

در موقع مراجعه رنگ بیمار پریده نبض ۱۲۰ حرارت ۳۶ درجه سانتی گراد از مقعد ، دست و پا سرد ، فشار خون ۸/۳ بیمار نسبتاً بیهوش و بسئوالات جواب نمیداد . معاینه زنانه اعضاء تناسلی خارجی طبیعی مقاومت پرینه نسبتاً خوب سیستم رکتوسل وجود ندارد . دهانه زهدان نرم و بسته و بنفش کمی خونریزی دارد . آثار پارگی از زایمان قبلی دیده میشود . جسم رحم کمی بزرگتر از طبیعی در خط وسط متمایل بطرف راست و در طرف چپ توموری حس میشود که تعیین حدود آن بمناسبت درد و دفاع عضلات شکم غیرممکن است در پونکسین دو گلاس خون خارج شد و با تشخیص آبستنی خارج از رحم تصمیم بعمل گرفته شد .

پس از قرار دادن خون و سرم در ورید و بیهوشی عمومی شکم در خط وسط و زیر ناف باز شد و خون زیادی که در شکم ریخته بود مشاهده گردید . رحم نرم و استوانه



جنین چهارماهه در شاخ فرعی زهدان دو شاخ که منجر به پاره شدن
زهدان فرعی شده است



شاخ فرعی پاره شده زهدان دو شاخ در حفره شکم در نتیجه
آبستنی چهار ماهه

شکل در زاویه چپ آن اوله وجود نداشت و از قسمت نزدیک بدهانه در طرف چپ شاخه کوچکی که بصورت انشعابی از رحم اصلی مجزا میشد دیده شد. این رحم اضافی دارای يك لوله نسبتاً کوتاه و حجم آن ثلث رحم دیگر بود. تخمدان کوچکی که بوسیله يك رباط بسیار کوتاه و نازکی به قسمت خلفی و کنار رحم چسبیده بود نیز دیده شد. قسمت منتهی‌الیه این شاخه بعلت حاملگی پاره شده از جفت پر بود و جنین چهار ماهه که بوسیله بندناف به جفت مزبور وصل بود در فضای آزاد شکم افتاده بود.

شاخه فرعی را که پاره بود مانند يك فیبرم پدیدگواه زیر سر و ز تشريح کرده برداشتم رباط گرد بجای طبیعی خود اتصال داده شد و تخمدان همین طرف با توجه به محافظت شریانیهای مربوطه در پشت رباط پهن با چند بخیه ثابت گردید در شکم پنی سیلین ریخته و سه طبقه دوخته شد.

روز دهم بیمار بهبودی حاصل نمود و مرخص گردید.

نتیجه: - با احتمال قوی سقط اولیه و پارگی اخیر در شاخه فرعی كوچك و آبستنی طبیعی شکم دوم در شاخه اصلی بوجود آمده است. نگاه‌داری رحم اصلی (شاخه بزرگتر) و در آوردن شاخه كوچك طرف چپ بهترین طریقه درمان فعلی و جلوگیری از پیش آمدهای مشابه در آتیہ میباشد.

۲ - پارگی رحم اضافی بمناسبت عدم تناسب گنجایش آن با رشد جنین چهار ماهه بوده است.