

درمان يك حفره سلی با دگرده

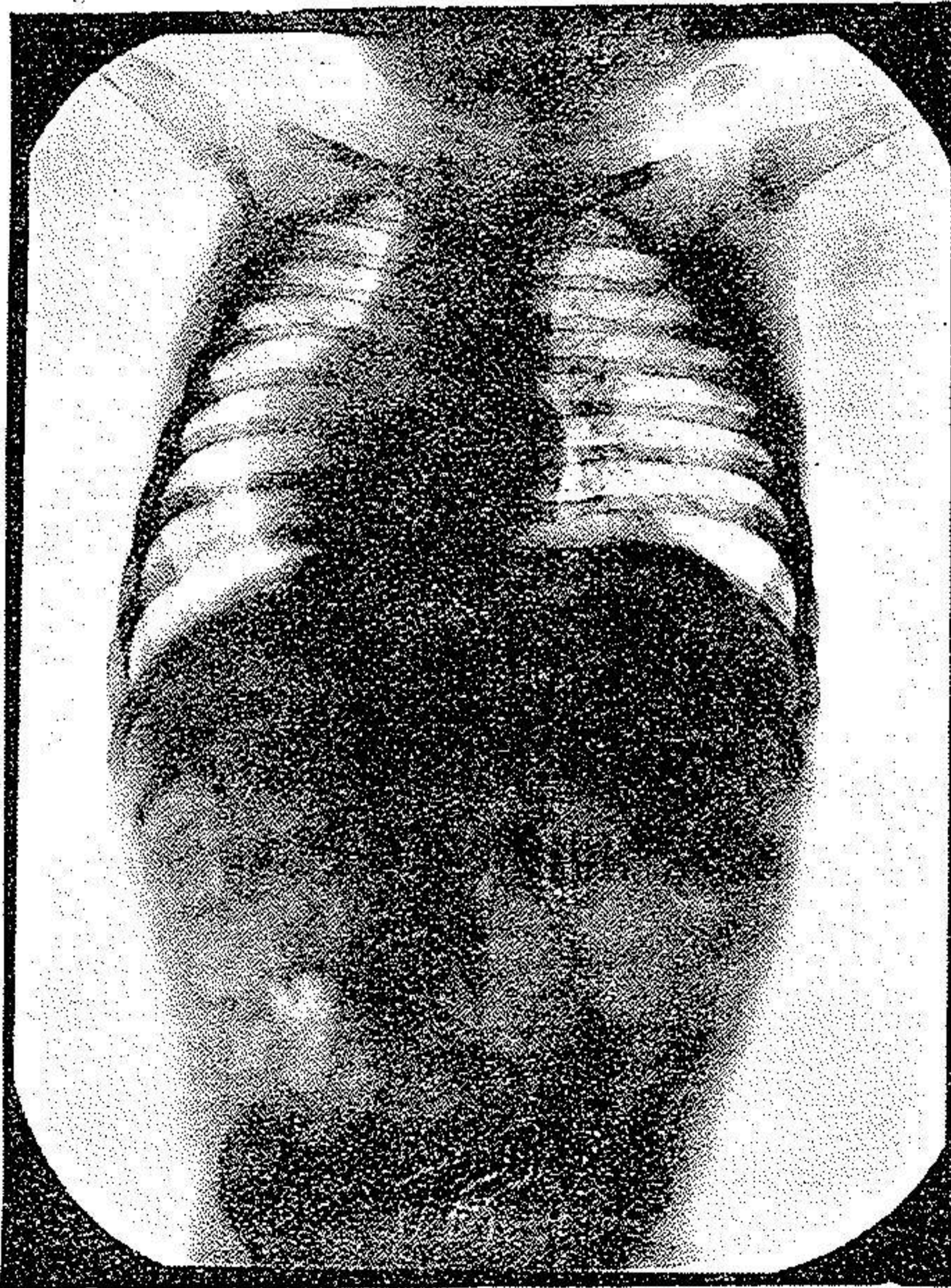
با آتروپین داخل وریدی و برنکو اسپیراسیون

Guerison d'un Cas de Caverne soufflée par les injections endoveineuses d'Atropine et la broncho-aspiration

تعارف :

دکتر عزت الله راسخ

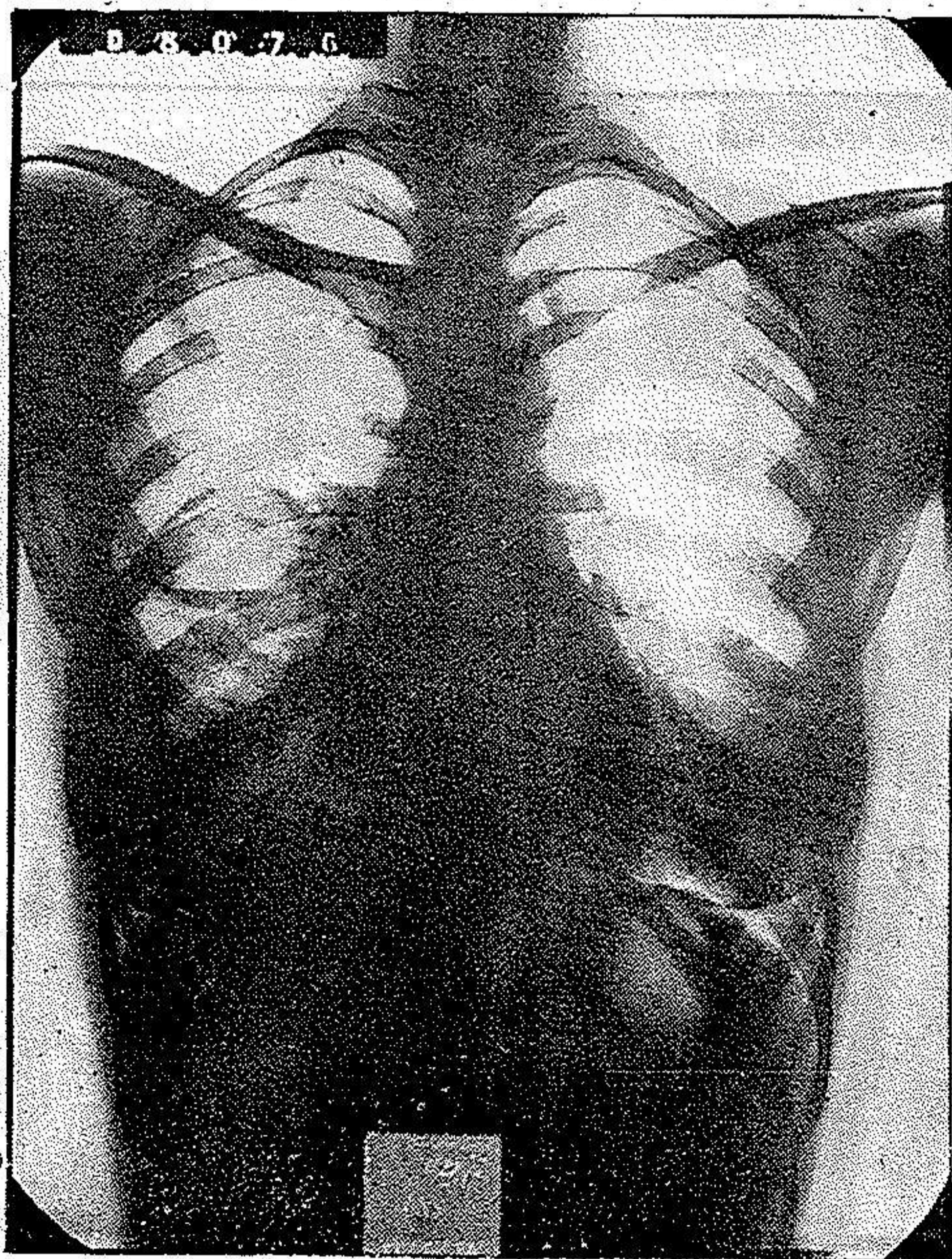
خانم ج. بیمار بیست و دو ساله در فروردین ۱۳۳۱ بعلمت تب و سرفه به پزشک



شکل ۱

مراجعه مینماید و با تشخیص ذات الریه درمان شروع میشود چون پس از مدتی درمان

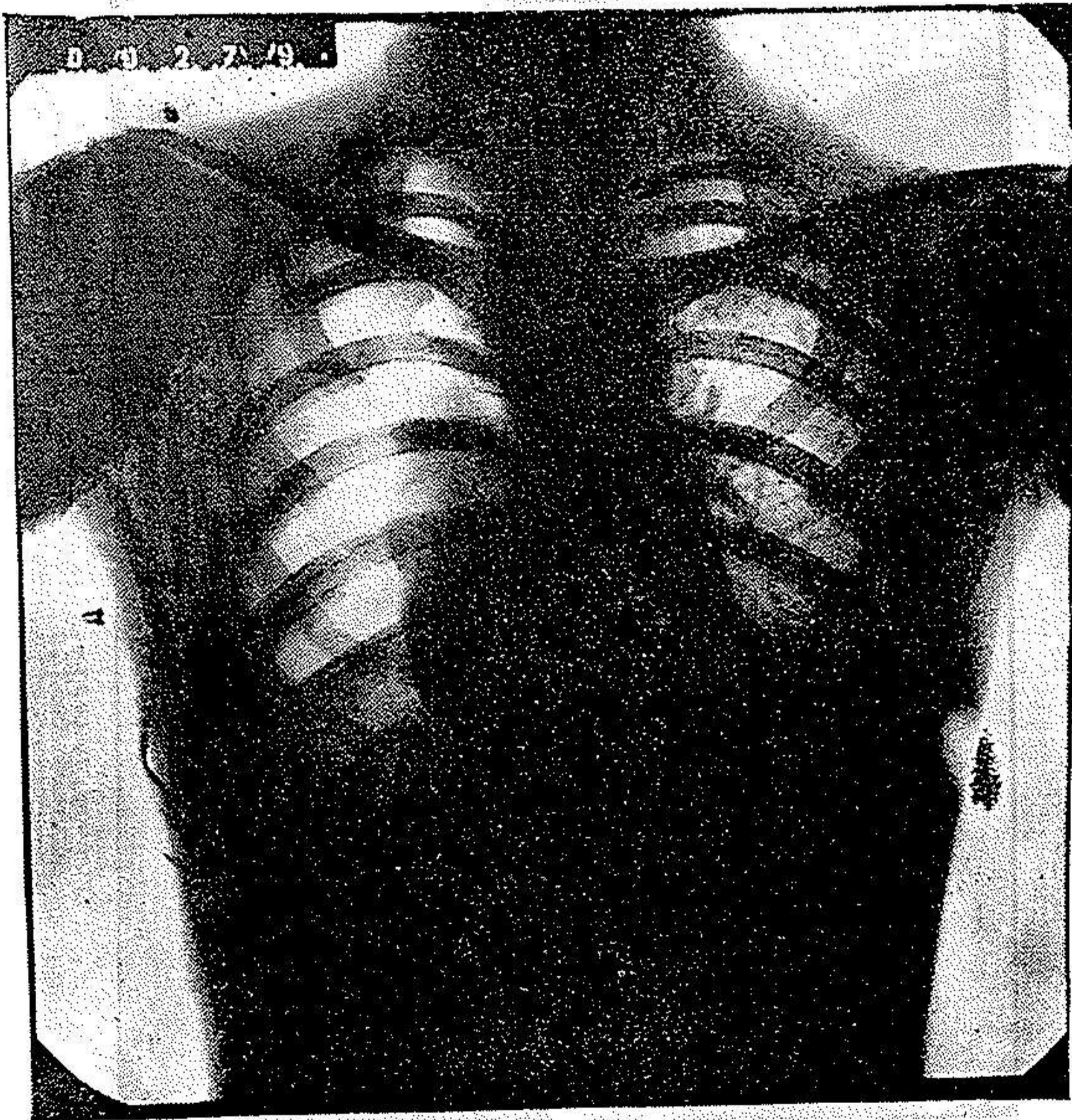
نتیجه عاید نمیشود پزشکی معالجه رادیو گرافی از ریتین بیمار کرده او را نزد اینچائوب میفرستند در کلیشه رادیو گرافی مورخ ۳۱/۲/۲۸ (شکل ۱) دو کاورن یکی کوچکتر بقطر يك سکه دو ریالی و دیگری بلافاصله در زیر آن باندازه پرتقال در قسمت وسطای ریه راست مشاهده میشود امتحان اخلاط میکرب سل نشان میدهد.



شکل ۲ - ۷ر۴ر۳۱ قبل از قطع چسبندگی

در تاریخ ۳۱/۳/۳۱ معالجه با پنوموتورا کس شروع میشود در عین حال درمان با آنتی-بیوتیک (استرپتومیسین و کنتین) (۱) ضمیمه آن میگردد در تاریخ ۳۱/۴/۱۳ بعلت وجود چسبندگیهای زیاد در طرف قله و مدیاستن (۲) (شکل ۲) عمل قطع چسبندگی انجام دادیم

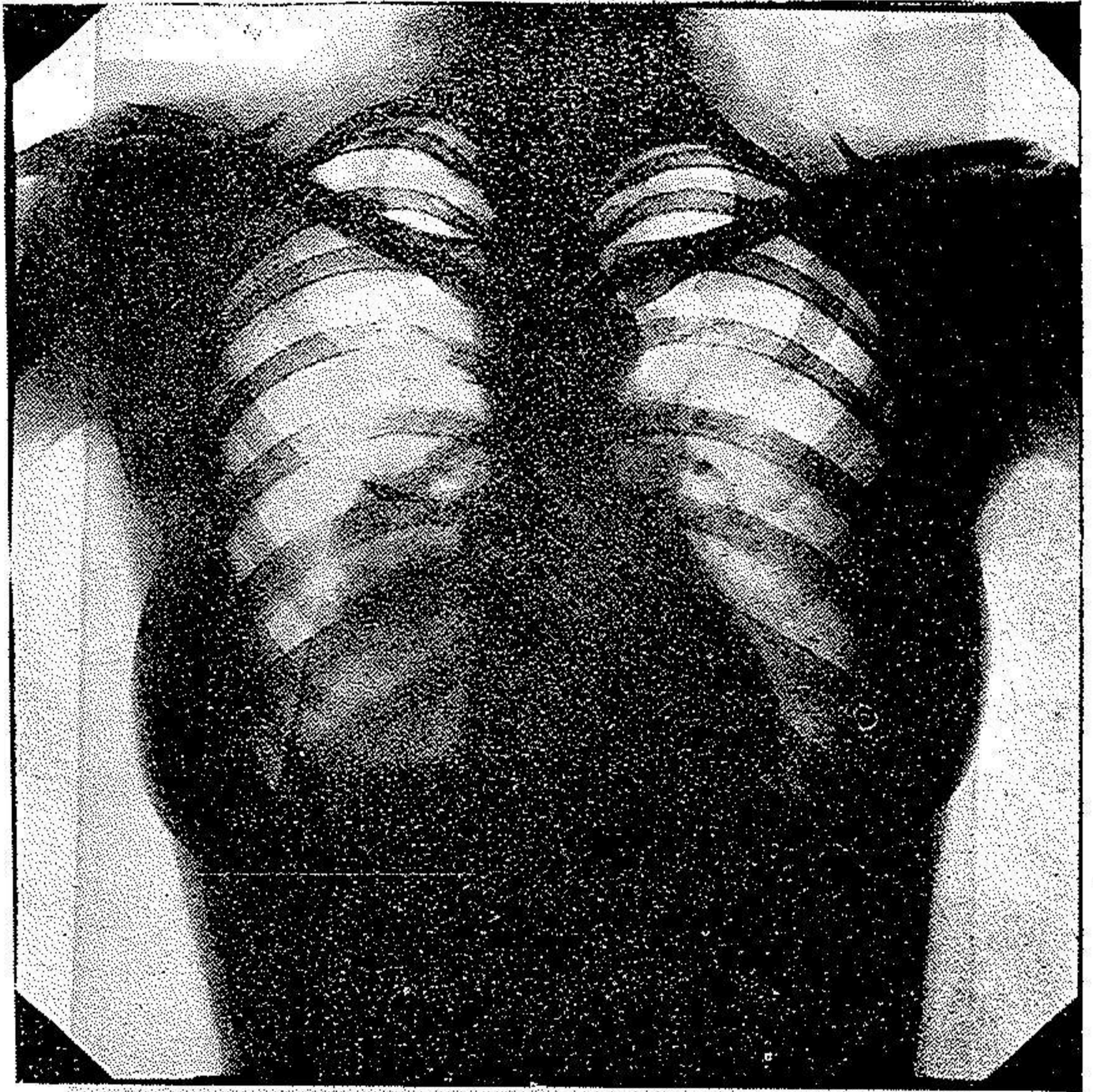
در پلورسکوپی مشاهده شد که باضافه چسبندگیهاییکه در رادیوگرافی ملاحظه میشد یک چسبندگی بقطر کف دست در قسمت خلفی ریه مقابل حفره های سلی موجود است عمل قطع چسبندگی با موفقیت انجام شد (شکل ۳) چنانکه رادیوگرافی نشان میدهد عمل قطع چسبندگی کامل ریه بطور متجانسی تیره (۱) و مقداری مایع در جنب موجود است در روز چهارم بعد از عمل که بیمار را مرتباً رادیوسکوپی



شکل ۳ - ۱۵ ر ۴ ر ۳۱ بعد از عمل

میکردم با کمال تعجب ملاحظه شد که کاورن سلی یگمز تبه با وضع شدیدی نمایان و از حد خارجی نسج ریه فقط بواسطه پرده ای نازک جدا شده است بنابراین با احتمال تقریباً قطعی پارگی و ایجاد عوارض شدید ریوی و جنبی که بدنبال آنست بیمار را

در استراحت مطلق گذاشته داروهای ضد اسپاسم تجویز شد. (شکل ۴)
 باین بیمار روزانه دو تزریق داخل وریدی یک چهارم میلی گرمی آتروپین
 هر بار صبح و عصر در نهایت آهستگی انجام میشد به علاوه در تاریخ ۳۱/۵/۱ و
 ۳۱/۵/۲۷ این بیمار را تحت عمل برونکوسکوپی قرار داده بواسطه آسپیراسیون



شکل ۴ - ۲۱ اردیبهشت ۳۱

شدید از طرف برنش راست و قرار دادن موضعی پنبه آغشته به آدرنالین کمیک بخارج
 کردن ترشحات و باز کردن برنش مربوط بناحیه بیمار شد (۱) نتیجه این معالجات
 کاملاً رضایت بخش و چنانچه کلیشه رادیوگرافی پنجم مورخ ۳۱/۶/۲۷ نشان میدهد
 هیچ اثری از کاورن مشاهده نمیشود.

باعث از بین رفتن سوفلاژ حفره میشود (۱).
 رویهمرفته چون این عارضه خطرناک میباشد از کلیه وسایل ممکنه برای دفاع
 ضد آن بایستی استفاده کرد و در صورت عدم موفقیت طرق فوق الذکر پنوموتوراکس
 را رها کرده ریه را بجدار باز میگردانند و بدنبال وسایل دیگر درمان خصوصاً
 با ترقی جراحی سینه عمل برداشتن قسمتی از ریه (۲) بایستی رفت.

۱ — M. Bariéty, A. Hanaut, et R. Génévrier

Guérison paradoxale d'une Caverne ballonnée après
 abandon du pneumothorax.

Revue de la tuberculose №7 — 9, Juillet Septembre 1943

۲ — Exerèse