

از کارهای بخش جراحی بیمارستان سینا

يك مورد بیماری رگ‌گالین هوزن^(۱) استخوانی

نکارش :

دکتر پرویز اصلانی

دستیار افتخاری بخش جراحی بیمارستان سینا

بیماری که شرح حالش ذیلا خواهد گذشت در تاریخ ۲۹/۹/۳۰ بیمارستان پهلوی بخش داخلی مراجعه و بستری شده است - پس از امتحانات اولیه کلینیکی و پاراکلینیکی توسط آقای دکتر عزیزی تشخیص داده شده و برای عمل جراحی باین بیمارستان اعزام گردیده است و توسط آقای دکتر عدل انجام شد .

این بیمار از لحاظ اینکه علائم کامل و تپیک مرض فوق الذکر را داشت ، تشخیص و عمل جراحی آن بموقع انجام شده و بخصوص نتیجه نسبتاً خوبی که از معالجه گرفته شده است قابل توجه و دقت میباشد . لذا برای اطلاع آقایان پزشکان و دانشجویان بدرج آن مبادرت گردید .

اینک شرح حال بیمار :

ثریا - عزت زنی است در حدود سی سال اهل سراب که از یکسال قبل دردها و ناراحتی‌هایی در استخوان‌هایش حس میکرده و بتدریج شدت یافته بطوریکه بالاخره بعلت درد شدید اعضا و عدم قدرت راه رفتن بیمارستان مراجعه مینماید در سوابق شخصی و خانوادگی او موضوع قابل ذکری نیست : سه فرزند سالم دارد سابقه يك سقط ۵ ماهه را یاد میآورد . ابتلاء بامراض مقاربتی را منکر است .

در یکسال قبل بیمار احساس نموده که باردار است با اینکه بیش از یکی دو ماه از تاریخ حاملگی نمیگذشته ولی ناراحتی‌های زنان باردار را بشدت داشته : عدم اشتها - استفراغ - یبوست بیشتر او را آزار میداده باز هم چیزی که در این مرتبه بنظرش غیرعادی بوده دردهائی است که در نواحی کمر و لمبر حس مینموده . این دردها اوائل پس از انجام کارهای روزانه ظاهر میشده ولیکن کم کم دائمی و

شدید شده و علاوه بر این کریزهای دردناک اضافه می‌شده است .

این دردها شب او را آزار میداده بطوریکه جرأت لمس کردن پاهایش را نداشته و بمحض اینکه اعضاء بدنش بخصوص اندام پائین ضربه یا فشاری وارد می‌آمده کریزهای دردناک بروز مینموده است. این عوارض از یکسال باینطرف شروع به پیشرفت نموده تا اینکه در ماه پنجم بارداریش قدرت حرکت از او سلب شده بکلی زمین گیرش کرده است و پس از چندماه که با اینوضع در منزل استراحت نموده بتهران آمده ببخش داخلی مراجعه و بستری میشود .

در معایناتی که از بیمار شد :

بیماری است لاغر ، زرد رنگ ، سست و بیحال ، پشتش مختصری خمیده پای راستش روی پای چپ افتاده در دست چپش تغییر شکلی در محل میچ و چند تومور روی انگشتان دو دستش مشاهده میشود .

از لحاظ دستگاه گوارش جز بی اشتهائی و بیبوست عارضه دیگری ندارد همچنین دستگاه گردش خون و تنفس سالم بنظر میرسد . در دستگاه ادراری نیز جز اینکه ادرارش کمی زیاد و کمرنگ است عارضه‌ای مشاهده نشد .

در دستگاه عصبی عضلانی (۱) : هیپوتونی عضلانی عمومی - قابلیت تحریک رفلکس‌های وتیری کم شده است - عمده ضایعات در دستگاه لوکوموتور (۲) میباشد که عبارتند از :

در ستون فقرات سکولیوز (۳) مختصری وجود دارد. لگن بیمار کاملاً تغییر شکل داده بطوریکه از خارج کاملاً واضح میباشد . علاوه بر این تغییر شکل ، شکستگی‌های واضحی در استخوان عانه و ورك بوجود آمده و دو قطعه شکسته از هم جدا و در نتیجه در تنگه لگن (۴) تغییر شکل ایجاد نموده است .

تغییرات فوق که در لگن ایجاد شده در اندام پائین مؤثر شده و یک نوع وضع بدی (۵) ایجاد نموده که بیمار نمیتواند پاهایش را از هم جدا نموده موازی هم قرار دهد بلکه مجبور است همیشه پای راست را روی پای چپ قرار دهد .

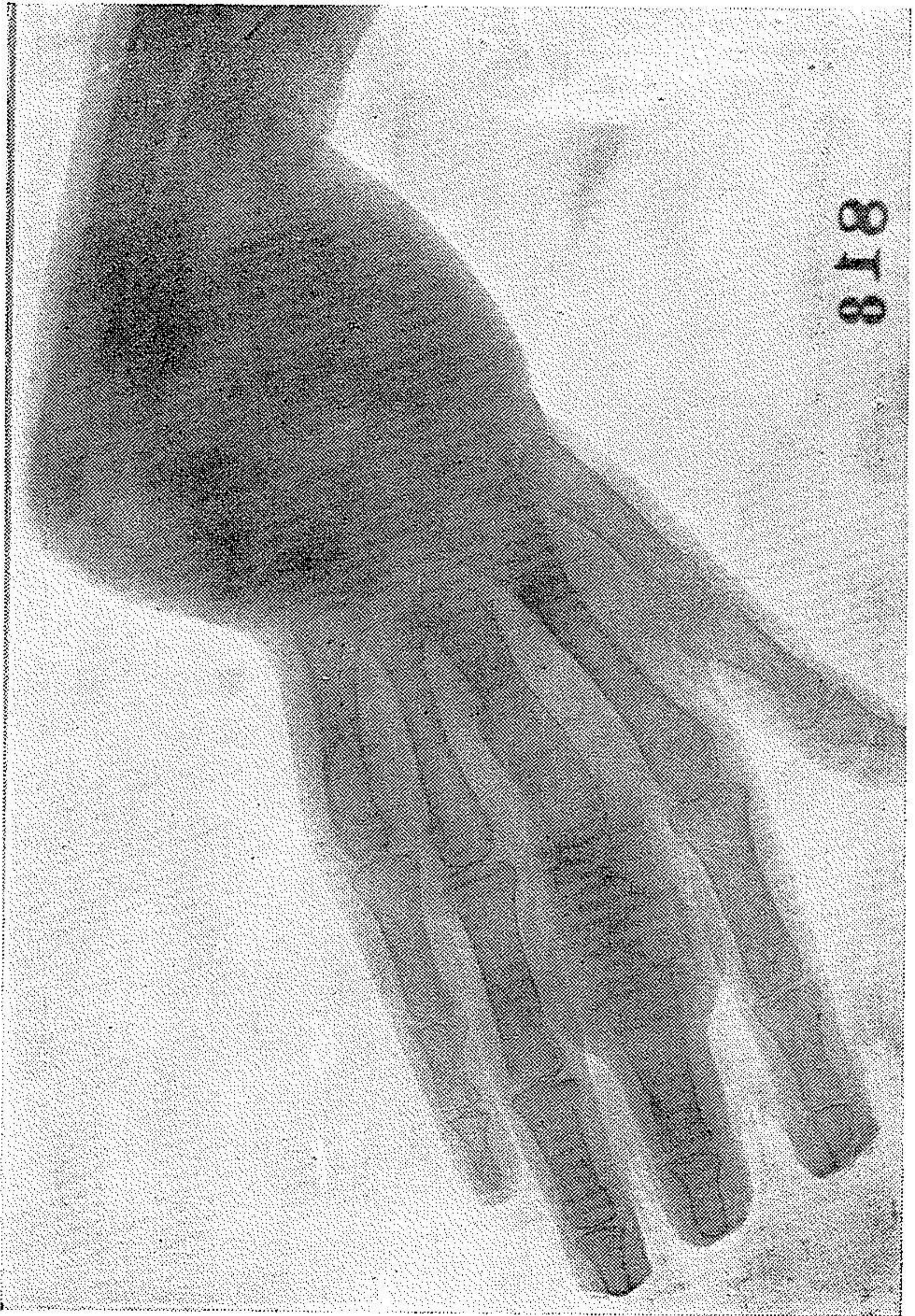
۱ - neuro - musculaire

۲ - locomoteur

۳ - scoliose

۴ - detroit

۵ - attitude vicieuse



شکل ۱ - در رادیوگرافی دست چپ دو تومور دو کی شکل مشاهده میشود یکی در بند اول انگشت میانی و دیگری در بند اول انگشت کوچک و یک تومور در ناحیه مچ

820

- شکل ۲ -

تومورهای استخوانی که کاملاً دکالسیفیه شده است

در استخوانهای ران و ساق پاها ظاهراً ضایعه‌ای مشاهده نمیشود. در اعضاء عالیّه عارضه قابل ملاحظه تغییر شکلی است که در انتهای تحتانی ساعد چپ دیده میشود (شکل ۱). بنا بر اظهار بیمار این تغییر شکل در تعقیب دردهای شدیدی که یک هفته در همان محل بروز نموده بطور ناگهانی و خود بخود شکستگی ایجاد شده است بطوریکه خود او هم متوجه آن نشده و حکایت میکند که یک روز صبح که از خواب برخاسته قادر بحرکت دستش نبوده و پس از مدتی نیز خودش جوش خورده و بصورت فعلی درآمده است (شکل ۲ و ۳). در دست چپ بیمار نیز از خارج دو تومور دو کی شکل مشاهده میشود که یکی در بند انگشت میانی و دیگری در بند انگشت کوچک است (شکل ۱) علاوه بر این تومور دیگری با همین خواص در انگشت کوچک دست راست وجود دارد که بنا باظهارش پس از دردهای شدیدی بروز نموده است.

تصویرهای رادیوگرافی ضایعات استخوانی این بیماری بعنوان عامل مهمی در تشخیص استفاده میشود و در بیمار ما جداگانه وجود دارد که عبارتند از:

- ۱- دکالسیفیکاسیون عمومی که از علائم مهم بیماری است در رادیوگرافی-های این بیمار کاملاً واضح است (شکل ۲-۳) و علاوه تخلخل (۱) استخوانهای زیاد شده است. این دکالسیفیکاسیون در رادیوگرافی تومورهای استخوانی بنحوی واضح است در اشکال شماره ۲ و ۳ مشاهده میشود تومورها تقریباً از کلسیم که اساس ساختمان استخوان است پاک شده کیست‌هایی در آن حفر شده است و این هم نتیجه همان متاپلازی فیبروز (۲) میباشد که در این بیماری بطور عمومی وجود دارد.
- ۲- علامت مهم رادیوگرافیک دیگر همانا وجود کیست‌ها و ژئود (۳)های استخوانی است که در تمام رادیوگرافی‌های این بیمار (شکل ۲-۳-۴) بخصوص در شکل شماره ۲ در بال استخوان ایلیاک با کمال وضوح دیده میشود و این تصویر عبارت از تجمع یکعده کیست‌های کوچک و بزرگ پهلوی هم میباشد که منظره مخصوص دارد.

همچنین در رادیوگرافی انگشتان و جمجمه بیمار نیز بتفاوت کیست‌های بزرگ

۱ - osteoporose

۲ - metaplasie fibreuse

۳ - geode.

و کوچک مشاهده میشود و خصوصیت این بیماری همان کیست‌ها میباشد.

علائم پاراکلینیکی بیمار عبارتست از :

ادرار کمرنگ مقدار روزانه در حدود ۲-۱/۵ لیتر نوسان مینماید و در آن آلبومین بنس جونس موجود است.

واسرمن مایع نخاع و خون منفی است بنژوان مایع نخاع طبیعی و آلبومین آن ۲/۰ گرم در لیتر میباشد.

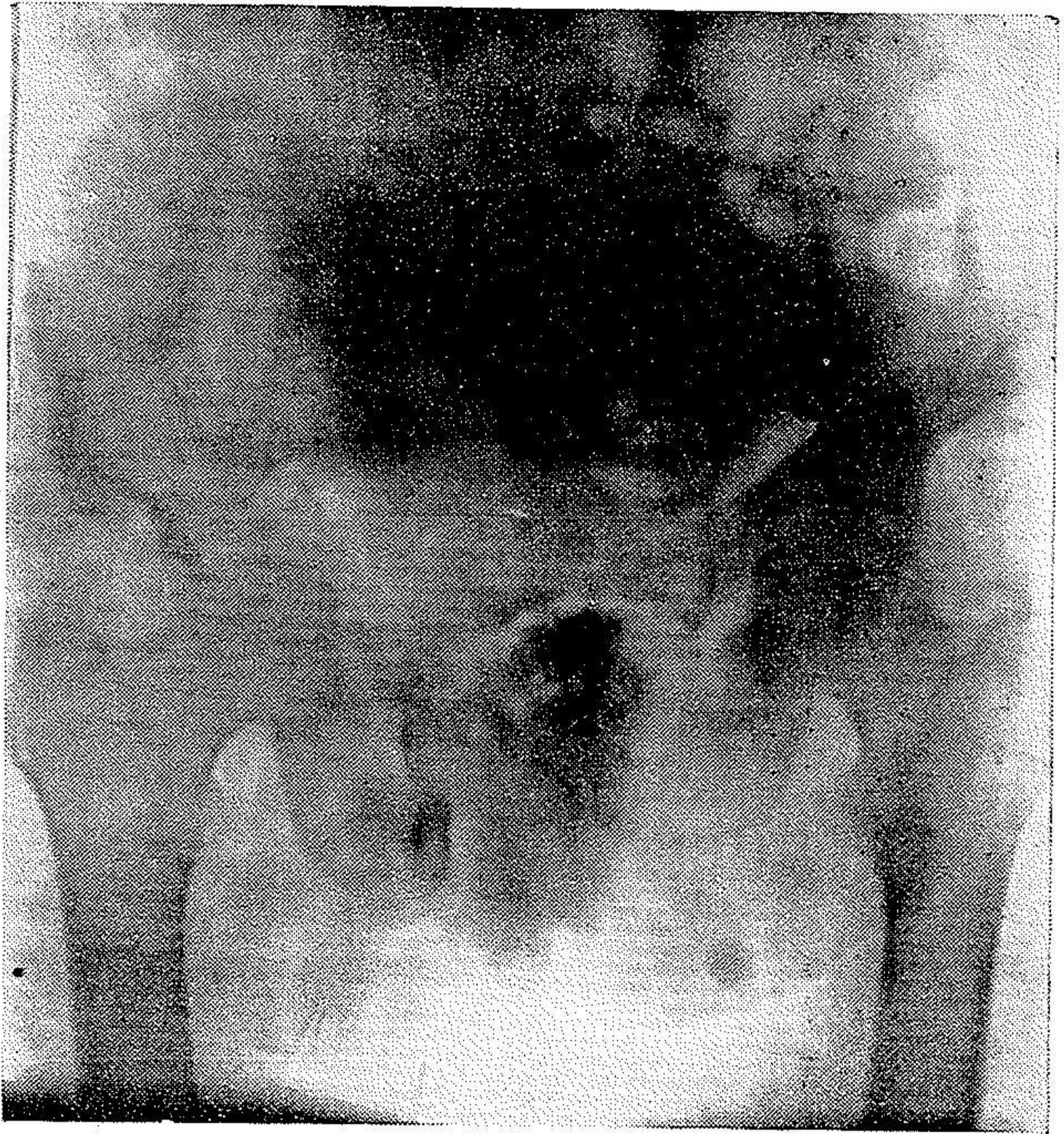
فرمول خون آنمی نسبتاً مهمی نشان میدهد (۲۱۸۰۰۰) همچنین لوکوپنی در حدود ۳۲۰۰ لنفوسیتوز بتعداد ۵۶ و پولی نوکلئرها ۴۴ میباشد.

علائم مهم دیگری که قابل دقت است اندازه گیری مقدار کلسیم و فسفر خون میباشد متأسفانه بواسطه نبودن وسیله اندازه گیری فسفر خون میسر نشد ولی کلسیم خون بیمار که دو مرتبه بفاصله ده روز اندازه گیری شده است ۱۲۰ میلی‌گرم در لیتر میباشد (طبیعی آن ۱۰۰ میلی‌گرم میباشد).

مهمتر از همه این علائم نتیجه آزمایش آسیب‌شناسی است که در این بیمار توسط آقای دکتر رحمتیان انجام شده است و نتیجه آزمایش ماده‌ایکه از استخوان پونکسیون شده حاکی از وجود بیماری استئیت فیروز رکلین هوزن (۱) است. همانطور که خوانندگان میدانند این بیماری بعلت ازدیاد هورمون پاراتیروئید در خون بوجود میآید.

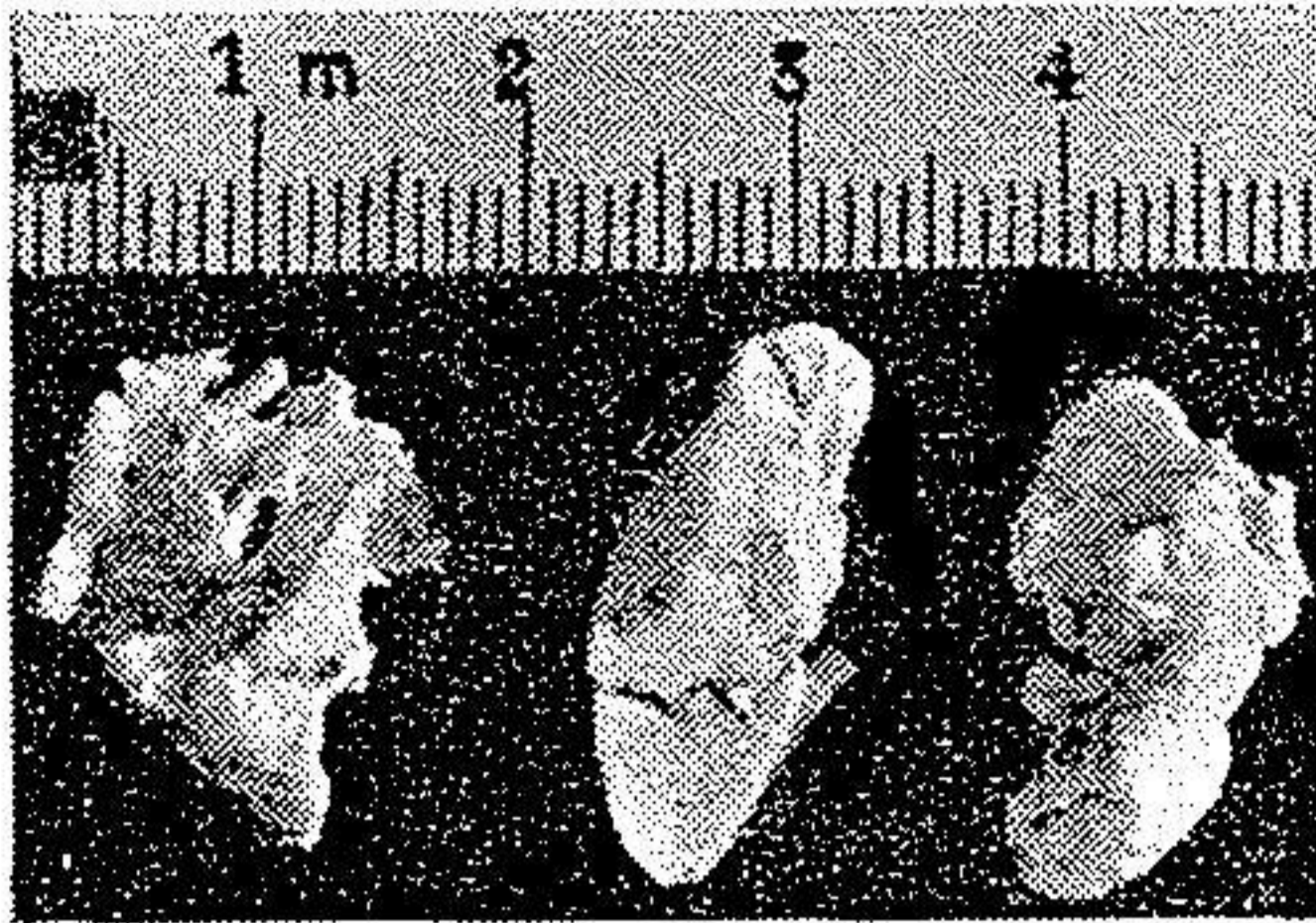
البته پاتورژنی ایجاد ضایعات استخوانی و رابطه آن با هورمون پاراتیروئید تا اندازه‌ای روشن شده و خارج از بحث مربوط بما است آنچه مسلم است اینستکه این بیماری غالب اوقات بعلت آدنوم پاراتیروئید میباشد.

این بود که بیمار در تاریخ ۲۹/۱۲/۱۴ مورد عمل جراحی قرار گرفت :
زیر بیهوشی عمومی برشی عرضی بطول ۸-۶ سانتیمتر در امتداد وسط تیروئید داده شد که بلافاصله پس از برش نسج سلولی تحت جلدی توموری زرد خرمائی رنگ در طرف چپ ظاهر شد و از زیر تیروئید خارج گردید (شکل ۵) برای وجود احتمالی تومورهای دیگری، طرف راست تیروئید نیز جستجو شده و چیزی وجود نداشت و دوغده پاراتیروئید سالم و طبیعی بود. بزرگی تومور را در شکل ۵ مشاهده میفرمائید



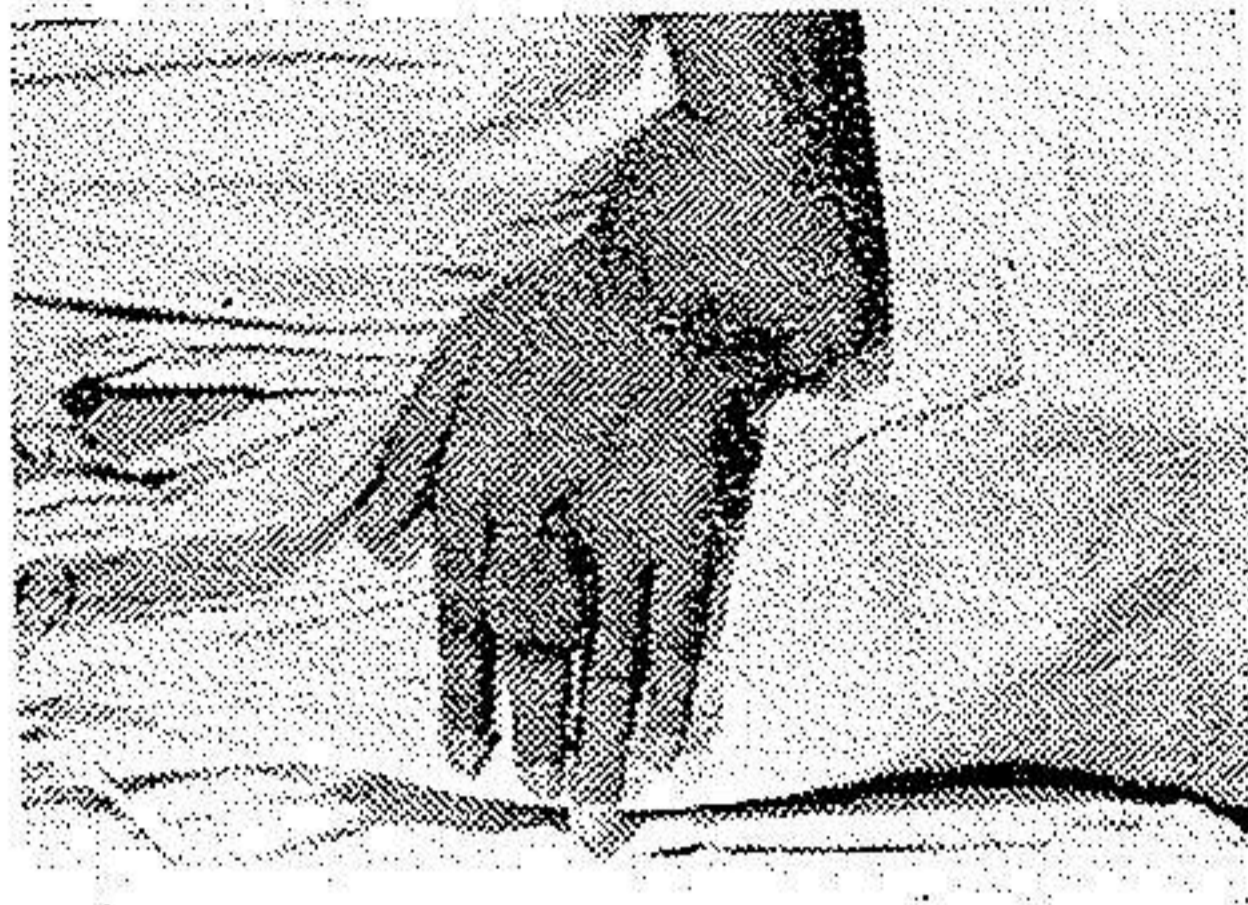- شکل - ۳ -

تومورهای استخوانی که کاملاً دکالسیفیه و کیست‌هایی در آن حفر شده است که نتیجه
متابولازی فیروز است



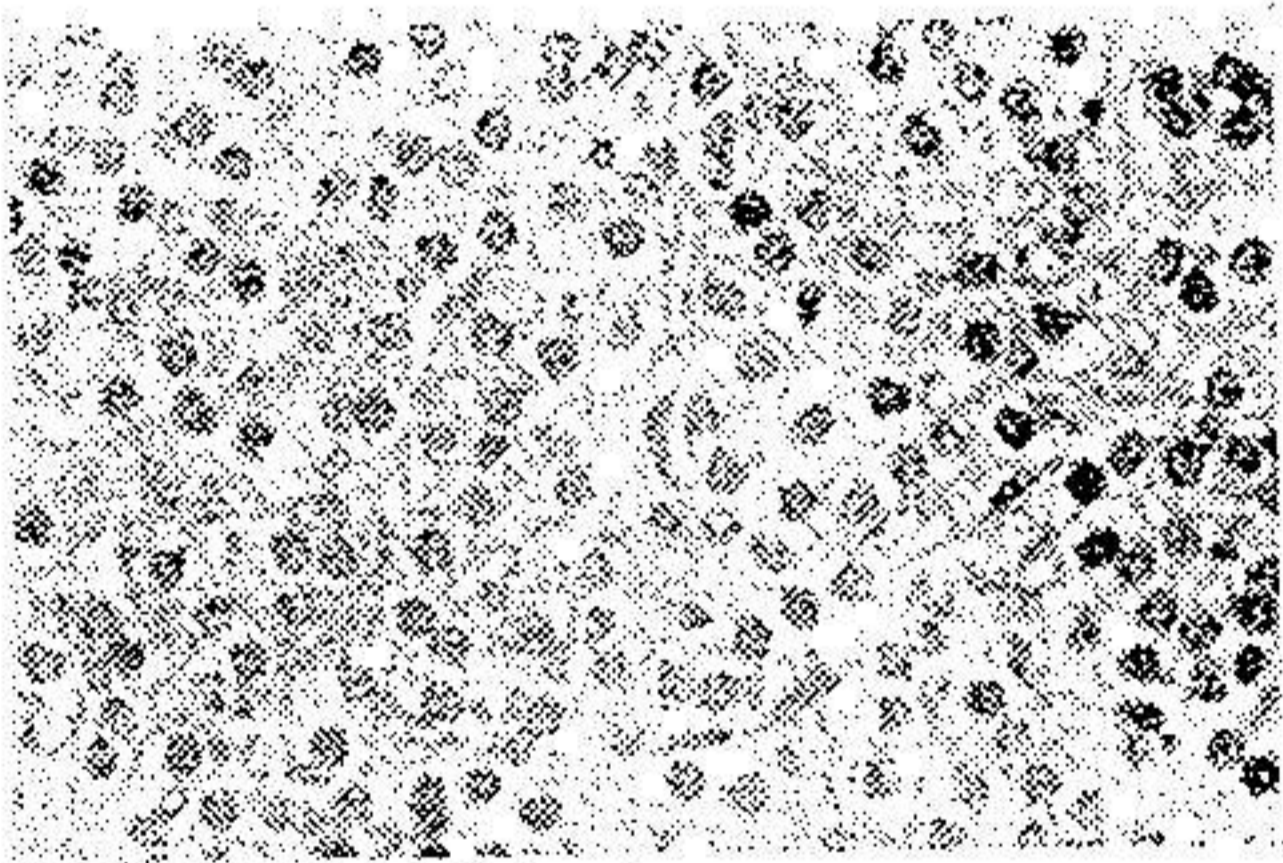
شکل ۵

توموریکه از زیر تیروئید چپ خارج شد



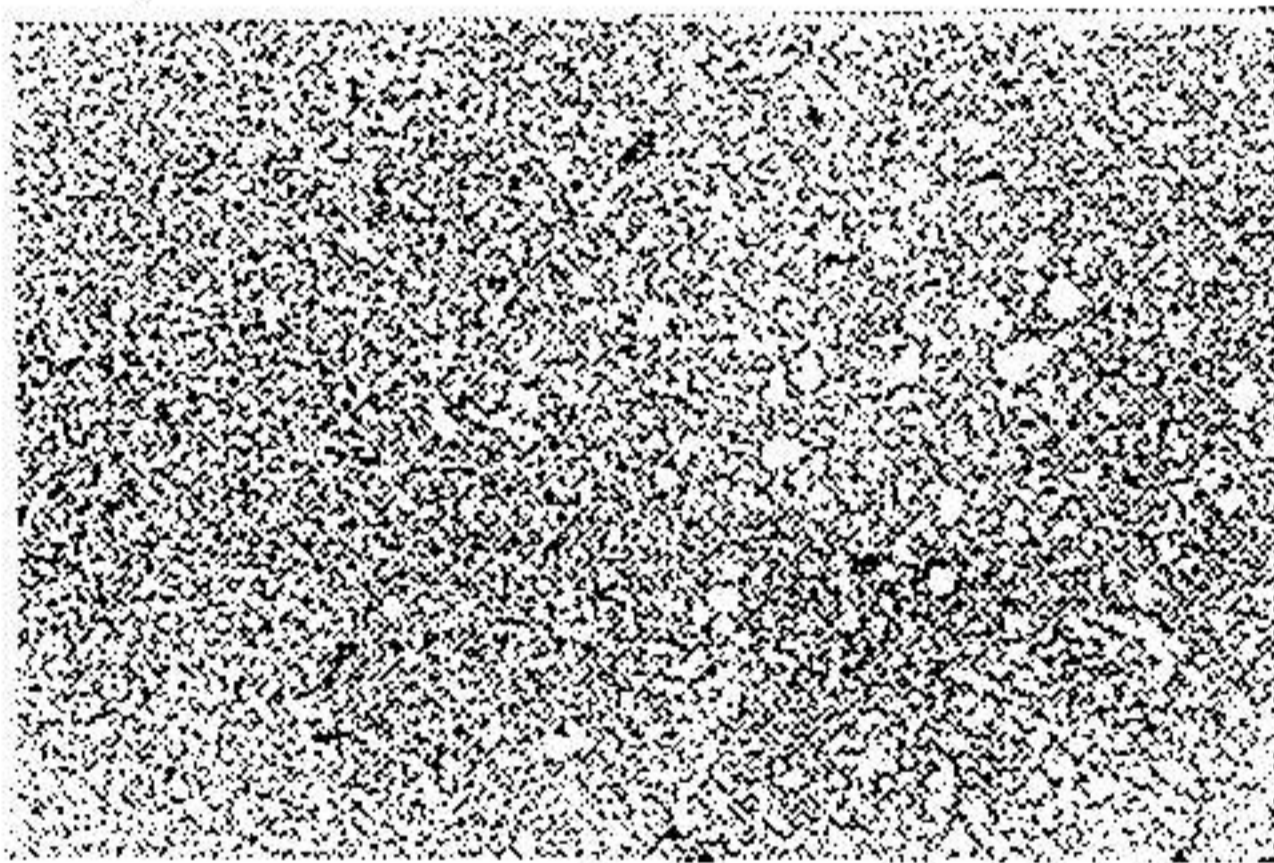
شکل ۴

کیست‌ها و زئودهای استخوانی بخوبی ملاحظه میشود



شکل ۷

بزرگ نمائی شکل ۶



شکل ۶

نتیجه بافت‌شناسی تومور شکل ۵ که عبارت از ادنوم رتیکوله است

وزن آن نیز پنج گرم میباشد که البته قابل ملاحظه است (وزن اصلی ۶-۳ سانتیگرم است) گرچه ابرو و اسیونهای میآوردند که تا چهل گرم هم بوده است ولی با علم باینکه خود این بیماری اصولاً مرضی است نادر اینگونه مشاهدات استثنائی میباشد. تومور فوق توسط آقای دکتر عبدالله حبیبی از نظر نسج شناسی مورد مطالعه قرار گرفت و نتیجه عبارت از «آدنوم رتیکوله غده پاراتیروئید» بود. (اشکال ۶-۷)

نخچه عمل: پس از عمل تا چهار روز شبها کریز تتانی خفیفی که با سفت شدن عضلات ماضغه همراه بود عارض میشد که شب اول و دوم چندان قابل ملاحظه نبود ولی شب سوم و چهارم قدری شدیدتر شد که با تزریق کلسیم بر طرف گردید. روز دوم عمل مقدار کلسیم خون اندازه گیری شد از ۱۲۰ میلی گرام به ۸۵ میلی گرام تنزل یافته بود.

اندازه گیری کلسیم خون چهل روز بعد از عمل نیز تجدید شد و ۹۰ میلی - گرم در لیتر بالا رفته بود.

روز پنجم عمل بخیهها برداشته شد عارضه دیگری جز تبی در حدود ۴۰-۳۹ در روز اول و دوم عمل بروز نمود پس از یک هفته دردهای شدید بیمار تخفیف یافته متأسفانه بیش از چهل روز پس از عمل در بیمارستان نماند و بموطن خود مراجعت نمود با اینهمه در روزهای آخر میتوانست از تختش بزر آمده و با کمک اطرافیان مختصری راه برود. رادیوگرافی هائی که یکماه پس از عمل انجام شد نشان میدهد که استخوانهای تا اندازه ای رگالسیفیه شده همچنین کیستهای استخوانی کمتر شده و این اختلاف در رادیوگرافی های اولیه و مقایسه با هم کاملاً مشهود است همچنین مقایسه دو رادیوگرافی ۲ و ۳ نشان میدهد که تومور انگشت میانی در دومی کوچکتر شده است.