

از کارهای بخش جراحی بیمارستان سینا

## فیستولهای بین مری و برنش و درمان آنها

نگارش

اسمهیل - مکی

دانشجوی سال ششم دانشکده پزشکی

تعریف - بطور کلی این فیستولها عبارتند از يك وضع غیر طبیعی که مری و برنش بیکدیگر مربوط شوند .

اتیولوژی - اغلب این فیستولها مادرزادی بوده و علائم این عارضه در همان ابتدا ظاهر میشود و بنابراین زود تشخیص داده خواهند شد . در بیشتر موارد آترزی مادرزادی در طول مری موجود است . این آترزی نیز علائم خاص دارد و مخصوصاً در سالهای اول زندگی و بطور کلی هنگامی ظاهر می شود که طفل شروع به خوردن غذای جامد مینماید . چه در زمانی که نوزاد دوران شیرخوارگی را طی مینماید ، مایعات از آن رد شده و ایجاد ناراحتی نمینماید ولی بمحض بلع غذاهای جامد اطرافیان متوجه خواهند شد که کودک بمحض بلع غذا دچار سرفه های پی در پی شده بواسطه فشاری که بدیافراگم خود وارد می آورد آنچه را که فرو برده است بر میگردد و بسا اتفاق می افتد که کودک بعنوان يك ضایعه معدی - معوی تحت درمان قرار می گیرد . زمانی نیز بیمار کوچک به عنوان يك عارضه ربوی درمان میشود ولی ابتدا عارضه بیمار بهبود نمی یابد .

علاوه بر آترزی مادرزادی نیز گاهی در اثر خوردن داروهای سوزآور و اغذیه و مشروبات داغ یا پیدایش تومرها اعم از نیک خیم و بدخیم و تومرهای داخل و یا خارج مری و بالاخره مدیاستینیت ها تنگی هائی در مری پیدا خواهد شد . باید دانست که این عوارض نیز بواسطه ناراحتی هائی که ایجاد می نماید بعد از مدتی تشخیص داده میشود .

اما راجع به ایجاد فیستولها باید متذکر شد که همیشه در بالای این نقاط

آترزیک ، دیلاتاسیونهای نمودار شده کم کم بواسطه ورود غذا بر اتساع خود خواهد افزود و سرانجام به يك طرف استتاله‌ای پیدا مینماید ، خلاصه ایجاد فیستولها را ناشی از علل زیرین باید دانست .

الف - مبداء ریوی - بر نشی

۱- در پنوموپاتی‌های حاد . مثل پنومونی - بر نکوپنومونی و غیره که گاهی ایجاد آسه ریوی نموده و بالاخره این دمل به يك طرف سر باز می نماید ، گاهی این سر باز کردن بداخل مری انجام میگیرد .

۲- گاهی در جریان دیلاتاسیونهای بر نش این کیفیت ظاهر میشود .

۳- سل بر نشها

۴- سرطان بر نشها

ب - مبداء مری

۱- در درجه اول دیورتیکولهای مادرزادی مری

۲- اقسام التهاب مری

۳- سرطانهای مری

ج - مبداء مدیاستینال که شامل تومر های مدیا ستین و مدیا ستینیت ها می باشد .

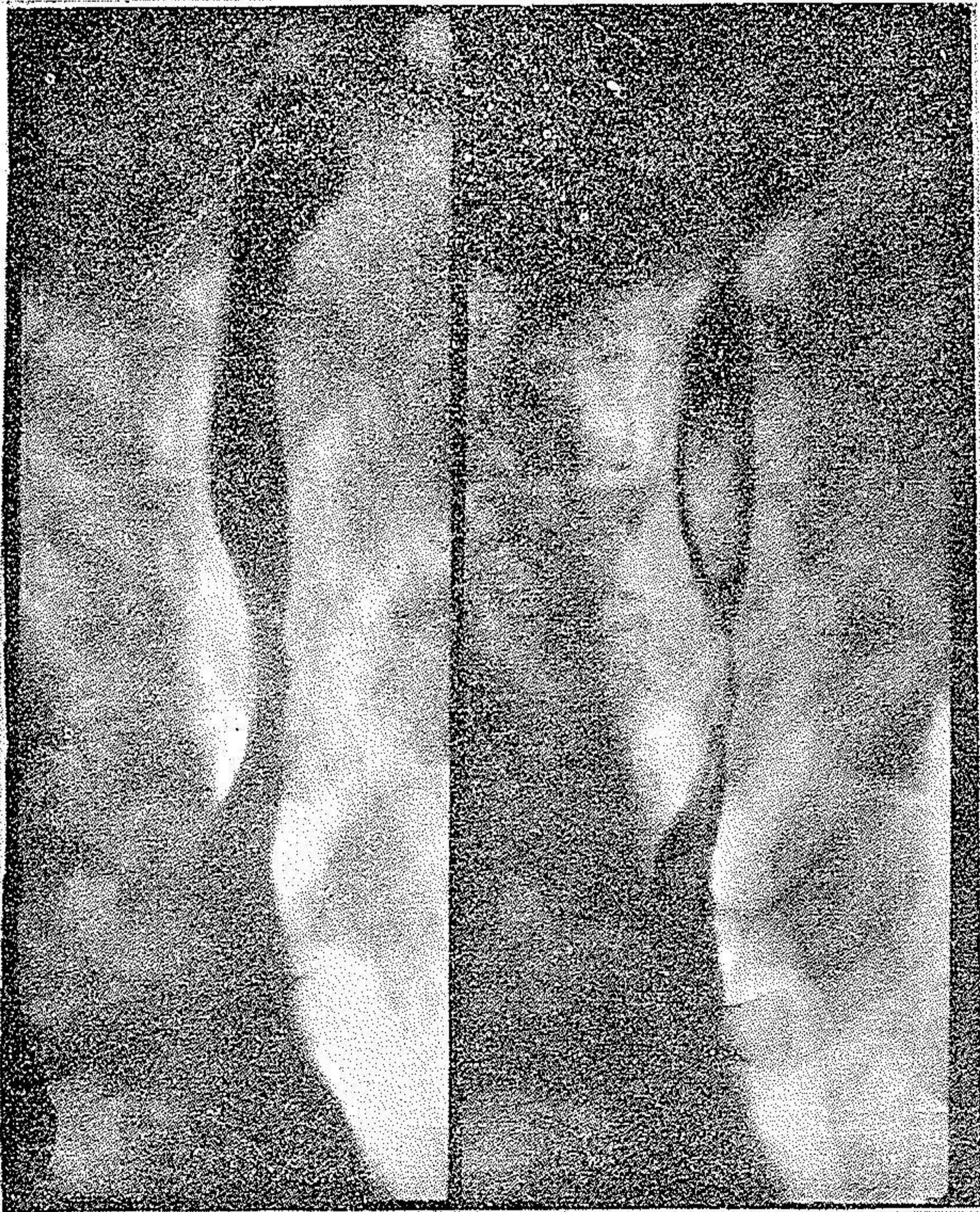

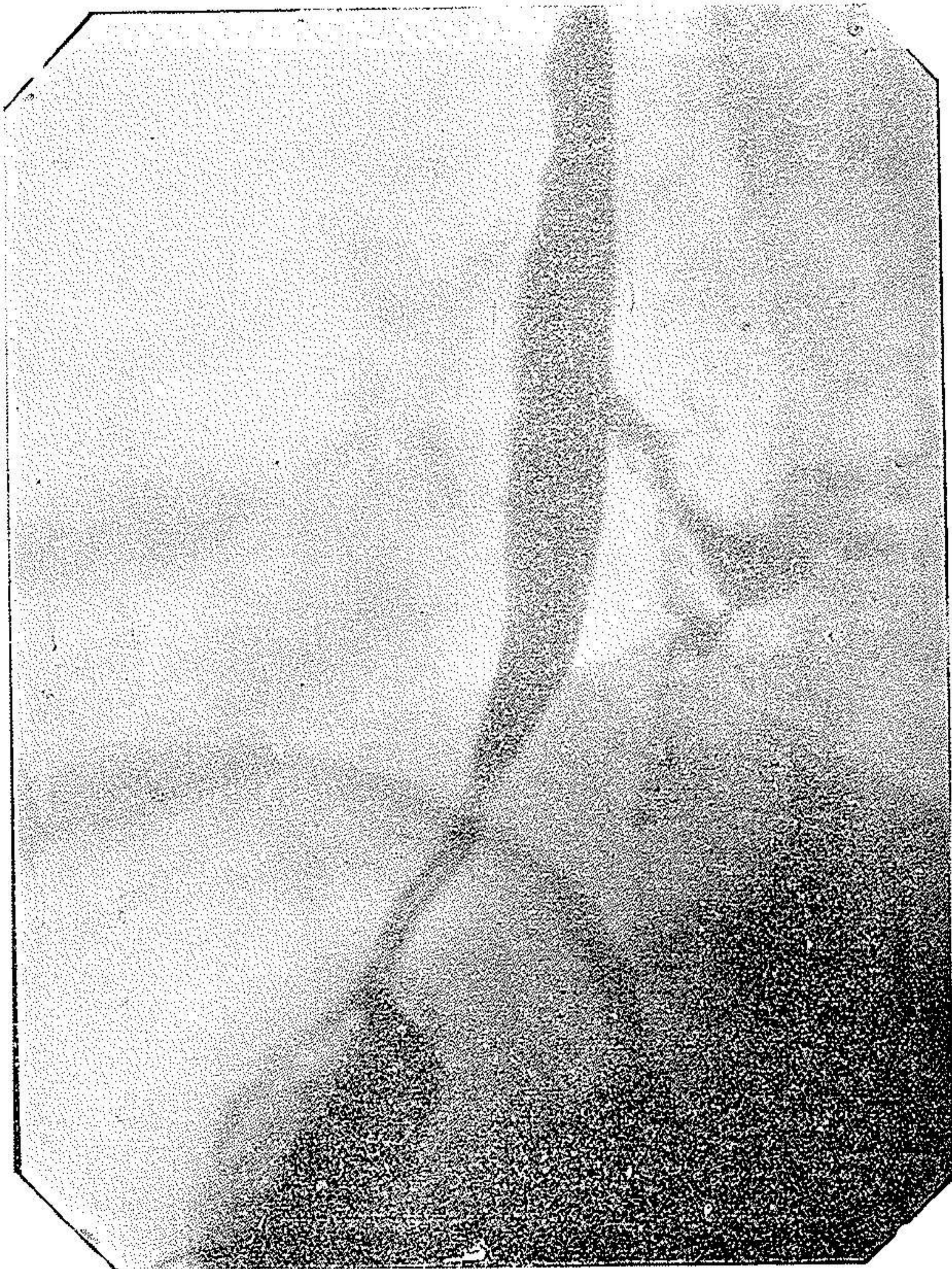اینک بخوانندگان عزیز بیماری معرفی میشود که از سال ۱۳۲۵ تا ۲۵ بهمن ماه ۱۳۲۹ بعنوان سل ریوی معالجه شده و بعداً در بخش جراحی بیمارستان سینا بعنوان فیستول از وفا گو - بر نشیک توسط آقای پروفیسور عدل عمل جراحی شد و اینک بیمار کاملاً سالم و بدون هیچگونه ناراحتی است .

محمد - فرزند علی . م . اهل بیرجند ۲۹ ساله

سابقه خانوادگی و شخصی بیمار: پدر و مادر بیمار بعلت نامعلوم فوت نموده . بیمار

يك برادر سالم دارد و يك برادرش بعلت نامعلوم فوت شده در بیست سالگی متاهل





شده و يك دختر سالم دارد . عيال بیمار فوت نموده و سابقه سقط نداشته است . در پانزده سالگی مبتلا به حصبه شده ، بیماری دیگری را بخاطر ندارد سابقه امراض مقاربتی را منکر و اعتیاد به تریاک و الکل ندارد سابقه کسالت بیماری فعلی : در ۱۳۲۵ که برای انجام خدمت سربازی دعوت میشود در معاینه ابتدائی سالم تشخیص داده میشود .

پس از پانزده ماه خدمت در قسمت پیاده يك روز غفلتاً دچار تب و لرز و در دسینه که ابتدا سرفه های خشک و بی خلط ولی بعد از چند روز خلط سبز رنگ متعفن دفع می نموده است . مدت ده روز تب داشته و بستری بوده ولی بعداً تب بیمار قطع و سرفه ها و دفع خلط متعفن ادامه داشته است .

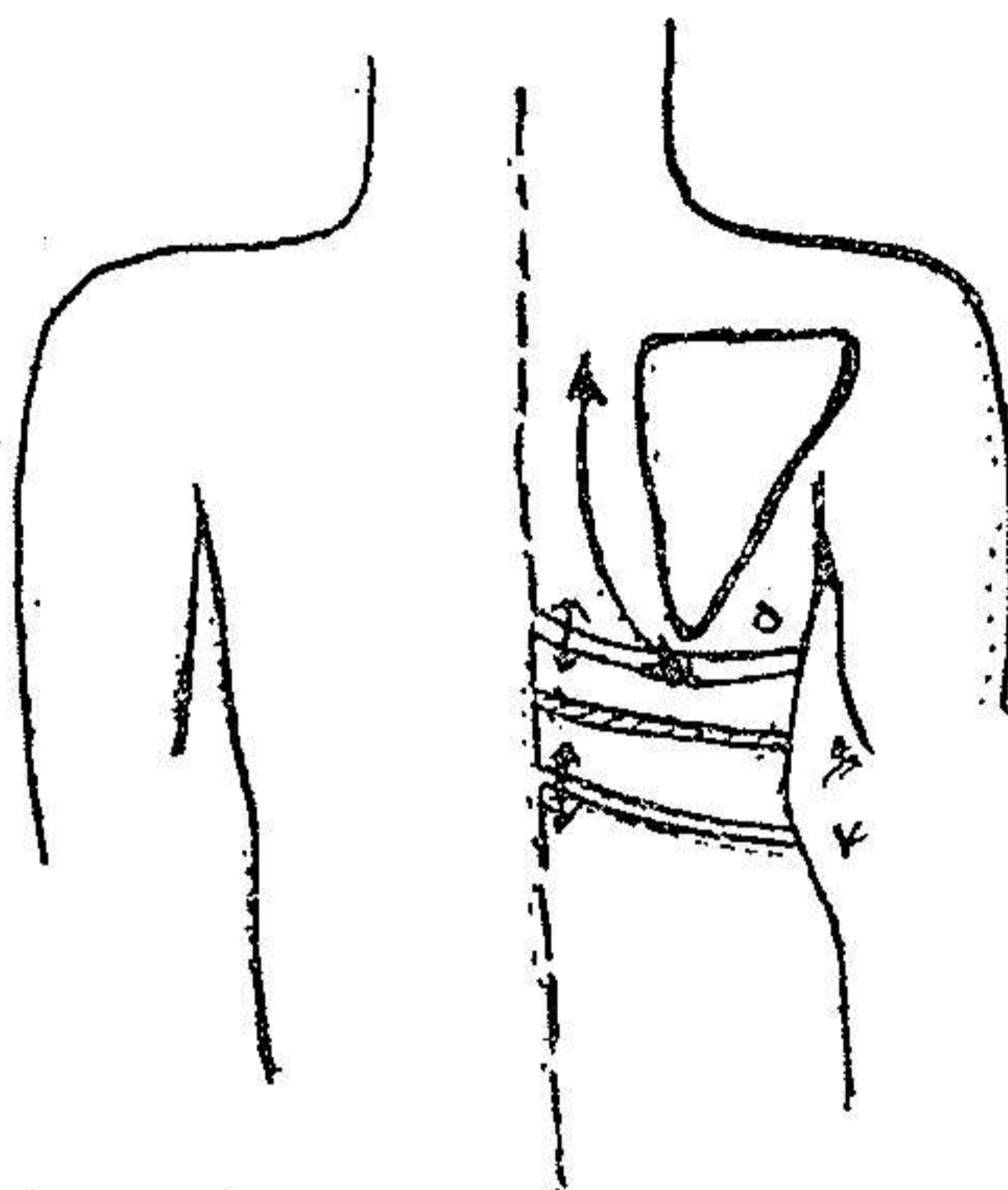
مخصوصاً خلط صبحگاهی فراوانی داشته است . مدت سه ماه نیز دچار این عارضه بوده و فقط دو مرتبه هر دفعه ۶ روز بستری بوده است . بیمار درین مدت که دچار این عارضه بوده است ناراحتی دیگری نداشته و در هنگام بلع و غذا خوردن احساس ناراحتی - سوزش - حس استفراغ و سرفه نمینموده است تا اینکه پس از ۱۸ ماه بعنوان معلول او را از خدمت معاف می نمایند .

بیمار پس از رهایی از خدمت سربازی در يك کارگاه قالبی بافی مدت ۴ روز کار کرده تا اینکه يك روز ملاحظه می نماید که پس از خوردن غذا های آبکی - بلافاصله آنها را با سرفه برمیگرداند ولی خوردن کلیه غذاها برای وی مقدور بوده است . اشتهای بیمار کاملاً بجا بوده . منتها از ترس گرفتاری به سرفه و استفراغ از خوردن غذا امتناع می نموده است . بواسطه این عوارض به بیمارستان شاهر ضای مشهد مراجعه و ۲۱ روز بستری شده است ناراحتی بیمار درین مدت عبارت بوده است از دفع خلط صبحگاهی فراوان برنگ سبز و متعفن - استفراغ متعاقب سرفه که پس از خوردن غذا عارض می شده است و ضعف و لاغری فوق العاده - باین علل مکرراً آزمایش خلط از نظر باسیل کنخ بعمل آمده ولی بیمار جواب آنها را نمی داند .

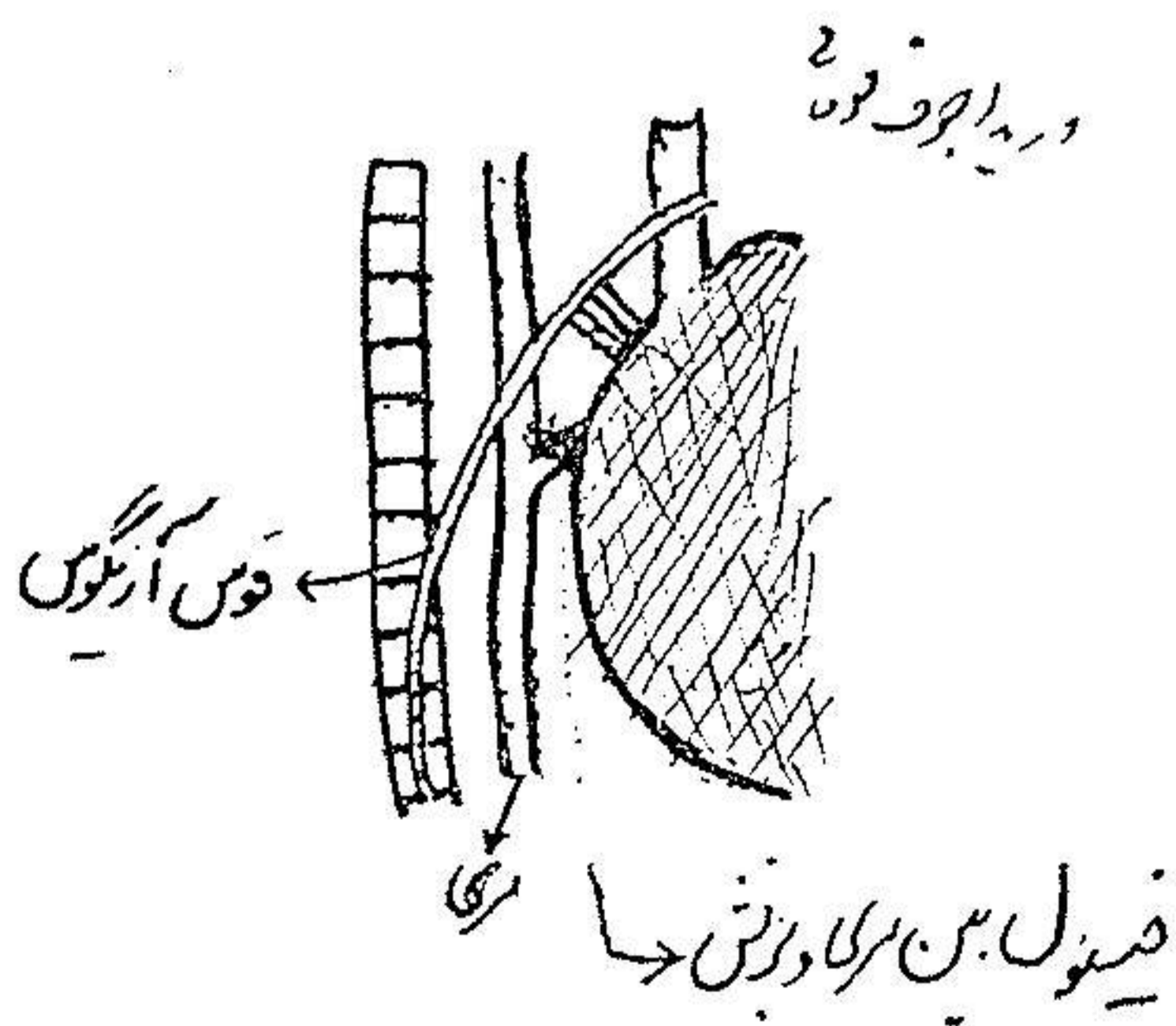
درین مدت نیز ناراحتی معدی بصورت درد بعد یا پیش از غذا - ترش کردن - سوزش - در بیمار اصلاً موجود نبوده است پس از ۲۱ روز به تهران می آید

و بعنوان سل ریوی در بیمارستان شاه آباد بستری میشود بیمار ما که تا کنون خود را مسلول می پنداشته و بعنوان سل ریه درمان میشده است. بالاخره مدت ۲۵ ماه در آغوش سناتور یوم شاه آباد در جوار سایر مسلولین پذیرائی میشود. صدای عبور هوا از فیستول او نیز کاملاً علائم سوفل کاورنورا در گوش شنونده ایجاد مینموده است. بیمار لاغر و رنگ پریده که جز پوستی براستخوان چیزی برتن نداشت گونه های فرورفته بی رنگ. از همه وحشتناکتر سرفه خشک و گاهی توام با خلط بوده است. بالاخره قرار داشتن در محیطی که جز جمعی مسلول سکنی ندارند بیشتر حدس مسلول بودن بیمار را تقویت می نمود. مدتها یعنی ۲۵ ماه تمام همچنان در آسایشگاه باقی بود با وجود آنکه علائم کلینیکی پیشرفته ای جلب نظر مینمود. از یک طرف مرخص شدن سایر بیماران که جراحات ریوی جلو رفته داشته و گروه گروه پس از بهبودی از بیمارستان خارج میشوند و از طرف دیگر باقی بودن و شکایات متوالی بیمار که حتی مختصر تخفیفی نیز حاصل نموده بود نه تنها روحیه بیمار را فرسود بلکه اولیاء بیمارستان را از چگونگی این سیر دچار نگرانی نموده بود.

مکرر آزمایش اخلاط و رادیوسکوپی بعمل آمده ولی چیزی جز دوام حفره عاید نشده بود. فقط چیزی که وزبروز واضح تر شد ناراحتی های هاضمه ای بصورت استفراغ بود که بالاخره اولیاء بیمارستان را بر آن داشت که از نظر قرحه معده امتحانات رادیو لثریک بعمل آورند. سرانجام پس از دادن غذاهای باریته و رادیو گرافی مشاهده نمودند که فیستولی بین مری و ریه راست بیمار موجود است و این فیستول کلیه این عوارض را پدید آورده است بلافاصله بیمار توسط اولیاء بیمارستان شاه آباد به بیمارستان سینا منتقل شده است در تاریخ ۲۹/۱۱/۲۵ درین سرویس بستری و در تاریخ ۲۹/۱۲/۲۶ توسط آقای دکتر عدل عمل شده است. در مدت بستری بودن بیمار قبل از عمل فقط بیمار دو روز در حدود ۳۹/۵ درجه تب داشته است و بعد از عمل کاملاً سالم و هیچیک از ناراحتی های قبلی را نداشته و دورادیو گرافی که یکی قبل و دیگری بعد از عمل (رادیو گرافی شماره ۲) از نظر خوانندگان می گذرد این بهبودی را بهتر توجیه مینماید.



دنده هشتم برداشته و بی برای دنده بیستم فقط شایسته است



## شرح عمل

ابتدا شکافی بین کنار داخلی استخوان کتف و زوائد خاری ستون فقرات از مجاذی، اتصال سومین دنده تا انتهای تحتانی استخوان کتف داده شد. پس از آن عضلات کنار زده شد. و ابتدا اتصال خلفی ششمین دنده و سپس اتصال قدامی آن قطع و ششمین دنده برداشته شد برای دنده های هفتم و پنجم از دو طرف شایر درست کرده و بعداً والواتوماتیک<sup>(۱)</sup> در آن قرار داده شد درین موقع بیمار همورازی زیاد داشت. سپس جنب پاریتال باز شد. درین موقع آنستزیست ریه را بادمی نمود و خالی می کرد. بعداً ریه را که مختصری چسبندگی داشت بخوبی میجرا نموده و از بالای پدیکول ریه جنب باز شد و به مدیاستن راه یافته و مری در بالا آزاد شد.

و بعد آنرا باروبان بالا نگاه داشته شد و چون مری بخوبی آزاد نمیشد لذا قوس آزیگوس که از روی آن عبور می نمود بریده و ایگاتور شد فیستول چهار انگشت پائین تر از پدیکول بخوبی دیده میشد که بین مری و برنش کوچکی ارتباط وجود دارد بطوریکه در موقع هوا داخل کردن مری گشاد میشد و برعکس در موقع خالی کردن کوچک میشد آنگاه طرف برنش را بایک سیم و بانخ لن<sup>(۲)</sup> لیگاتور نموده و طرف مری را بانخ لن دوخته و آن فوئی<sup>(۳)</sup> نموده پرده جنب را روی مری دوخته و بادوسیم ابتدا دو دنده را بهم نزدیک و از آن پس با کات کوت معمولی در سه طبقه جدار رادوختند.

۱- Valve automatique

۲- fil de lain    ۳- Enfouit